SCOALA SUPERIOARA
DE
MEDICINA VETERINARA

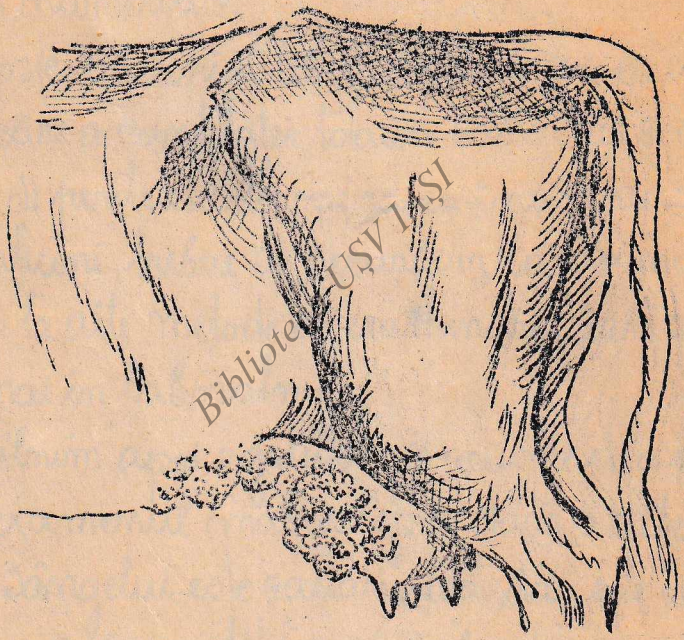

Bibliotec USV IAŞI

ANATOMIE PATOLOGICA

PARTEA SPECIALA

DUPA D-l Profesor RIEGLER 1916

Scris de Macovescu Tr. & Vasilan Ion. —

Anatomia patologică a sângelui

Anatomia patologică a sângelui e importantă mai ales pentru clinică. Hematologia clinică e mai des întrebuințată și mai perfecționată în medicina umană decât în medicina veterinară, în care studiile făcute în această direcțiune sunt puțin numeroase.

La autopsie, cu ochiul liber se pot aprecia numai puține modificări a cantității totale a sângelui și a compoziției sale, și pentru determinarea mai precisă a acestor alterațiuni, trebue să recurgem la examenul microscopic și la alte metode de examinare, care se pot face însă numai în laboratorii.

Mai întâlnim apoi o greutate, și anume de a deosebi numai prin examenul macroscopic, dacă o alterațiune oarecare a sângelui este cadaverică, sau este în adevăr o modificare a proprietăților sângelui produsă din cauza bolei, și dacă ea singură a putut să producă moartea.

În cazuri de constatări așa numite negative, la autopsie, în care nu găsim niște leziuni precise la organe, leziuni

care să fi produs moartea, se poate ca examenul amănuntit al sângelui să ne dea deslușiri care să ne arate tot mersul boalei și cauza morții.

I. Modificările cantitative și calitative ale părții lichide a sângelui.

Se știe că cantitatea totală a sângelui corpului animalelor, variază între a 12-a - 15-a parte din greutatea corpului. O împuținare a cantității totale a sângelui corpului, se numește Anemie generală sau universală sau oligemie pentru că dă corpului, aspectul ce-l capătă prin tăerea sau moartea prin hemoragie.

Anemia generală prin hemoragie se cunoaște prin o paliditate a mucoaselor și fasciilor, o pronunțare mai mare a culorei propriu a organelor, goliciunea vaselor, sau existența unor chiaguri mici cruorice sau fibrinoase în vase. Această anemie se mai numește și acută sau traumatică sau prin perderi de sânge. Cauzele obicinuite din care provine, sunt: Rănirea sau ruptura cordului sau a vaselor mari, epistaxele, enteroragiile, ruptura ficatului, hemoragiile după operații, contuziuni mari ale pielei; în general se poate admite, că de abia perderea a $\frac{2}{3}$ din canti-

talea totală a sângelui circulant, sau 3% din greutatea corpului [prin hemoragie internă sau externă], poate produce moartea.

Anemia se poate produce treptat, încet, prin o hrănire insuficientă [anemia prin inanițiune cronică], la cele mai multe boale de durată mai lungă, însoțite de turburări ale ingestiunei, chimificațiunei și asimilațiunei alimentelor, cu pierderi mari de substanțe albuminoide [prin supurațiuni, nefrite, diaree]. O alimentațiune îndelungată cu alimente sărace, din pășuni rele sau din ani răi, o hrană uniformă cu borhot, sfecle, ect. adică cu alimente prea apoase și cu puține substanțe nutritive, în care pot exista și unele substanțe toxice (acide), pot de asemenea să dea loc la anemii grave [frequente la bovidee și la porci].

Paraziții ca distomele, diferiți vermi ai tubului digestiv, prin secretiunele lor toxice și prin alterațiunele ce ele produc în organe, pot să constitue factori importanți în determinarea anemiilor.

Mai des însă, paraziții sângelui ca tripanosome, piroplasme, ect. pot produce direct aceste anemii. La aceste anemii cronice, se mai observă și slăbirea corpului, atrofia

grăsimei și a cărnei, mărirea cantității de apă a sângelui, și a diferitelor țesături, o coagulare defectuoasă a sângelui și aspectul său apos, transudațiuni în cavitățile corpului, aspectul apos al țesutului conjonctiv lax (hidremia sau anemia serosă). Sângele devine în același timp sărac în celule [Oligocitemie, hipoglobulie, oligemie hipoalbuminoasă].

Înmulțirea cantității de apă, dă sângelui un aspect mai fluid, cam lipicios, roș palid, ca o spălătură de carne; chiagul este roșietic, palid, gelatinos. Dacă tăiem musculatura, vedem că ea este pronunțat palidă, moale; țesutul conjonctiv, acolo unde conține grăsime, e infiltrat cu serozitate; apoi se mai observă hidropizii în cavitățile corpului, iar organele parenchimatoase sunt palide și ca udate cu apă.

Prin producerea anemiei generale, prin producerea anemiei cerebrale (cu pierderea cunoștinței), prin supra excitația anemică, și paralizia măduvei alungite, ce urmează, prin împuținarea Oxigenului, a materialului de hrănire, de caloricație și de secretiune pentru tot corpul, prin turburarea eliminării produselor de dezasimilațiune, prin slăbiciunea și încetarea inimei, se poate explica terminarea prin

moarte, în cazuri de anemii.

Anhidremia, oligemia uscată, sau îngroşarea sângelui prin diminuarea apei, se poate produce în urmă unor pierderi abondente de lichid (exudaţiuni şi transudaţiuni abondente din tubul digestiv, fără compensaţie prin resorbţiune). Deoarece numai apa menţine starea fluidă a sângelui, se produce în acest caz o stagnarea a sângelui, stagnare care împreună cu încărcarea sângelui cu materii de dezasimilaţiune, conduc la moarte. Anhidremia se poate observa la holeră la om, iar experimental se poate produce la animale, injectându-le soluţiuni concentrate de NaCl, în cavitatea abdominală.

Poliemia sau Pletora.

Poliemia este înmulţirea anormală a cantităţei totale a sângelui; această stare e greu de determinat la cadavru, dacă nu cunoaştem ceiace prezenta animalul în viaţă; în adevăr, pe un cadavru e greu să ne pronunţăm dacă animalul a avut sau nu pletoră, căci numai o umplere a vaselor cu sânge, nu e încă de ajuns pentru a considera aceasta, ca o stare patologică.

Existenţa pletorei sanguine, ca boală, e chiar negată de

Biblioteca USVM Iaşi

mulți, fiind considerată mai mult ca o stare produsă în urma transfuziunei sângelui. La câini, s'a putut îndoi cantitatea normală a sângelui, prin transfuziuni, fără a produce turburări morbide, și de abia transfuziunea unei cantități de peste $1\frac{1}{2}$ din cantitatea totală a sângelui, produce turburări periculoase pentru viața animalului.

Excesul sângelui transfuzat se poate perde în imensa rețea de capilare, și în urmă, în câteva zile, acest exces de globule și de plasmă se perde prin urină (provocând înmulțirea ureei în urină) și prin diverse secretiuni.

E interesant faptul, că o mică venisectiune, la un câine cu pletoră, poate să producă moartea animalului, probabil printr'o acomodare incompletă a vaselor prea destinse.

Pletora seroasă se observă la boale ale rinichilor, la obliterația ureterelor, ect. Cantitatea de apă din sânge, crește la fiecare ingestiune mai mare de apă, apă care trece iute din stomac și chiar din țesutul conjonctiv, în sânge, dar o diureză mărită, restabilește iute raporturile normale.

Orice oprire a secretiunei urinare, care nu e compensată prin o eliminare de sudoare sau prin diaree, aduce după sine, pletora hidremică.

Biblioteca USV ASE

Pentru a se stabili diagnosticul, ne bazăm pe alterațiunile organelor uropoetice; sângele apare uneori apos, roș spălăcit, alteori însă are aparența normală. Ca leziuni accesorii se găsesc hidropizii ale cavităților seroase și a pelei, ca și în pletora apoasă obținută prin injecțiuni de clorură de Na.

La toate bolele care produc o consumare mai abondentă de albumină, se poate admite că albumina sângelui e înmulținată. Și această stare se numește Hipalbuminoză. [la hidremie, albuminurie, supurațiuni, hemoragii, înanițiune].

Din contra, se numește hiperalbuminoză, starea în care se produce o înmulțire relativă a albuminei [la pierderi de apă].

E greu de apreciat la cadavru, anomaliile cantității de fibrină din sânge. Coagularea spontană a sângelui, care se face în cord și în vase, e sau în masele hemoragice, după moarte, dă loc la formarea de chiaguri de sânge, roșii, roșii negre gelatinoase sau mai mult sau mai puțin consistente, care iau forma vasului în care se produc (ca și în coagularea extra vasculară) și în care sunt libere. Când agonia este mai lungă, și când plasma are o greutate specifică mai mică, [hidremie], atunci globulele roșii se lasă în jos, și coagularea se face mai târziu, din care cauză se produc la suprafață

chiagului cruoric sau negricios, straturi de fibrină curată, care formează mase slăninoase, albe sau albe gălbui, transparente, formând ceiace se numeşte chiaguri fibrinoase, asemănătoare cu crusta flogistică inflamatoare, sau cu membrana slăninoasă dela coagularea sângelui în afara corpului, într'un vas oarecare.

La unele boale septice, febrile, cantitatea fibrinfermentului se poate înmulţi aşa de mult în sânge, că poate da loc la coagulări spontanee, mortale. Mărirea coagulabilităţei sângelui, se numeşte inopexie. Chestiunea dacă fibrina sângelui se poate înmulţi [Hiperinoza] sau împuţina [Hipinoza.] nu se poate hotărâ macroscopiceşte în mod sigur, ci numai cu probabilitate, la autopsie. O diminuare pare că există la hematoliză (de ex. la insolaţie], la sângele asfixic. Sângele fetal se încheagă mai puţin, având mai puţină fibrină; Diferiţi fermenţi opresc coagularea; la Hemofilie sângele se încheagă mai puţin sau de loc [de obicei cam în 3-4 ore]. Uneori coagularea nu se face din cauza lipsei sărurilor de Ca. (apexia).

Lipemia.

Este abondenţa grăsimei în sânge, în urma unei alimen-

tațiuni cu multe substanțe grase, așa că sângele devine turbure, lăptos, de ex. la pisicii care sug, la gâștele îngrășate, la boale ale ficatului, la procese care produc distrucțiuni însemnate de albuminoide. În cazuri de mortificări de țesuturi bogate în grăsime, în cazuri de zdrobiri ale măduvei oaselor, se favorizează trecerea grăsimei lichide în sânge, producându-se o lipemie embolică sau embolii grăsoase.

Melitemia

E prezența zahărului în sânge, în cantitate mai mare, și se poate vedea numai prin analize chimice sau microchimice, putându-se constata glucoza sau glicogenul, în cazuri de diabet și leucemie. Ca leziuni ce însoțesc aceste stări, sunt: slăbirea extremă, dispariția grăsimei, atrofia glandelor și muschilor, cataracta, caria dinților

Bășici de aer.

Bășici de aer în număr mare, se observă în sânge după moarte, în cord, în venele ficatului, ca semn al începutului putrefacțiunei, și sunt produse prin bacterii de cadavre, bacterii ce produc gaze. În vasele dia pia-mater, se văd constant beșici mici de aer, care provin din intrarea aerului

Biblioteca USV IASI

în aceste vase, în timpul deschiderei cavității craniene. Prezența aerului în sângele din cord este patognomonica pentru embolia de aer (aeremie embolică) când moartea se produce imediat după o venisecție sau după operațiuni, deschideri de vene, mai ales din vecinătatea toraxului sau gâtului. Aerul este aspirat în acest caz, în vena deschisă, și dus în cord, prin pomparea cordului (în. diastolă) și dilatarea cavității toracice.

Dacă sunt numai cantități mici de aer, ele se absorb; dacă cantitatea este mai mare, ea turbură activitatea cordului. Sângele din cordul drept și divizat într'un mare număr de băsici, fiind împins în ramurile arterei pulmonare, oprește progresiunea curentului sanguin, pentru că aerul fiind elastic, la fiecare contracțiune a cordului, e comprimat, pentru a se dilata apoi din nou. Astfel cordul drept se găsește plin cu sânge spumos; se găsesc băsici de aer în venele coronare, al căror sânge stagnează, și e de culoare asemănătoare cu a păcurei; apoi porțiuni mai întinse în artera pulmonară și din capilare, sunt alternativ pline cu coloane de aer și de sânge. Pulmonii prezintă un emfizem acut; cordul stâng este gol, sau conține

puțin sânge spumos; creerul este anemic. Cordul poate să fie așa de umplut cu aer, încât la percusiune, înainte de a-l deschide, ne dă un sunet gol.

II. Modificările cantitative și calitative ale elementelor figurate.

Aceste modificări se pot determina numai prin examenul microscopic.

Oligocitemia (roșie)

Oligocitemia roșie este împuținarea însemnată a numărului globulelor roșii. Ea este frequentă la hemoragii, inaniție, febră de lungă durată, cahexii, leucemie, intoxicațiuni cu plumb, cu mercur, cholemia, hemoglobinuria, muscături ale șerpilor veninoși, ecd., și este însoțită de împuținarea cantității de hemoglobină a sângelui, iar consecința este lipsa oxigenului, și Hidremia. Oligocitemia este pronunțată mai cu seamă la anemia pernicioasă, unde numărul globulelor roșii, scade la $\frac{1}{17}$ din numărul normal (de ex. la cal în loc de 8-9 milioane se pot găsi numai 5 milioane și mai puțin J. La Bovidee, această scădere poate ajunge până la 500000.

Globulele prezintă apoi fenomene de degenerare, și de

înmulțirea globulelor roșii embrionare nucleate, de mărime normală (normoblaste), sau mai mari (Megaloblaste) Măduva oaselor lungi nu mai conține grăsime, ci numai măduvă roșie, ca expresiunea unei regenerări însemnate de globule roșii.

Distrugerea globulelor roșii, dă loc și la o pigmentare (melanotică sau icterică) a ficatului și rinichilor, organe ce conțin cantități mai mari de fer.

Pe lângă acestea se mai observă degenerare grasă a organelor parenchimatoase, și echimoze.

Anemia pernicioasă se observă uneori fără leziuni de organe, leziuni care ar putea să explice cauza lor. În acest caz, se numește Anemie pernicioasă esențială. Alteori, e datorită unor afecțiuni ale stomacului, intestinului, ficatului, sau produsă prin paraziți sugători de sânge, de exdochmii, ascarizi, strongili, botriocephali, diverși protozoari sau vermi ai sângelui, sau virusuri filtrabile, tripanozome, piroplasme. În acest caz se numeste anemie pernicioasă secondară.

Policithemia roșie.

Policithemia roșie sau Eritrocitoza, este înmulțirea ab-

Biblioteca USV IAȘI

soluță a globulelor roșii. La pletoră, se observă o astfel de înmulțire cu 10-30% mai mult ca la animalele normale. De asemenea la Carnivore s'ar observa mai des ca la erbivore. Se observă însă și la unele boale, ca la Trichinoză și durină, la care s'au găsit la cal. 10-11 milioane de globule roșii la mmc. de sânge.

Microcitoza.

Microcitoza este apariținea unor globule roșii mici, de 2-4 μ. numite microcite, care nu formează fișicuri de monedă, nici discuri biconcave, ci numai niște sfere mici, reprezentând uneori niște picături de hemoglobină (Eritrocitotripsie), care s'au desprins de eritrocite. Microcitele se observă în arsuri, boale infecțioase, procese hematolitice.

Macrocitoza.

Macrocitoza este caracterizată prin prezența macrocitelor (Megalocite, globule roșii gigantice) de 10-15 μ. și se observă la anemia pernicioasă, leucemie, la anemii în general, la intoxicații cu plumb, cholemie, și alte intoxicații.

Poikilocithemia

Poikilocithemia sau poikilocitoza este caracterizată prin prezența poikilocitelor sau globule roșii diformate, ase-

Biblioteca UMF IAȘI

mănătoare cu acele deformate, dacă stau mai mult în afară din vase. Formele sub care se prezintă sunt de măr porcesc, pișcot, formă de măciucă, cu prelungiri, sbârcituri, foarte ușor de topit în serul sângelui

Hiperleucocitoza.

Hiperleucocitoza este înmulțirea globulelor albe, în sângele din circulație. Ea se observă după mâncare la om (nu s'a observat la animale, cai și rumegătoare) la femelele în gestație și la noii născuți. Ca o stare fiziologică, apoi la boalele infecțioase febrile, inflamatoare și exudative, la anemii puțin pronunțate, și la tumorile maligne. Ea depinde de prezența în sânge a unor substanțe chimio-taxice.

Leucocitoza este activată prin injecții de substanțe albuminoide, coloide metalice, ca și prin iritațiuni ale pelei, cu rubefiante și cu iritante de tot felul, apoi prin abcese de fixațiune, ect. La unele boale, numărul globulelor albe se îndoește, cum e la pneumonia crupală la cal, la care găsim 16000-18000 leucocite pe mm cub, în loc de 8000-9000, ca în stare normală.

După felul globulelor, s'au distins: Limfocitoză, când se înmulțesc limfocitele, Polinucleoză, când se înmulțesc

polinuclearele neutrofile, mai ales în boalele infecțioase; eozinofilia, când se înmulțesc polinuclearele eozinofile, lucru ce se observă mai ales în boalele parazitare, mai ales la Trichinoză, când ne servește și ca un mijloc de diagnostic; Bazofilia când se înmulțesc celulele bazofile, în special în boalele de piele.

Mielocitoza când găsim în sânge celule mari, cu nucleu-mielocite-în anumite boale ale măduvei, cu excitații regenerative ale măduvei oaselor.

Constatarea acestor modificări ale numărului și formei globulelor albe din sânge, are mare importanță clinică, pentru a deosebi unele boale între ele. Așa de multe ori din punct de vedere al simptomelor, Trichinoza seamănă cu febra tifoidă. Dar examinând sângele, în caz de trichinoză găsim o eozinofilie pronunțată, pecând în febra tifoidă avem o diminuare a globulelor albe (leucopenie); în tuberculoză găsim o limfocitoză (mononucleoză) însemnată.

Paralel cu modificările ce se constată în numărul și forma globulelor sângelui, se poate constata și oarecare anomalie particulare în chiar protoplasma globulelor,

care devine mai bazofilă prezentând anume feluri de granulatiuni. La cal, de exemplu sunt celule cu granulatiuni eosinofile ce sunt un total particulare calului, și care se multiplică mai ales la durină

Acest examen poate avea o importanță și pentru a cărcta fenomenul fagocitozei, sau găsirea microbilor intra sau extracelulări și dacă fagocitoza este însoțită de o modificare a microbilor fagocitați sau numai de o simplă înglobare. Elementele amorfe sunt eosinofile.

Dacă sunt celule din măduva oaselor avem mielocitoză

Leucocitele produse produse din cauza boalelor constituesc leucocitoza patologică

De multe ori înainte de a se produce o înmulțire a leucocitelor sau în unele boale contagioase cum e'n febra tifoidă la'nceput se produce o împuținare a

leucocitelor care se numeşte hipoleucocitoză sau leucopenie.

Altă alteraţiune a elementelor figurate este Policromazia.

Aceasta este o variabilitate în coloraţiunea globulelor roşii. Vedem unele globule mai colorate ca altele care's mai puţin colorate şi chiar în aceeaşi globulă vedem unele părţi mai colorate ca altele, ceea ce e semnul unei degenerări intense.

Leucemia sau Leucocithemia

Aceasta constitue o adevărată bólă a sîngelui, caracterisată printr'o înmulţire însemnată a numărului leucocitelor în sînge aşa că pot ajunge a fi în număr egal cu eritrocitele sau chiar mai numeróse. Sângele 'n leucemie pare că e amestecat cu lapte, e foarte palid, roş grîu, roş gălbuiu, roş ca smeura sau chiar poate sămăna cu puroiul este lipicios. Chiagul care se formiază e moale, grîu şi gălbuiu, nisuros, ca un puroiu

Biblioteca USV IASI

me ori se găsesc însă și chiaguri roșii.

Greutatea specifică a sîngelui este micșorată [de la 1.055 la 1.040] hemoglobina este împuținată și se găsesc tot felul de compuși în plasmă [hipoxantină, acid acetic, lactic formic.]

În același timp se produce o împuținare a numărului globulelor roșii [de la 7-8 milioane la 2 sau 1 milion] și leucocitele iau diferite modificări [forme embrionare, poikilocite, cu protoplasma hialină]. La om s'a semnalat în sînge existența unor cristale octaedrice alungite (cristalele lui Charcot) formate din mucină și albumină.

Leucemia e întovărășită de o hiperplasie a organelor hematopoetice [ganglionii limfatici, splina, măduva oaselor] și o stare de slăbiciune generală, febră, hemoragii.

Ehrlich admite 2 feluri de leucemii: una limfatică și una mieloidă, sau limfemia și mielomia.

La leucemia limfatică se produce

un mare număr de limfocite, de obicei peste 100.000 și anume forme tinere sau patologice care se recunosc prin aceea că au o protoplasmă foarte redusă, nu au granulații azurofile [ca cele adulte] și normale și au un nucleu palid, sărac în cromatină. Se mai găsesc apoi limfoblaste în mod constant dar în cantități variabile; apoi se mai găsesc celule în total anormale, cu nucleii paliți, cu granule azurofile, cu nuclei cu depresiune și lobulați.

Limfocitele în leucemie sunt tot deauna foarte delicate și se distrug prin cea mai ușoară apăsare, din care cauză apar așa numitele umbre sau fragmente, ce rezultă din sfărmarea nucleilor.

Foarte rar sunt leucemiile cu celule plasmatice [considerate ca stadii de diferențiere patologică ale limfocitelor.

La leucemiile mieloice sau mieloide se observă o proliferație anormală și și o

supraactivitate a țesutului mieloid în tot organismul, a cărui celule invadează tot organismul. La început predomină leucocitele polimorfonucleare neutrofile iar mielocitele [stadiilor preliminare ale primelor] sunt puțin numeroase, mai pe urmă ajung însă la 50% din toate celulele.

Dacă proliferația este mai intensă sau dacă bolnavii intră în agonie se găsesc și eosinofile mieloblaste, care pe urmă pot să predomineze

Pe lângă celulele neutrofile se găsesc și eosinofile și Mastzellen și forme de tranziție cu foarte mari variațiuni în cursul anilor, apoi eosinofile.

Eritropoeza este de asemenea turburată și se găsesc în mod constant normoblaste.

Afară de organele hematopoetice, se pot observă hiperplazii și în alte părți de țesc. la stomac și intestine, aici se îmfliă plăcile lui Pă Peyer, apoi amigdalele, corpii tiroizi, tymusul.

Se mai pot observa infiltrațiuni leucemice [numite și limfome difuze sau circumscrise leucemice] în ficat, rinichi, cord, la seroase [pericard, peritoneu, pleură, dura mater], mai rar în piele, în epididim, în pia mater, pancreas etc.

În leucemiile acute se mai văd hemoragii la ochi, seroase, mucoase, piele, cord, creer și în celelalte sale.

Cauzele leucemiei nu se cunosc. Hörrit a susținut că există niște protozoare [hemamibe], pe care le consideră ca niște producte artificiale. La leucemie se observă o înmulțire a acidului uric.

Pseudoleucemia.

sau anemia limfatică, seamănă clinicește și anatomicește cu leucemia, la ea există oligocitemie însă lipsește leucocitoza. Sunt însă cazuri în care pseudoleucemia se transformă treptat în leucemie adevărată, mai ales sub formă cronică.

Leucemiile și pseudoleucemiile s'au observat

Biblioteca UMF IAȘI

la cal, bou, câine, porc și pisică. Une ori par congenitale.

La om există o boală a sângelui numită chloroză care se observă la sexul femenin, în perioda de desvoltare, fiind însoțită de o incompletă desvoltare a organelor genitale și a sistemului vascular, cu sau fără oligocitemie, dar totdeauna cu împuținarea de hemoglobină. Se mai observă forme anormale de globule roșii, une ori o leucopenie și totdeauna o înmulțire a hematoblastelor. Aceste hematoblaste se văd înmulțite și la anemiile periciose.

La om, dar rar-ori s'au observat și la cai, viței, melanemia, cu prezența pigmenților negricioși sau bruni în sânge.

La boala bronzată [boala lui Addison] sau melasma suprarenală, semnalată și la câne, se observă o colorațiune brună a pielei, însoțită de alterațiuni ale capsulelor suprarenale [une ori tuberculoz-

[însoțită de anemie și apoi de cahexie]

Hemoglobinemia

și hematoliza este caracterisată prin prezența în plasmă a hemoglobinei disolvate, provenind din globulele roșii. În acest caz serul sângelui este limpede și roș ca rubinul în loc de a fi galben. Sângele poate să aibă aspectul unui lac [se mai zice că avem a face cu hemoliza sau hematoliza]. Sângele normal în strat subțire chiar e opac, ca o vopsea; dacă însă hemoglobina e disolvată în el, atunci formează ca o culoare de lac și în strat subțire devine transparent.

Un astfel de sânge reflectează mai puțin lumina din interiorul său și de aceea în strat mai gros este mai închis în culoare. Dacă splina, ficatul și măduva oaselor, nu mai modifică complect hemoglobina, ea trece nemodificată mai întâiu în bilă [hemoglobinocholie] și apoi în urină [hemoglobinurie]

Biblioteca UMF Iași

In cazuri mai prelungite de hemoglobinemie se poate observa icterul.

Globulele roșii fără hemoglobină se numesc umbre de globule roșii

Hemoglobinemia se observă la arsuri, la degerături, la răceli, la transfusiuni de sânge de specie străină, la diferite intoxicațiuni [cimperci, glicerină, acid sulfuric, pirogalic, tetrilendiamină, acid fenic, hidrogen arseniat.

Și putrefacțiunea produce hemoliza care este mărită atunci de prezența gazelor în sângele din cord și ficat

Apoi sufocația și supraîncărcarea cu acid carbonic, autointoxicațiunile în cazuri de cholemie și uremie

Mai ales însă bolile infecțioase cu microbi în sânge sau chiar în globulele roșii [septicemii, piemii, piroplasmoze, malaria la om, forme tropicale mai ales dacă li se administrează chinină, antipirina fenacetina.

Biblioteca USV IAȘI

La cal este o boală puțin studiată, hemoglobinemia paralitică în care pare că se disolvă materia colorantă a mușchilor. Aici se mai observă o decolorare sau o colorare cărămizie cu moliciune a mușchilor [mai ales psoași, aductori și alți mușchi ai trenului posterior și uneori ai spetei. La microscop se vede tumefacție turbure sau degenerare hialină sau grăsoasă. S'au mai găsit deposite cristaline în splină, care este hiperemiată, apoi o cantitate mare de pigment în sânge.

Dintre otrăvurile sângelui sunt 2 care dau un aspect particular sângelui, producând în același timp și hematoliza. CO, produce o combinațiune a acestuia cu hemoglobina, care face sângele incapabil de a se mai oxigena. In acest caz sângele ia o culoare roșie deschisă, cireșie, persistentă, care se vede și la organele bogate în sânge. Intoxicarea cu clorat de K produce, distrugerea globulelor roșu și transformarea

Biblioteca USV IASI

hemoglobinei în methemoglobină dând sangelui o culoare brună; din vasele tăiate ese picături brune ca cerneala de sepie. Toate organele iau o culoare brună și mai ales rinichii a căror substanță corticală și piramidele iau o culoare brună închisă.

Urina din vesica urinară ia deasemenea o culoare brună închisă. O actiune asemănatoare produce și nitrobenzolul, anilinitrilul antifebrina, azotatul de protasiu, eterul, iodul.

In intoxicațiunile cu CO și AzO_3K se poate constata presența acestor substanțe cu ajutorul spectroscopului după bandele lor caracteristice de absorbțiune.

Presența parasiților și Microbilor în sânge, sau a toxinelor microbiene.

Microbi se găsesc în sânge la un mare număr de boale infectioase, ne ori în mod permanent în număr mare și

putându-se pune'n evidență prin simplul examen microscopic al preparatelor din sângele proaspăt însă mai bine fixate și colorate prin diferite metode și coloranți; aceste boale se numesc septicemii în sensul restrâns al cuvântului

Ca exemplu avem așa numitele septicemii hemoragice [pasteurelloze], ca holera găinelor și a paserilor în general, pneumonia infecțioasă a porcului, barboanele bivolilor etc. și apoi septicemii specifice cum este antraxul, brînca infecțioasă a porcului, septicemiile la infecțiunile prin plăgi, cum sunt streptocociile, stafilocociile.

In alte boale microbii se găsesc în sânge numai în mod trecător și în număr mic așa că cu greu se pot vedea în preparatele microscopice cum de exemplu se vede la morvă, tuberculoză, însă se pot pune

în evidență prin cultură sau prin inocularea unui ast-fel de sânge la animalele care sunt foarte receptive pentru aceste boale.

La alte boale în fine microbii nu se înmulțesc nici odată în sânge [numai în mod excepțional și în anumite experiențe] ci numai la locul de inoculație, unde secretă toxine care trec în sânge și prin inocularea cărnii la animale se pot pune 'n evidență presența acestor toxine.

De asemenea se mai pot găsi în sânge și protozoare patogene între care semnalăm tripanozoniele: la nagana, sura, durina, spirilii la spiriloza gâștelor, găinilor, febra recurentă la om. Acestea trăesc în plasma sângelui. Alte protozoare trăesc chiar în globulele roșii. Intre acestea avem parasiții malarici sau febrei palustre la om și care boală era pusă altă dată pe socoteala miasmelor grele ~~are~~ ~~[illegible]~~

Biblioteca USV IAȘI

Însă această concepție a căzut imediat ce au fost descoperiți hematozoarii acestei boale. Totuși denumirea de malaria s'a păstrat. Tot între parasiții endoglobulari avem apoi piroplasmele la hemoglobinuria infecțioasă la bovidee, cârceagul lor ci, piroplasmoza canină, cabalină și altele. Alți parasiți trăesc în globulele albe [diferite specii de leucocytozoon.

Apoi la bolele infecțioase la care nu se găsesc microbii încă, sîngele poate să conțină virusul acestor microbi lucru demonstrat de altminteleia în mod experimental. Așa prin inocularea unui asemenea sânge s'a putut transmite bolea, cum s'a observat la pesta paseilor a porcului, pesta bovină.

La unele din acestea s'a putut vindeca boala prin injecțiuni chiar cu sânge care prealabil a fost diluat amestecat cu ser soluțiune fisiologică

Biblioteca USAMV

și apoi librat.

Sângele poate să mai conțină în mod trecător sau mai rar în mod timp destul de îndelungat paraziți animali mai voluminoși

Cei mai principali sunt starea tânără a sclerostomului armat, sclerostoma equinum [sclerostoma bidentatum] în artera la cal [70-90%], după unii autori numai ca parasit rătăcit, căci de obicei este un parasit al intestinului

Cu sângele viermi pot ajunge în ficat și apoi în capilarele pulmonului unde dau naștere la embolii, din care se formează noduli parasitari

Sunt alții care, pătrunzând în arterele mari cum sunt artera mezenterică și aorta, dau naștere la așa numitele anevrisme verminoase

La oae și bou s'au găsit distoma hematobium care se găsește și la om.

Biblioteca USAMV IASI

La cal Mazzanti a găsit în sânge embrioni de nematozi, de 10 -180μ lungime și 2-6μ grosime, pe care-i consideră ca cauză a nodulilor fibro-calcari din ficat. La acești cai s'au găsit în cavitatea abdominală filaria papillosa, care poate că constitue starea adultă.

S'au mai descris în sângele cailor, măgarilor, bovidelor, cămilelor, elefanților, oilor, paraziți asemănători cu filariile.

La câine s'a descris filaria immites și hematică, care s'a găsit și la noi. Starea adultă trăește în cord, pecând embrionii circulă în sânge. Cei adulți se găsesc în cord în număr de 6-75, așa că formează un ghem. Femela vermelui are o grosime de 1mm și o lungime de 35 cm. Masculul are o lungime de 16cm. Femela e ovovipară și în fiecare picătură de sânge, se găsesc un mare număr de embrioni, la examenul microscopic. Larvele se pot transmite prin țânțari.

Prezența nematozilor adulți în cord, produce endocardită, dilatarea cordului, și hipertrofia, ruptura cordului, trombuse cu consecințele lor. Embrionii produc hemoragii în rinichi, eliminându-se prin urină.

Apoi embolii capilare în splină, pulmoni, creer.

Afară de cord, nematozii adulți sexuați, se mai pot găsi în țesutul conjonctiv subcutanat și intermuscular, izolați sau grupați mai mulți la un loc, vii sau morți, închistați sau calcificați.

Un alt parazit este Strongylus vasorum, mai frequent pe la Toulouse și în Italia; starea adultă trăește în cordul drept și în artera pulmonară, iar embrionii trăesc în pulmoni. E filiform, alb sau roșietic, de 14-21 milimetri lungime. Țesuturile ocupate de vierme se inflamează și se formează anevrisme sau focare nodulare, pseudo-tuberculoase.

Spiroptera sanguinolenta se găsește în focare ca abcesele, în mucoasa esofagului și stomacului. Se găsește uneori în anevrismei ale aortei și în sânge. Viermele trece din esofag în mediastin și apoi în aortă. S'a găsit și în ganglionii limfatici para-esofagieni. Mai des se găsește în aorta anterioară [mai rar în aorta posterioară, aproape de arterele renale] unde formează unul sau mai multe anevrisme sau forme nodoroase, a căror mărime variază de la un bob de secară

Biblioteca USV IASI

la o nucă, cu fața internă dilacerată, cu infiltrație sanguină, determinând o tendință la ruptură și la hemoragie mortală în cavitatea toracică sau în pericard. Masculii au 3-4 cm lungime; femelele au 6-7 cm. lungime și 0,5 mm grosime, de culoare roșie, și fiind încolăcite.

În anevrismele mici, femelele au 2-5 cm lungime, pecând în anevrismele mai mari sunt mai lungi. Unii cred că în anevrisme sunt numai forme embrionare, care s'ar produce prin desvoltarea ouălor ajunse aici de la formele adulte care există în același timp în esofag.

Ca paraziți temporari în sânge, se pot găsi diferiți embrioni de tenii, distome, trichine.

Distoma (fasciola) hepatica, se poate rătăci în sânge dacă ajunge în venele ficatului, putând produce în acest caz, uneori asfixia.

Trichinele se pot găsi întâmplător la porc sau la alte animale trichinizate în mod experimental (iepuri, cobai) în același timp cu leucocite eozinofile, în număr mai mare. Aceasta însă mai rar se poate observa.

Biblioteca USV - USM

Alterațiunele organelor hematopoietice.

Splina.

Vom descri mai întâi anomaliile acestui organ

Splinele accesorii sau splinele succenturiate, se găsesc la cal în ligamentul gastro-splenic, câte una sau mai multe, mici de la un bob de mei până la o mazăre, bob sau mari cât un pumn, având o formă rotundă, de culoare roșie brună, netede la suprafață, și prezentând structura unei splene normale.

Splina dublă, bipartită, sau bilobată sau divizată, când observăm 2 splene, paralele, lipite la hil sau în toată lungimea lor, sau complect izolate. Se pot observa la porci și la viței.

Adesea se observă la marginea sau la suprafața splinei la câine și la cal, niște șanțuri sau încizuri în care însă capsula și țesutul splinei e nemodificat. Ele constituesc anomalii congenitale.

Regenerarea splinei.

Splina poate fi complect extirpată, și atunci măduva oaselor înlocuește și funcțiunea splinei, ca organ hematopoetic. Se mai observă însă atunci de-alungul aortei la

oae, ganglioni limfatici de a coloare brună închisă, de mărimea unui bob de mazăre, care au aceiași structură ca și splina, și pe care o pot înlocui.

Sa mai observat și desvoltarea unor noduli formați din un țesut asemănător cu al splinei, în epiploon, peritoneu, nodulice apar după atrofia splinei.

Splina de obicei nu se regenerează; s'au văzut însă cazuri în care în timp de 6 luni după extirparea splinei la un câine (19 grame), s'a desvoltat dintr'un rest de splină o proliferațiune de înlocuire de 16 grame greutate.

Modificări de situație

Luxația sau incluzia splinei, sau strangulația epiploului, este torsiunea splinei în jurul axului său, în care ligamentul venei gastrice posterioare se încoadă peste splină, și o strangulează. Această modificare se observă destul de des la porci; prin aceasta se produce o stază sanguină, care se întinde și la epiploon, stomac și întregul intestinului, și dacă durează mai mult timp dă la formațiunea de hrombuse.

Splina poate fi strangulată în 2 locuri, și atunci partea epiploon și de ligament, contractă aderențe în locul

strangulat. Pulpa splinei e tare, și se poate contracta ca o pele. Dacă strangulatia produce o compresiune a arterei splenice, se produce o atrofie anemică și necroza organului.

La torsiunea stomacului lacoaine, splina pare că este îndoită în unghiu, formând un organ roș negru, foarte umflat în regiunea ventrală dreaptă, și apare vederei la deschiderea cavitătei abdominale.

Prolapsul intrapectoral sau hernia splinei. La rupturile diafragmei, splina poate să herniezze împreună cu epiploonul și stomacul, în cavitatea toracică, și să încercce ca și la strangulatie, o hiperemie prin stază.

Turburările circulatiei splinei.

Cantitatea de sânge ce conține splina, variază chiar și în stare fiziologică și de aceasta depinde și volumul organului. Câteva ore după digestiune, splina e mai bogată în sânge și mai mare, într'un timp în care organele digestive după ce au încetat să funcționeze, devin mai sărace în sânge.

Svoboda a găsit că la oile sănătoase, care au fost hrănite și adăpate imediat înainte de a se tăia, splina era de 2-3

ori mai mare.

Acest organ însă nu poate fi socotit ca un rezervoriu regulator al sângelui, ci cauza acestei aglomerări de sânge, rezidă în o activitate hemoplastică mai mare în acest timp, produsă prin alimentațiune.

Anemia splinei. Contracțiunea fibrelor musculare netede, care se găsesc în număr mare în trabeculele splinei, influențează mult asupra cantității de sânge ce conține splina, producând o anemie relativă a splinei, anemie care este însoțită de micșorare de volum (splina retractată). Ea se poate produce prin o a nervilor splinei (anemie neurotonică), apoi prin frig, electricitate, chinină, secară, excitația centrilor acestor nervi din măduva alungită (asfixia), apoi ca fenomene parțiale ale anemiei generale, și la compresiunea transudatelor din cavitatea abdominală. Splina anemiată retractată e sbârcită, roșie gri, palidă sau plumbie; pulpa este consistentă, deschisă, uscată, cu trabeculele forte pronunțate.

Hiperemia splinei face ca ia să aibă o turgescență și un volum mai mare, și se numește intumescență acută

a splinei, tumefacția sau hiperemia acută a splinei.

Hiperemia prin stază se observă când circulația ajunge într'un grad mai mare de jenă în circulația venei porte, în care se varsă și vena splenică. De aceia se observă o stază venoasă în splină, în cazuri de ciroză a ficatului, la tumori în domeniul venei porte și al pancreasului, la insuficiențe ale inimei și în boale ale plămânilor, la care există o pedică în golirea venelor cave. Cea mai pronunțată stază se observă la torsiunea stomacului și la strangulația splinei.

Hiperemia congestivă a splinei, se observă în cazuri de iritațiuni, prin paralizia nervilor splinei, sau prin excitația ramurelor quaso-dilatatoare, și prin aceasta dilatarea rețelelor complicate ale vaselor splinei. Aceasta se observă în urma sectiunei nervilor splinei, apoi prin actiunea unor substanțe toxice ca curara, sau substanțe narcotice ect.. sau prin actiunea toxinelor bacteriene. Așa și la boalele infectioase se poate admite de regulă o hiperemie congestivă neuroparalitică.

Splina în bacteriemii este un depozit principal al agenților infectioși, vegetali sau animali, precum și al produ-

și un rezervoriu al derivatelor sângelui distrus. De aceia se observă mărirea splinei la anthrax, rujet, septicemiile hemoragice, piroplasmoze, tripanozomiaze.

Cu hiperemia se asociază de obicei și procese de proliferațiune care rezultă din proliferarea mitozelor celulelor splinei, și de aceia se mai numește <u>splenita acută hiperemică</u>.

Caracterul anatomic comun, este că splina este adesea mereu mărită în volum, cu 1/3, 1/2, de 2-6 ori sau mai mult decât volumul ei normal. Capsula este netedă întinsă, lucitoare, marginile rotunjite, culoarea roșie închisă, albăstrue sau neagră. Consistența mijlocie, cu tendința de a se rupe ușor la scoaterea din cavitatea abdominală. Pulpa splinei e bogată în sânge, e de culoare roșie neagră, se umflă ușor, e moale sau unsuroasă. Trabeculele și corpusculii lui Malpighi dispar prin abondența pulpei și prin dilatarea vaselor. La inflamații se turbură capsula, se produc injecții capilare, hemoragii fine subcutanee, sau exudațiuni fibrinoase.

<u>Splenomegalia cronică difuză</u>

Splenomegalia cronică difuză, consistă în mărirea însemnată de volum a splinei de ex. de cal, până la 14 1/2 Kgr.,

având 1 metru lungime, 1/2 metru lărgime; la picior poate avea 1/2 metru lungime și cât palma de lată.

Consistența este mărită, capsula netedă, îngroșată și acoperită pe alocurea cu îngroșări cicatriciale, sau proliferațiuni în forma unor vilozități. Marginele sunt rotunjite, neregulate, ondulate. Pulpa e mai deschisă, ca carnea, sau mai închisă, negricioasă, cu trabeculii mai îngroșați.

Parte din aceste splenomegalii pot deriva din stază cronice, din inflamațiuni cronice [splenita cronică difuză indurative] de ex. la rugeț, sau prin tromboza vaselor splinei.

Hiperplazia pulpoasă și foliculară a splinei.

Se produce mai ales prin proliferarea țesutului limfoid al splinei, de natură necunoscută. În primul caz splina devine mai mare, mai tare, mai elastică, cu marginile rotunjite; capsula e transparentă, având o culoare roșie grie. La secțiune se vede că capsula e mai tare, roșie brună, grie sau gălbue, uniformă. În al 2lea caz, corpusculele lui Malpighi sunt foarte mari, cât un bob de linte, putând ajunge chiar până la mărimea unei alune. Suprafața are un aspect noduros, splina e mai dură, mai fri-

Biblioteca USMF IAȘI

bilă, si poate fi de 4-6 ori mai mare, mai grea; la cal poate ajunge până la 28½ Kilograme (Leisering).

Ganglionii limfatici sunt si ei măriți, sunt mai moi și de culoare gri sau roșietică. Starea aceasta se mai numeste hiperplazia progresivă a splinei, splenom sau splenadenom, sau limfomatoza progresivă. Ea este adesea independentă, fără alte leziuni în alte organe.

Alteori însă e însoțită de anemie generală sau de alterațiuni ganglionare în alte regiuni, asociate cu pseudoleucemii, sau limfomatoze generale sau cu leucemii, boale ce sunt considerate de unii ca cauză a acesteia.

Uneori se găsesc în splină niște nodozități, ca niște limfome multiple, și care sunt de mărimea unor cartofi.

Toate aceste stări sau găsit la câine, porc, bovidee, cal.

Splina amiloidă

Splina amiloidă cu o mărire difuză a organului s'a găsit (mai rar decât la om) în cazuri de degenerare amiloidă la bou, concomitent cu degenerarea ficatului; la câine concomitent cu mărirea organului, și cu un aspect omogen pe [illegible] ca somonul sau șunca.

[illegible] cal, s'a semnalat ~~sub~~ sub formă de pete, ca ceara, cu

corpusculele lui Malpighi ca grăuntele de sago. Parenchimul devine uscat, capsula îngroșată și transparentă. Uneori splina devine foarte friabilă, și contribue la producerea hemoragiilor mortale.

Splenita supurativă se observă în cazuri de plăgi prin corpuri străine venite din rumen sau din afară, sau prin paraziți (gastrophilus equi), care produc abcese izolate sau multiple, cu aderențe sau fistule. Alteori se observă în splină supuratiuni produse pe cale hematogenă sau embolică, din focare din alte părți ale corpului, și în care tot organul e plin de focare purulente, cum se observă în infecțiunele ombelicului la vitei, cai, ect.

În unele cazuri, proveniența bacteriilor piogene sau saprogene, care se găsesc totdeauna în aceste focare, nu se poate determina, dar se poate admite că prin răni mici bacteriile din tubul digestiv pot ajunge prin sânge, în splină, unde găsesc un loc de desvoltare.

Alteori originea emboliei, sunt abcesele pericardului și pulmonului, cum se întâlnește adesea la Bovidee, și se poate constata emboli și la arterele splinei (splenita metastatică) sau că există focare purulente în altă parte (gurmă

BibliotecaUSAMV

tromboza arterei ombelicale, flegmonul cutei], care dau loc la cal și la câine, la intrarea microbilor patogeni în sânge. Splenita supurată determină o mărire de volum a organului, mărire circumscrisă sau totală. Pe seroasă se văd puncte hemoragice, ca niște înțepături de ac, roșii, negre, injecțiunea vaselor și depozite de fibrină, depozite galbene, grigălbui sau roșii. Capsula e turbure, lăptoasă, albă grèe, groasă de mai mulți milimetri, sau prevăzută cu filamente fibroblastice.

Un singur abces se poate prezenta ca o nodozitate mare, fluctuantă; alteori sunt mai multe abcese, ajungând până la mărimea unui pumn. Focarele purulente, multiple și diseminate sunt de mărimea unei semințe de mei până la mărimea unui bob de lînte, sau chiar a unei alune; alteori poate ajunge la mărimea unei nuci și chiar a unui ou. Organul are apoi o consistență moale, elastică sau tare ca ficatul, sau în fine dă senzația unei fluctuațiuni.

Dacă tăem organul, ese din aceste focare, mase purulente, albe galbene, păstoase, ca piureaua de cartofi, sau amestecate cu o materie brună verzue sau neagră mur-

Biblioteca UȘV IAȘI

dară, ce ese uşor şi arede cele mai multe ori, un miros urât.

După golirea focarelor rămân nişte caverne, şi între ele o reţea îngroşată de mai mulţi milimetri, iar vasele şi trabeculii sunt îngroşate. Suprafaţa de secţiune capătă prin aceasta un aspect marmorat.

Hemoragiile şi ruptura splinei.

Legătura intimă între căile sanguine ale splinei cu ţesătura pulpei, şi raporturile particulare ale circulaţiunei, nu permit recunoaşterea îngrămădirei de sânge şi a adevăratelor hemoragii, în parenchimul splinei.

Infarctele splinei.

Infarctele circumscrise ale splinei [Hemoragia intrapulpoasă, subcapsulară a splinei], se vede după traumatisme în regiunea splinei, mai rar în urma emboliilor, sub formă de nodozităţi de mărimea unui bob de mazăre, nucă, sau chiar pumn, rotund sau ca o hemisferă turtită, cu capsula intactă. Dacă se taie aceste focare, ele nu se pot distinge decât puţin de restul pulpei, şi anume, numai prin o colorare roşie, sau roşie negricioasă, mai pronunţată şi prin consistenţa păstoasă.

Se observă adesea la cal și la câine. La hemoragiile difuze subcapsulare, organul e cu 1/3 - 1/2 mai umflat; pe secțiune țesutul infiltrat e mai uniform neted, și mai negru ca restul pulpei, care e catifelat. Se observă mai des la porci.

Infarctele embolice, formează fie focare rotunde, fie piramidale; când sunt recente, sunt cu totul negre; mai târziu devin roșu gri, roșu galbene, sau albe galbene și consistente.

Cicatricele hemoragice ale splinei

Formează una sau mai multe retracțiuni galbene portocalii, ca rezultat al rezorbțiunei unor infarcte mai mici.

Chisti hemoragici

Chisti hemoragici sau hematomul splinei, provin din focarele hemoragice proaspete, intrapulpoase. Cantitatea mare de sânge revărsat, neputându-se rezorbi, constitue împreună cu țesutul distrus al splinei, ca un corp străin, și dă loc la formațiunea unei capsule, prin inflamația fibroblastică periferică, care se distinge bine de țesutul sănătos. Splina constitue atunci o băsică mare, rotundă (până la un pumn sau cap), la care mai a-flă restul mic de splină, palid, tuntit, rest care abia

se distinge, față de chistul enorm. De obicei capsula e aderentă de peretele abdominal, diafragmă sau intestine, prin inflamațiune adesivă. Dacă se taie băsica, se deșartă un chiag de sânge, sau fibrină, și mult ser, sau un terciu cafeniu sau șocolatiu. Adesea se găsesc în interior, cristale frumoase de sânge (Cristalele lui Teichmann). Conținutul poate să fie mai mult de 1 litru, iar splina cu totul poate să cântărească ½ - 28 Kilograme. Capsula hematomului poate să fie de 1-2 cm grosime, consistență; fața sa internă e adesea încrustată de săruri calcare. Uneori hematomul e divizat în mai multe compartimente, ce comunică între ele.

Aceste hematoame se observă mai des la câine, porc și la cal, mai rar la oaie și la bou; animalele ce le prezintă sunt foarte slăbite și anemice, sau mor de o hemoragie produsă tot la hematom.

Ruptura splinei

Ruptura splinei se poate observa în urma unei zdruncinări a corpului, prin cădere, lovituri cu copita, ect.. mai ales când splina e umflată prin o hiperemie intensă cu hemoragii sau și hiperplazie cu destinderea capsulei splinei, și fragilitate mai mare; Rupturile mortale ale splinei, de asemenea

printr'o revărsare mai mare sau mai mică de sânge, în cavitatea abdominală, în care și epiploonul e plin de sânge, iar splina, și mai ales marginele sale rupte, sunt acoperite de chiaguri de sânge.

Rupturi postmortale. Când ruptările se produc după moarte, la scoaterea unei splini friabile, hiperemice, nu lasă să se vadă revărsări mai mari de sânge și chiaguri cruorice pe capsulă; pulpa sângeroasă a splinei, e numai ceva mai proeminentă.

Ruptura traumatică (dilaceratia) a splinei, la câinii călcați de trăsură, cu moarte imediată, se arată prin aceia că organele despărțit în 2, concomitent cu o revărsare mare de sânge în cavitatea abdominală, însă cele 2 bucăți de splină sunt contractate și anemice, iar marginele rupte sunt numai puțin infiltrate cu sânge.

Tumorile splinei.

Tumorile obicinuite ale splinei sunt limfome sau limfosarcoamele (primare) care au ca teren, foliculii limfatici. Ele sunt solitare sau multiple, și sunt numeroase; sunt mai frequente la câine, apoi la cal și bou, sub formă de noroștați slăninoase, albe sau roșii gri, care se disting bine

de țesutul roș brun al splinei. Uneori e una singură, de mărimea unui bob de linte sau a unei alune, alteori sunt vre-o 6, cât oule de găină; alteori sunt cu sutele, de mărimea unor nuci sau cartofi, în organul enorm mărit. Tumorile sunt tari, elastice, mai rar moi; pe secțiune sunt albe, uscate, uniforme, fără metamorfoze regresive, rar cu focare de necroză în ele.

Cele mai multe tumori canceroase citate în lucrările mai vechi, erau în realitate limfo-sarcoame, deoarece splina nu are un teren epitelial pentru tumorile canceroase primitive.

Melanosarcoamele

Melanosarcoamele par a se desvolta ca tumori primitive la cal, și adesea se găsesc pe lângă tumori de același fel în alte organe, având mărimea unor boabe de mazăre sau nuci, putând merge până la mărimea unei portocale, proeminând la suprafața splinei ca niște hemisfere.

În unele cazuri, splina e bâsa de plină de tumori, încât capătă un volum și o greutate mare - până la 22½ Kgrame.

Culpa splinei este de asemenea brună neagră, prin pigmentul tumorilor, și are tendință de cele mai multe ori, la hemoragii și la rupturi...

Biblioteca UȘT IAȘI

Tuberculoza splinei

Tuberculoza seroasei cavităței peritoneale la bovidee, se întinde adesea și pe suprafața splinei [perisplenita tuberculoasă] pe care o acoperă cu un țesut granulos, gri roșietic, în care tuberculii se prezintă ca niște noduli mici, care în cea mai mare parte nu se cazeifică, sau se prezintă ca niște focare izolate, gălbui, turburi, cazeoși. Îmbrăcămintea formată de acest țesut mobil, viloș, sub care capsula poate să pară cam îngroșată, poate să învelească tot organul. În alte cazuri se găsesc aglomerări limitate de noduli miliari, pe suprafața organului.

Tuberculoza se poate produce pe cale hematogenă în parenchimul splinei [Tuberculoza miliară și nodoasă embolică], formând noduli și nodozități puțin numeroase, uneori înconjorați de o capsulă fibroasă, și se găsesc pipăindu-se organul.

Această tuberculoză embolică a splinei, este frequentă în special la porc, la care găsim la splina, cu aspect de altfel normal, acoperit de o seroasă netedă, niște noduri cât mazărea, aluna sau oul de găină, și chiar cât pumnul. De cele mai multe ori, nodulii sunt de aceiași mărime, adică

Biblioteca USV IAȘI

produși prin o singură erupțiune; se găsesc însă uneori și noduli mari și mici, ca expresiune a unei infecțiuni repetate.
Tuberculii izolați, sau grupați câte 6-12, sunt izolați prin țesut de splină normală, chiar când sunt foarte numeroși, deși măresc foarte mult splina, și o fac nodoroasă. La pipăit sunt tari, rotunjiți și au pe secțiune o stromă roșietică sau albă grie, translucidă, în care se găsesc pete albe, turburi sau galbene, cazeoase.
Nu rareori, această substanță cazeoasă, devine aspră ca o tencuială. Ganglionii limfatici de la hil, sunt de asemenea cazeoși.
La bou, tuberculoza splinei se prezintă cu aceleași caractere, uneori însă sub formă de caverne, ca abcesele, cu un conținut moale cazeos.
De asemenea și la oaie, splina se prezintă uneori cu tuberculi foarte mulți, așa că de abia mai rămâne din țesutul splinei (Kitt).
La cal, splina este locul de predilecțiune al tuberculozei. Nodulii sunt numeroși, având o mărime ce variază de la o sâmânță de mei, până la un ou de gâscă, proeminenți, hemisferici, pe ambele fețe ale splinei, mobili, la marginele

splinei, sau pe partea aderentă a ligamentului gastro-splenic, unde își iau naștere de la ganglionii ce se găsesc aici. Cei mai mici noduli sunt slăninoși, necazeificați, formați din țesut gri sau gri roșietic, asemănători cu tuberculii perlați de la bovidee. Tuberculii mari sunt gri, galbeni, meteji, proeminâ pe capsulă splinei, care parte este grie normală, parte grie albicioasă. Tuberculii sunt parte consistenți, ca rinichii, parte moi, fluctuanți, foarte deși sau izolați prin țesut normal pe o distanță cât palma de lată.

La secțiune ese conținutul fluctuant al tuberculilor, ca o pireea de cartofi, albă, galbenă, moale sau puțin granuloasă; periferia lor e formată dintr'un țesut grie înspicat cu puncte și pete galbene cazeoase. Tuberculii mai tari sunt formați în întregime din acest din urmă țesut, uneori fibros, cu insule, dopuri sau cărnați de materie moale. Substanța grie se distinge nodulii cazeoși și moi, de pulpa roșie brună a splinei, sau că acești noduli sunt înconjorați de o capsulă fibroasă. În tuberculii ramoliți de la cal, se găsesc enorm de mulți bacili.

În splina câinelui și pisicei, se găsesc rari tuberculi, chiar când sunt numeroși în alte organe, sau chiar în epiploon.

Biblioteca USV IASI

Se pot găsi sub formă de noduli miliari, albi lăptoşi sau cu centrul galben opac.

La păsări, splina şi ficatul sunt sediul principal al tuberculozei. Aceste organe se găsesc amândouă sau izolat atinse de tuberculoză. Când virusul ajunge în circulaţie, el găseşte în aceste organe, un teren bun de desvoltare. Splina galinaceelor ce e mare cât un bob de mazăre, sau chiar de bob, arată că sunt bolnave de tuberculoză, prin mărirea ei şi prin prezenţa unor noduli caşeoşi, a căror mărime variază de la un bob de mei, până la o linte, galbeni sau albi gălbui, care inspică organul, şi-i dă un aspect noduros. Splinele de găini devin cât alunele, iar cele de curci, cât nucile.

Morva splinei

Morva (maleoza) nodulară, embolică a splinei, produsă pe cale sanguină la cal, se prezintă sub formă de noduli morvoşi, cât seminţele de cânepă, până la o mazăre sau lună, noduli slăninoşi, translucizi, conţinând o masă moale, caşeoasă, sau ca tencuiala, uscată, albă-gălbue, încapsulaţi de o capsulă fibroplastică. Se observă mai ales la cal.

Paraziții splinei.

Splina conține rar paraziți. În rare cazuri s'au întâlnit larve de gâstrophilus la cal, distome la bovidee și la oaie, și linguatula la câine, în parenchimul splinei. Intrarea parazitului în organ, produce un focar de ramolitie, hemoragic, sau abcese.

Vesici de echinococ se găsesc uneori bine desvoltate, simple sau cazeificate, la bovidee și porc, putând ajunge până la mărimea unei portocale, conținând mase elastice, resturi de cuticulă, amestecată cu o masă galbenă ca terciul de porumb (c. inveterat). Mai rar se găsește sub forma de echinococ alveolar.

Cisticercul celulozei s'a găsit uneori la porc.

Leziunele ganglionilor limfatici.

Vasele limfatice, ale căror rădăcini își iau origina în spațiile cu suc, ale țesăturilor, și conduc de aici limfa la ganglionii limfatici, duc acestora și toate productele vătămătoare amestecate cu limfa. Așa de ex. limfa care curge în vasele limfatice de la alveole la ganglionii bronchici, aduce în ei o parte din praful inhalat, de la rănile supurate sau de la

Biblioteca USAMV

focarele inflamatoare în general; agenții inflamatori ajung în vasele limfatice, și de aici sunt duși în ganglioni. Transportul diferitelor elemente corpusculare, se face în parte și prin celulele migratrice, numite fagocite, care încorporează prof bacterii ect. și le duc în ganglionii limfatici; depunerea corpurilor streine se face în primul rând în sinusul limfatic, iar mai târziu, și în aparatul folicular.

În ganglionii limfatici sunt aduse și substanțe toxice; dacă prin aceste constatări reese că e posibilă afectiunea constitentă a ganglionilor limfatici, ea se accentuează și mai mult prin particularitățile aparatului limfatic, de a reține substanțele aduse în el, lucrând ca un filtru, pentru elementele corpusculare. Prin aceasta, agenții inflamatori au timpul de a se stabili și de a desvolta actiunea lor; pe de altă parte, ganglionii limfatici sunt adesea în stare de a preserva organismul de o întindere mai departe a agentului vătămător. Prin aceasta se explică cum îmbolnăvirile secondare, frequente, ale ganglionilor limfatici, se produc în mod regional, și că la diferitele afectiuni ale organelor sunt atinși în prima linie, anume grupe de ganglioni limfatici; așa de ex. la anginâ sau la bolile cavității bucale,

Biblioteca digitală ASI

se îmbolnăvesc ganglionii gâtului; la afecțiunele genitale ganglionii inguinali, la afecțiunele plămânului, ganglionii bronchici. Mai rar decât prin teritoriul radicular al vaselor lor limfatice, se îmbolnăvesc ganglionii limfatici pe calea sanguină. Așa se întâmplă de ex. la unele infecțiuni generale produse mai ales prin producte toxice, ca să se umfle numerosii ganglioni limfatici, din cele mai diferite regiuni ale corpului.

La limfoadenitele acute, se produce pe lângă o hiperemie inflamatoare, și o emoragie celulară din capilare, în prima linie o infiltrație leucocitară a sinusurilor limfatice, precum și o proliferație și desquamație a endoteliilor ce căptușesc reticulul. Aceste endotelii se îngrămădesc în spațiile limfatice. Apoi se mai produce și o hiperplasie a țesutului limfoid al foliculilor.

Macroscopicește ganglionii sunt umflați, în pachete mai rosii; suprafața de secțiune e umflată, netedă, uneori presărată cu hemoragii mici. La unele infecțiuni, de ex. la antrax, se produc inflamațiuni hemoragice intense, iar în alte cazuri (tifosul abdominal, difterie, la om; pneumoenterită la porc) se produc inflamațiuni necrozante.

sau purulente și purulente cangrenoase.

Limfadenita acută se poate termina prin vindecarea completă (restitutia ad integrum) sau să devie o inflamațiune cronică.

Din focarele purulente se poate produce o resorbțiune de corpuscule de puroi, în ganglionii limfatici, unde se adună ca și alte elemente resorbite, în reticulul sinusului limfatic. Ca consecință a resorbțiunei microorganismelor piogene în ganglionii limfatici se produce adeviarata limfadenita purulentă, în care în ganglionii inflamați apar mai întâi niște pete galbene, care conduc la ramolitia țesutului, și formarea de abcese, care distrug grupe întregi de glande, și pot pătrunde la periferie. Dacă puroiul este golit afară, atunci vindecarea abceselor se poate face prin formarea de cicatrice.

Dacă invaziunea substanțelor flogogene se face încet și mai slab, de ex. la catarele cronice, sau ulcerațiunele din teritoriul rădăcinei ganglionilor limfatici, atunci se produce în acestia din urmă, formele cronice ale limfadenitei hiperplastice, care e caracterizată prin tendință la transformare indurativă a țesutului.

Pe lângă hiperplasia celulară, se mai produce o îngroșare a reticulului și a bandelor conjonctive mai groase. și în fine o transformare fibroasă a țesăturilor, pe socoteala elementelor celulare. Prin aceasta se retractează glanda, devine mică, tare, atrofică.

Astfel de stări indurative se desvoltă mai ales în grupele de ganglioni limfatici, încare, prin resorbțiunea din teritoriul rădăcinelor lor limfatice, se depun mai ales diferite praf uri în cantități mari, ce colorează într'un mod particular ganglionii. Așa de ex. ganglionii bronchici, prezintă adesea anthracoza, o pigmentațiune prin cărbunele resorbit din pulmoni; mai rari sunt pigmentațiunele prin praf de var, de fer, ecl.

În unele cazuri, aceste resorbțiuni în ganglioni, produc ramolițiunea ganglionilor; așa de ex. ganglionii bronchici pigmentați prin cărbune, se pot deschide chiar în venele pulmonare vecine, după care pigmentul este transportat în altă parte, de ex. în splină.

Pigmentațiuni ale ganglionilor limfatici se mai găsesc mai departe la tatovare (tatuare), apoi după resorbțiunea sângelui revărsat, la diferite boale ale pielei, la boala lui

Addisson, intoxicația cu Ag.ect.

După hemoragii, ganglionii în care s'a depus sângele resorbit, iau o culoare roșie brună sau ruginie (hemosideroză) care provine din aceia că globulele roșii distruse, și pigmentul provenind din ele (hemoglobină, hemosiderină) sunt luate de fagocite și duse la ganglionii limfatici. Unele colorațiuni ca ardesia, sau brune închise, ale ganglionilor limfatici, provin din asemenea transporturi mai vechi.

Antracoza se observă mai ales la ganglionii bronchici și mediastinali, care se distinge prin colorațiunea neagră ardoasată, a acestor ganglioni.

Tuberculoza ganglionilor.

Cum s'a arătat în partea generală, ganglionii limfatici care aparțin unei regiuni a corpului, atinsă de tuberculoză, adică care primește limfă din o asemenea parte, sunt și ei regulat atinși de tuberculoză. Această tuberculoză secondară a ganglionilor limfatici, constitue un important criteriu diagnostic. Însă ganglionii devin tuberculoși nu numai secondar, ci și primar, dacă sunt în apropiere de căile principale ale infecțiunei tuberculoase; ei constituesc

primele și principalele locuri de predilecțiune a acestei boale infecțioase, și se recunoaște la ei, chiar când organul la care ei aparțin, este liber de tuberculoză și normal -, că a avut loc intrarea bacililor tuberculozei în lichidele circulației corpului.

Tuberculoza întregului tub digestiv își ia începutul în nodulii și aglomeratele de noduli limfatici, care se găsesc în mucoasa sa, mai ales în amigdale sau ganglionii limfatici ai mucoasei faringiene, apoi în numerosii foliculi ai intestinului. Ea poate sări sau desvolta primitiv în ganglionii retrofaringieni și mezenterici, de unde se întinde în canalul toracic și în sânge; bacilii tuberculozei care trec prin pulmoni, pot trece direct la ganglionii bronchici și mediastinali, și se pot așeza aici, fără a produce leziuni în pulmoni, deși au trecut prin ei -.

Bacilii tuberculozei, care ajung în circulația sanguină, pot trece prin muschi, fără a produce tuberculoză în ei; însă ganglionii limfatici care sunt între muschi, re- bacilii tuberculozei, și devin tuberculoși. Circulația prea [illegible] a limfei, așa că nu permite o ședere și o înmulțire a bacililor, sau o predispoziție mai mică a unor țesături, ca muschiul,

sau condițiuni de nutriție mai puțin favorabile, toate pot fi cauza că trecerea bacilului prin pulmoni, piele, mușchi se poate face fără a se produce o tuberculoză locală, și de abia în ganglionii limfatici se produce procesul tuberculos primitiv. Tuberculoza secondară se desvoltă în ei, pentru că bacilii sunt aduși în ei, în număr cu atât mai mare, cu cât s'au înmulțit mai mult în organul tuberculos de la poarta de intrare; așa la tuberculoza mamelei, se produce o infiltrație cazeoasă a ganglionilor supramamari, care se poate da se facă însă și fără leziuni tuberculoase macroscopice, ale parenchimului mamelei.

La tuberculoza organelor sexuale, participă ganglionii corespunzători ai bazenului, și în mod constant se găsește odată cu tuberculoza ficatului, o tuberculoză a ganglionilor periportali. Acolo unde tuberculii se găsesc pe seroasa cavităților mari, sunt tuberculoși și nodulii limfatici subseroși (lombari, retro-peritoneali, pararenali, intercostali).

Inocularea ganglionilor limfatici se face mai ales pe cale limfogenă, atât prin plasma limfatică, care duce bacilii, cât și prin leucocite, care joacă rolul de mâncătoare de stradă, și de fagocite, ce încorporează bacilii, și-

depun în primele stațiuni de ganglioni limfatici, din vecinătate. Procesul tuberculos se întinde din ganglion în ganglion și aceștia sunt indicatorii kilometrici ai emigrării bacililor tuberculozei în corp.

Pe de altă parte, tuberculoza se mai propagă și pe cale hematogenă. Tuberculoza ganglionilor din mușchi, are mai ales o asemenea origină, căci; bacilii tuberculozei din plămâni ajungând în sânge, ar muri în țesutul muscular; sunt însă reținuți în ganglionii musculari unde sunt duși tot prin sânge. Prezența tuberculozei în ganglionii depărtați, ca ganglionii prescapulari, sau cervicali inferiori (sau superficiali) și în ganglionii precrurali sau de la îndoitura iliei, pe lângă tuberculoza pulmonară, pe când ficatul, rinichii, intestinul, adică organe predispuse, sunt libere de tuberculoză, fac probabilă această infecție hematică.

Pentru medicul Veterinar însărcinat cu controlul cărnurilor, examenul ganglionilor limfatici e de cea mai mare importanță, pentru constatarea tuberculozei la animalele bovine, ect. la abator.

Pentru aceasta se recomandă a se examina întâi, înainte de examinarea pulmonilor, ganglionii bronchici și mediastinali

apoi, după examinarea pulmonului și ficatului, se va examina ganglionii periportali și mezenterici. După aceasta se examinează oasele coloanei vertebrale, ale basenului, sternul și coastele, făcând secțiuni în ganglionii ilei, poplitei, prescapulari, axilari, inghinali, lombari, iliaci, apoi cervicali și retrofaringieni, precum și renali, terminând cu splina.

Chiar în stadiile începătoare ale tuberculozei ganglionare, se văd în ei focare de cazeificare, în substanța translucidă gri albă a ganglionului, care e umflată, rar hiperemică. Cu cât procesul e mai vechiu, cu atât cazeificarea e mai întinsă și mai evidentă. Aceasta este limfadenita tuberculoasă miliară cronică. Ganglionul limfatic mărit, indurat, prin proliferația țesutului conjunctiv interfolicular, este înșirat cu focare cazeoase miliare, având mărimea de la o mazăre până la o alună sau nucă, cu mase galbene ca pucioasa sau cromul, ca gălbenușul de ou fert, tare, sub formă de nodozități rotunde, al căror conținut se poate zdrobi ca un terciu, sau sub formă de bucăți uscate, calcaroase, crustacee, sau că acest conținut dă veră puternic

Bande conjunctive formează conturul lor exterior a întregului ganglion, și în interiorul cărora se găsesc resturi brune sau ca ardezia. Tuberculii miliari și submiliari, împrăștiați sau aglomerați la periferia focarelor caseoase mai mari și în substanța corticală a ganglionilor limfatici sunt de cea mai mare importanță diagnostică.

Ganglionii sunt duri și scârțâie sub cuțit, ajung de mărimea cât un ou sau cât un pumn, pachete: întregi în care nu se mai cunoaște conturul ganglionilor izolați de cât prin șanțuri puțin adânci sau bande conjunctive, constituie mase ca neoplasiile de mărimea unui pumn sau și chiar a unui stomac de cal, alungiți, de grosimea brațului pe o întindere de 20-30 c.m. Mai cu seamă ganglionii mediastinali se transformă în asemenea mase colosale, între care esofagul, nervii și vasele sunt foarte comprimați. În asemenea stări cazeificarea e uniformă, formând o infiltrație difuză [limfadenita tuberculoasă cazeoasă difuză]; înconjurata de țesuturi se prezintă ca o substanță compactă, albă galbenă

brună, mai des uscată, elastică, limitată numai la periferie de o zonă corticală conjunctivă. Une ori partea cazeificată e granuloasă și pe alocurea are focare sau caverne pline cu un licid ca zerul, sau o materie moale, nusuroasă, sau ca tencuiala, așa că avem de a face 'n loc de ganglion cu un sac fibros, care cuprinde materia semilicidă cazeoasă calcară. Ganglionii limfatici pot conține însă bacilii tuberculozii fără caseificare sau în stadiul inițial al tuberculozei [mai recentă de 3 săptămâni] și atunci ganglionul e numai umflat sau că absența cazeificărei se atribue diferitelor rase de bacilii tuberculozei [tuberculoza aviară]

La porc se găsește mai puțin cazeificarea uscată, ci mai mult niște focare puriforme, galbene ca pucioasa sau calcifiate, ca tencuiala. Trebue să nu uităm însă că caseificarea ganglionilor limfatici se găsește și la pesta porcului și la echinococoză, așa că numai căutarea bacilului tuberculozei e hotărâtoare.

La cal ganglionii tuberculoși ajung la dimensiuni însemnate. In primul rînd sunt atinși de hiperplasia tuberculoasă ganglionii cavității abdominale

având la început aspectul limfosarcomului, de o culoare gri roșietică, uniformă medulară, alte ori transformați în o masă galbenă nesuroasă, păstoasă sau puriformă, sau ca pureana de cartofi. Ganglionii aceștia de la un ou de găină până la un pumn, formează pachete care de la diafragmă se'ntind până la bazin, formând aglomerațiuni de tumori în jurul aortei, la mezenter, la stomac și la splină, în jurul ficatului și'n mediastin. Cantități mari de bacili se găsesc în focarele de ramoliţiune. Imbolnăvirea e primitivă sau secundară sau hematogenă din pulmoni sau intestine. La câne ganglionii tuberculoși sunt cu totul isbitori. Lesiunile primare sau secundare ale ganglionilor bronchici, mediastinali sau mezenterici devin foarte pronunțate și înlesnesc diagnosticul. Sub formă de grupe sau în totalitatea lor ganglionii devin ca migdalele, nucile sau ca oule de mari, se contopesc în conglomerate ca pumnul, nodoroase, dure, fibroase, care 'nconjoară bifurcația tracheală, comprimă vasele, esofagul, nervii și bronchiile, transformând mediastinul sau mezenterul în mase îngroșate, diforme [asemănătoare cancerului]

Biblioteca USV IAȘI

La secțiune ei apar hiperemici, plini de limfă, albi gri sau marmorați cu negru, slăninoși, de consistență mijlocie sau ramoliți.

Cazeificare adevărată nu se observă, ci se produce mai mult o ramolițiune mai ales grăsoasă, prin care ganglionii se transformă n chiști sau caverne, a căror conținut e parte apos, parte lăptos, cu lucru grăsos, în colo ca o pastă de gips: pereții sunt netezi sau ca o dantelă, une ori cu o capsulă fibroasă, grăsoasă numai de câți-va milimetri.

La pisică ganglionii de la cap și gât, mezenter și mediastin, sunt măriți de la o linte la mazere, mai mult sau mai puțin calcifiați, une ori enorm măriți cu focare albe lăptoase, la mijloc cazeificate

La cobai, epure ganglionii formează adesea ca niște mici abcese, cu un conținut alb sau gălbuiu granulos.

Pseudotuberculoza ganglionilor.

Focare cazeoase purulente în ganglionii limfatici se găsesc la pseudo-tuberculoza oilor

Biblioteca UȘV IAȘI

ajungând până la un pumn de mari, pe când viscerele rămân normale. Se găsesc atunci de degenerare cazeoasă mai ales ganglionii musculari; prescapulari, ai iei, iliaci

Morva ganglionilor limfatici

Limfadenita morvoasă [maleosa de la malleus humidus] care 'nsemnează morvă, se produce la toate lesiunile morvoase ale pelei sau mucoaselor precum și a pulmonilor și anume 'n ganglionii care au raporturi cu focarul local de morvă. Regularitatea infecțiunei secundare a ganglionilor limfatici ne dă o călăuză pentru diagnosă, întru cât caracterele normale ale ganglionilor limfatici exclude existența morvei și viceversa presența unor focare morvoase în ganglionii limfatici la lesiuni suspecte de morvă în organe ne dă un criteriu sigur. Bacilii morvei de la locurile de infecțiune [pele, mucoase, pulmoni] sunt curând luați de rădăcinele limfaticilor și duși la ganglionii limfatici, care formează prima stație mai apropiată

Biblioteca USA IAȘI

de bont de infectiune, de aici trec în al 2lea și al 3lea ganglioni și dus apoi în canalul toracic și de aici sau chiar încă din ganglionii limfatici sau din focarele locale [după ramolitie purulentă] ajung în sânge.

La morva nasală se îmbolnăvesc mai întâiu ganglionii submaxilari, apoi ganglionii faringieni, retrofaringieni, cervicali etc; dacă morva nasală e numai unilaterală, atunci se infectează numai ganglionii limfatici ai jumătății respective a capului. La morva pulmonară trebue să căutăm metastaze în ganglionii bronchici, când se întâmplă ca aceștia să fie mai tare infectați de cât pulmonii.

Infectia cu bacilii morvei produce mai întâiu o hiperplasie a ganglionilor limfatici. Ganglionii sunt mai întâi măriți, mai tari, lucioși la sectiune, transluceți, roșietici sau gri palizi, devin apoi mai uscați și la sectiune mai puțin catifelați, presintă pete sau dungi mici, care corespund foliculilor umflați sau streangurilor

foliculare. Une ori se produc hemoragii punctiforme sau infiltrațiuni confluente. Mărimea glandelor trece rar peste aceea a unei nuci sau prune; ganglionii umflați se turtesc reciproc, se contopesc. Cât timp persistă fără a se vindeca focarul primitiv, bacilii morvei sunt duși continuu și în reprize în ganglionii limfatici: de aci urmează că procesul inflamator hiperplastic persistă și esă'n evidență acțiunea specifică a bacililor morvei. Glanda devine mai densă, se umflă, se umple de bande conjunctive care se'ntind de la capsulă spre interior.

Pe suprafața de secțiune se văd pete galbene grii, sau galbene, împrăștiate numai în unele părți sau confluente. Aceste pete se pot adesea recunoaște numai la un examen amănunțit, mai ales dacă presintă o pată mică umedă, fluidă, puriformă, în cazuri de infecțiuni recente; în lesiunile vechi sunt turburi, albe, uscate, cazeoase, ca tencuiala, se disting bine mai ales dacă ganglionii bronchici sunt pigmentați, care atunci nu's mult măriți în volum.

Biblioteca USV IASI

Prin apariția acestor focare caracteristice de ramoliție puriformă cazeoasă, glanda devine mai densă prin proliferație conjonctivă, ea devine tare, capsula ei se'ngroaşă glanda capătă aderențe cu părțile vecine [alți ganglioni limfatici, pelea], devine nodoroasă și capătă inspicări turburi [une ori cu aspect colțoros] ca niște bucăți străine introduse în masele cicatriciale sau scleroase. Transformarea masei principale a țesutului ganglionului limfatic în țesut scleros alb, sărac în vase turbură circulațiunea limfei și oprește resorbțiunea materialului gras degenerat a acelor focare specifice; aceasta ne explică prezența stazelor limfatice în teritoriul vaselor limfatice aferente, precum și faptul că'n cazuri de morvă cronică [mai mulți ani] se mai pot recunoaște pete mici, galbene, turburi, în ganglionii limfatici induraţi. La morvă se'mbolnăvește rar un pachet întreg de ganglioni, mai des este atins o parte din glandă, în care se găsesc mai mai multe focare rĕslețe, ganglionul nu se caseifică'n totalitate, iar nodulii

Biblioteca USV IAȘI

calcari mai mari si stratificati după apar-
lin de cele mai multe ori altor procese morvoase.
O adevărată abcedare, cu deschiderea ganglionului
se observă rar si se observă mai mult la morvă
acută, de ex. la cobai inoculati cu morvă. Acesti
ganglioni însă se pot transforma în mase albe slă-
nimoase, cât ou de găină și chiar cât de gâscă de ex.
în ganglionii bronchici care se taie greu si contin
în interior niste caverne pline cu un puroiu fluid,
oleios, de culoare gri. S-mit si alte bacterii care pot
produce focare cazeoase sau puriforme în ganglioni,
care ar putea fi luati drept suspecti de morvă.
Hotărâtor pentru diagnosticul macroscopic este
existența unor alterațiuni morvoase pe mucoase.

Hipertrofia ganglionilor limfatici

Animalele tinere au ganglionii limfatici relativ
mai mari ca animalele adulte. În unele cazuri toți
ganglionii limfatici ai corpului la viteii nou născuți
sau de câteva săptămâni sunt foarte desvoltați si
prezintă încă infiltratiuni inflamatoare difuze, în

Biblioteca USV IAȘI

celule limfatice, în organele parenchimatoase, iar starea aceasta să mai numit limfatism.

Organele acestor animale sunt foarte palide, au o culoare gri gălbicioasă și mai ales ficatul pare voluminos, cu o mantă gri. Ganglionii mezenterici pot fi foarte măriți, mucoasa intestinului e îngroșată nu numai în nivelul plăcilor lui Peyer, ci pe toată circumferința și pe distanțe mari poate avea o grosime de ½ - 1 c.m. fără ca să mai existe și alte anomalii. Ganglionii limfatici isolați sau aglomerați din diferite regiuni ajung la mărimea nucilor, ouălor, sau ca niște cărnați, cu capsula mai întinsă, fiind mai mici sau mai tari, de o culoare gri sau ca slănina. Nu se știe dacă e ceva embriogen congenital sau dacă nu e o stare infectioasă.

Această anomalie se mai desvoltă la viței sau la bovidele mult, la câni și la cai la care vedem că ganglionii limfatici din diferite teritorii în mod succesiv se măresc în volum formează pachete mici, aproape fluctuante, sau că se desvoltă din alte timori mai tari, peste care pielea e mobilă și în care se mai pot distinge gan-

Biblioteca USV IASI

mii limfatici izolați. Pachetele de ganglioni foarte mari cât ou de gâscă sau cât mai mulți pumni sunt slănănoase albe gri și nu prezintă nici macroscopic nici microscopic alte elemente de cât acele ale ganglionilor limfatici, în cele sunt presărați cu hemoragii. Această stare s'a mai numit limfadenie, adenie limfatică [malignă] hiperplasie progresivă, a ganglionilor limfatici, limfomatoză malignă.

Etiologia acestei boale nu se cunoaște. La ora se mai numește boala lui Hodgkin și face mai multă împrejurarea unei infecțiuni din cauza îmbolnăvirii succesive a grupelor de ganglioni limfatici.

În parte din cazuri de adenie se observă numai o înmulțire moderată a leucocitelor în sânge [pseudoleucemia adenica aleucemică]; în alte cazuri mărirea ganglionilor produce și un exces de leucocyte și limfocite și prin urmare leucemia [leucemia limfatică. Odată cu hiperplasia ganglionilor limfatici se găsește și o alterațiune a mădăvei oaselor, o limfosarcinatoză progresivă, sau hiperplazic folicelară a splinei precum și o infiltrație limfatică a ficatului și rinichilor

într'un grad mai mult sau mai puțin mare. Splina poate să ajungă la 28 kgr. la cal, ficatul mai mult ca dublu [10 Kgr la cal] Țesutul limfadenoid proliferat infiltrează difuz sub formă de bande gri albicioase sau albe tot organul sau formează focare nodulare. Limfoamele se pot forma și în pereții vezicei urinare, sub formă de nodozități de asemenea și în trachee, plămâni, tubul digestiv sub formă de focare nodulare sau difuz.

Sarcoamele izolat, considerate ca limfosarcoame se pot desvolta primar sau local în ganglionii limfatici subcutani sau intermusculari mezenterici sau abdominali. Unii au semnalat și carcinoame primitive, care au aspectul medular, slăninos, alb. gri, semitransparente, bine delimitate, rotunjite, cât pumnul sau cap de om, prezentând diferite degenerări și formând metastaze. În mod secundar ganglionii pot să fie sediul tuturor tumorilor atipice; participarea ganglionilor limfatici la sarcomatoză și carcinomatoză a organului din care primesc limfa lor, este un fenomen osa caracteristic, că mărirea și proliferarea ganglionară a primilor ganglioni limfatici, constitue criteriul

Biblioteca USAMV IAȘI

anatomic pentru diagnoza unei tumori maligne.

Parasiții ganglionilor limfatici

Linguatula denticulata este foarte frequentă în unele regiuni în ganglionii mezenterici la bou, oae, capră, epure de casă cobai, producand focare cazeopurulente sau cu calcificație, galbene verzui.

Echinococcii și cisticercii produc de asemenea focare cazeoase și calcificații în ganglionii limfatici, mai ales la porc; ganglionii bronchici conțin o materie cazeoasă, calcară, care seamănă mult cu tuberculoza.

La capră s'a găsit un echinococ alveolar într'un ganglion bronchic

Alterațiile măduvei oaselor

Anomalii.

Lipsa complectă a măduvei oaselor e foarte rară. Se observă însă une ori o hipoplasie, la animalele tinere cachectice sau anemice, la care se găsește măduvă grasă în loc de măduvă roșie.

Alterațiuni cadaverice.

Curând după moarte se produce'n măduva oaselor o ramolițiune progresivă, care se vede cu ochii liberi

Biblioteca UȘV IAȘI

La microscop se observă o colorabilitate mai mică a elementelor sau o dispariţiune a granulaţiunilor celulelor măduvei. Globulele roşii iau forma de fruct de castan sălbatec verde [cu ţepi] Hemoglobina lor e extrasă kreptat. Alteraţiunile nucleilor din celule sunt aceleaşi ca şi cele din ţesuturile celelalte.

La diferite boale generale, în special la anomaliile sângelui, este afectată în acelaşi timp şi sau măduva oaselor care şi ea singură poate să fie isvorul unor anomalii a sângelui de ex. la leucemia mielogenă, la anemia esenţială sau perniciosă, acolo unde activitatea hematiopoetică a măduvei este exagerată, şi care se manifestă anatomiceşte prin hiperemie funcţională prin transformarea măduvei grase în măduvă roşie, ca metaplazie şi hiperplazie a măduvei. Se mai găseşte apoi la animalele bătrâne, în oasele care ar trebui să conţină măduvă grasă mai ales, că conţin în locul ei o măduvă foarte hiperemică. Dacă există numai hiperemie, atunci măduva este încă bogată în celule grăsoase care nu formează o grupă, ci sunt puse între o masă fin granulară şi fin striată

măduva conține mult sânge. Dacă ea e transformată în măduvă roșie sau limfoidă [sau mai bine numită de Ziegler splenoidă, fiind că are aspectul pulpei splenice], atunci măduva vaselor compusă din substanță conjunctivă fundamentală și reticulată, numeroase vase sanguine și fibre nervoase cu și fără mielină și din pulpă medulară, conține celule albe, celule gigantice cu mai mulți nuclei și forme de evoluție de globule roșii nucleate [hematoblaste, eritroblaste, apoi leucocite cu nuclei fragmentați sau segmentați] Aceste elemente se caută în preparatele microscopice și prin disociație și preparate de pe lamă Supraproducțiunea de globule albe la leucemie, poate să dea măduvei o culoare grie violetă sau gălbue [măduva pioidă] Hiperemia se observă la boale infecțioase acute și la unele intoxicațiuni de ex. la intoxicația mercuriată; se mai observă în același timp și hemoragii capilare și infarcte, care fac ca măduva să capete o culoare roșie neagră.

Sticker a observat că splina și măduva la animale prezintă de regulă alterațiuni concomitente;

Biblioteca USV IAȘI

acolo unde se observă o tumefacție a splinei, trebue să se găsească și o hiperemie a măduvei oaselor, dacă se găsesc hemoragii în splină, se vor găsi și în măduva oaselor și la tumefacția splinei se observă și o hiperplazie a măduvei. Analogia fisiologică a splinei și a măduvei oaselor explică aceasta. La iritațiunea hematogenă și hipernutriția măduvei se vede adesea că e atinsă și membrana sinovială a articulațiunilor vecine [ea devine fără luciu, umflată, acoperită cu mase fibrinoase, cu exudate seroase], putând conține cristale prismatice romboidale de materie colorantă. La hemoglobinemia sau hemoglobinuria calului măduva oaselor e adesea roșie neagră, imbibată prin hematoliză.

Hiperemia pasivă a măduvei, se observă adesea la măduvă post mortal la craniu, când capul a stat în jos. In acest caz partea subțire a oaselor ținută 'n spre lumină are reflexe roșii albăstrii închise. Transformarea măduvei grăsoase în măduvă gelatinoasă, seroasă, este un fenomen de senilitate. Grăsimea dispare, măduva devine

Biblioteca UȘV IAȘI

hidropică, gelatinoasă, gălbenă ca chihlimbarul; în stările patologice această transformare se observă în tinerețe la cahexie și inanițiune, tuberculoză pulmonară cronică, nefrite cronice. Măduva ia o culoare gălbenă citrină la melanoza viscerelor, care se colorează în brun sau negru.

Inflamațiunile măduvei

La osteomielita acută purulentă se produce focare mici sau mai mari de ramolițiune purulentă a măduvei, produsă mai ales de stafilococi. După terminarea procesului se produce uneori o cicatrice. Alteori se produce focare de necroze care conțin adesea multă fibrină.

Inflamațiunile cronice se caracterizează prin prezența unui număr mai mare de limfocite și celule plasmatice în măduva gelatinoasă la tuberculoză cronică, ciroza ficatului și nefritele cronice.

Biblioteca USV IAȘI

Turburări progresive

Hipertrofii compensatoare se produc în caz de perderi mari de sânge sau distrugeri de globule roșii. Atunci găsim multe figuri cariochinetice și o culoare roșie închisă [tipul eritroblastic] apoi mielocite, mieloblaste în număr mai mare de ex. la boalele infectioase.

La trichinoză se observă o înmulțire a eozinofilelor. In cazuri de distrugeri prin tumori se produce în resturile măduvei o transformare 'n măduvă roșie

Soluțiuni de continuitate

La fracturele oaselor se produce o rupere sau o sdrobire a măduvei, care e 'nsoțită de hemoragii din cauza bogăției în vase. Prin aceasta se întâmplă ca să intre 'n sânge celule din măduvă. Dacă 'n oasele fracturate se găsește măduvă grasă să 'ntâmplă să intre 'n sânge și grăsime din celulele grăsoase producându-se numeroase embolii grăsoase în alte organe [ca pulmon, rinichi, creer, măduvă, stomac

Paraziți

Pe lângă bacterii, se pot găsi în măduvă și paraziți ca piroplasme, tripanozomi. Apoi la cai, bovidee se pot găsi echinococi, trichine.

Tumori

Tumorile 'n general sunt foarte rari în măduvă de esc. angioame. Adevěratale tumori ale măduvei sunt mieloamele, formate mai mult din mielocite [mielocitom] sau eritrocite [eritrocitom] sau tumori verzi [chloromielom] Mielosarcomele se găsesc concomitent și 'n alte organe.

[Plasmatocitele] Plasmocitomele sunt formate din plasmocite. Tumorile proprii ale măduvei nu produc metastaze în alte organe.

Anatomia patologică a cordului și pericardului.

Anomalii

Anomaliile congenitale ale cordului sunt în parte anomalii prin oprire de desvoltare, representări [un stadiu al embrionului, la care

Biblioteca USV IASI

[s'a oprit desvoltarea cordului, permitind încă numai o mărire în volum a organului.
De oare ce cordul în cursul desvoltărei individului, trece prin toate fazele, ce represintă evoluția cordului vertebratelor de la pești până la mamifere, unele anomalii de oprire, constituesc anume forme ancestrale ale cordului
Pe de altă parte anomaliile sunt foarte complicate une ori, de oare ce, dacă o parte a cordului încetează de a se mai desvolta în mod normal, aceasta aduce după sine ca și alte porțiuni ale cordului să presinte defecte, sau ca alte părți ale cordului să se formeze într'o direcțiune greșită. Alterațiuni congenitale la orificii și valvule se pot produce și prin inflamațiuni anterioare intrauterine
S'au găsit de multe ori defecte ale septului interventricular numit și foramen interventricular persistent, la bovidee, cai, măgar, câne. Cordurile ce presintă această anomalie, reamintesc cordul reptilelor presentând sub orificiul aortic o deschidere

Biblioteca USV IAȘI

de 1-3 c.m. care face să comunice ventriculul drept cu cel stâng. Alteori există mai multe spintecături în septul interventricular. Marginile acestei deschizături sunt rotunjite sau foarte subțiate. După etatea animalelor reese că anomalia poate să existe de mult timp [½-10 ani], fără consecințe însemnate, poate prin astuparea în timpul contracțiunilor cu valvulele din vecinătate. Dacă orificiul este însă mare, se produce în viața extrauterină, mai curând sau mai târziu tulburări de circulațiune, căci la fie care sistolă sângele din ventriculul stâng este împins prin orificiu în ventriculul drept, unde presiunea sanguină este mai mică până ce se egalează presiunea. Prin aceasta este împins mai mult sânge în artera pulmonară în plămâni și apoi în cord, de unde o destindere mai mare a circulațiunei mici și o dilatație a cordului drept și mai

Biblioteca USV-IAȘI

ales a arterei pulmonare, pe când circulația cea mare capătă mai puțin sânge. Din cauza suprasolicitării ventriculului drept se poate produce puls venos, hidropizie, dispnee, cianoză generală.

Persistența găurei ovale s'a observat la un mânz de un an, la o vacă de 7 ani. Se știe că gaura ovală se astupă prin lipirea valvulei respective la mânz și câine la 3 săptămâni, la rumegătoare la 1-2 ani. La cal s'a găsit la cord un sept interventricular membranaceu congenital ca la embrion, în loc de sept muscular, având mărimea de la o linte la o alună. Alte anomalii sunt persistența trunchiului arterioveros și arterios comun și transpoziția aortei și pulmonarei. Apoi strâmtarea sau obliterațiunea completă a aortei sau pulmonarei [stenoza sau atrezie congenitală], când persistența găurei lui Botal procură sângele rarefiat vaselor respective.

Asemenea anomalii pot varia și se pot

combina în diferite feluri la acelasi cord.

S'au mai observat anomalii congenitale la valvule de esc. 4 sau 2 în loc de 3 valvule semilunare, perforatia valvulei mitrale, stenoza inelară a orificiului auricular ventricular

Ectopia cordului sau escordia s'a observat la miel si vitel în care fără ca sternul să fie spintecat, cordul este situat afară la gât sau piept. S'au citat apoi cazuri de lipsa totală sau partială a pericardului la vitel, câne

Chisti si hematoame ale valvulelor, de la linte la o mazere, pline cu licid seros sau cu sânge s'au observat la vitei, porci, oi. Nu se stie cum se formează, poate în cursul turburărilor asfixice. Rar s'au observat diverticule ale vârfului cordului până la mărimea unui ou de găsică.

Alterațiunile pericardului

Hemoragii sub formă de petechii, suggilațiuni, la seroasa cordului [epicard, pericard, endocard] se observă în număr mare si sunt

întinse, la bolele toxice sau infectioase; mai departe împreună cu petechiile pleurale se observă la bolele în care există o dispnee însemnată și în care moartea se produce prin asfixie. În gradul cel mai mare și mai caracteristic se observă la cărbune, anasarcă, la septicemiile hemoragice, pesta bovină, intoxicația cu mercur. Petele sunt roșii vii sau roșii negre, punctiforme ca niște înțepături de ac, sau ca niște dungi sau stropituri de vărsea sau cu sânge mai rari sau mai dese pe o întindere cât o monetă de 10-20 bani; hemoragiile sunt subseroase. Cele endocardice să găsesc în cornul stâng și la mușchii papilari și sunt uneori așa de întinse că seroasa este ridicată ca o bășică de pe miocard.

Imbibiția sanguină a endocardului se observă regulat la toate bolele, care evoluează cu hematoliză; se observă mai ales în cornul drept, ea se mai observă ca un fenomen cadaveric, fiind produsă prin dizolvarea hemoglobinei.

Biblioteca USV IAȘI

Endocardul are o culoare roșie murdară difuză, la începutul putrefacțiunei roșie negră.

Hemopericardul, este o revărsare de sânge în pericard, sub formă de sânge licid cruat sau de chiaguri compacte, care învălnesc cordul cu o mantie, destinzând enorm sacul pericardic. Hemopericardul se observă în urma rănirilor sau rupturilor cordului sau vaselor

Hidropericardul sau hidropisia pericardului cu îngrămădire de licid seros sau sero-sanguinolent, se observă la toate boalele în care se provoace moartea prin asfixie, agonie mai lungă și hematoliză; pentru aceasta se mai numește transudatiune agonală prin stază. Îngrămădiri de licid în pericard, licid sărac în albuminâ [licid pericardic] la câine și oi până la 250 gr., la bovidee și cai mai mulți litri, fără lesiuni inflamatoare ale sacului, se observă la insuficiența valvulelor, infecțiuni ale pulmonului și la toate boalele la care se produce o supraîncărcare cu sânge a cordului drept

circulatiune mai greu a sângelui din venele pericardice și coronare. Acest hidropericard însoțește prin urmare hidropizia generală, uneori îl precedă hidropizia altor cavități ale corpului.

Pericardita sau inflamația pericardului este o afecțiune frequentă la bovidee, la care este produsă aproape totdeauna prin agenți mecanici sau traumatice sau corpuri străine care vin din stomach și prin diafragmă ajunge până la cord. Asemenea corpuri s'au găsit uneori și la capră, la câine și la cal; pericardita care se observă însă rar la aceste animale este independentă, izolată produsă adesea prin răceală, sau infecțiuni, ca consecință a bacteriemiilor, adică produsă pe cale hematogenă de ex. la cholera găinelor, pneumonia și pesta porcului și a paserilor în boalele produse de microbii piogeni. Tipurile anatomice ale pericarditelor, după cum afecțiunea evoluează acut sau cronic, prezintă variațiuni individuale și de transițiune. Cea mai obicinuită

este forma fibrinoasă sau serofibrinoasă. Exudatul produs formează pseudomembrane fibrinoase pe fața internă a pericardului și pe epicard, sau sub formă de pânză de paianjen și lipind cele 2 fețe împreună [pericardita uscată], fără licid, sau că e abondent, formând straturi groase, între care se găsesc cantități mari [250-1000 grame] de licid seros. Exudatul dă servoasei un aspect turbure, mat de pâslă, sau ca și cum servoasa ar fi acoperită cu brumă, iar la inflamațiunile mai pronunțate pseudomembrana e ca o rețea ca niște țurțuri, semănând cu fața a două felii de pâne lipite prin fețele lor nuse cu unt și apoi iar despriuse, sau ca un burete tăcat sau ca un fagure de miere. Dacă exudația e abondentă se produc plăci stratifiate care seamănă cu jumările de ouă, care acoper de obicein în mod difuz toată suprafața cordului. Fibrina este abă grie, gălbue, ca gălbenușul de ou, ca lămâia, transparentă și gelatinoasă. Partea licidă a exudatului e galbenă ca chihlimbarul

Biblioteca UȘV IAȘI

sau lăptos ca zărul, cu flocoane turburi de fibrină sau serosanguinolent; la cal și la bovidee poate să ajungă la 10-30 litri. Seroasa [de pe care se pot desface ușor pseudomembranele] prezintă o hiperemie capilară sub formă de rețea, apoi pete roze, puncte hemoragice roșii negre, apoi o turburare lăptoasă, a pierdut luciul, pare umflată și transluciidă, gri roșietică, de o grosime de câțiva milimetri. În cazurile vechi se mai văd proliferațiuni fibroblastice în diferite forme.

Pericardita purulentă, este rar curată, caracterizată prin prezența unui puroiu o albeu, fluid, în cavitatea pericardului. Mai des și mai ales la bovidee unde pericardita purulentă este produsă prin corpuri străine sau microbii inoculați prin acestia, caracterul inflamațiunei variază foarte mult și este mixet. Pe lângă exudatul fibrinos, se mai găsește un lichid sero-purulent, roș murdar, putrid [pericardita fibrino-purulentă, traumatică, sapremică]. În stările cronice se produc plăci fibroase groase

prin care se'ngroașă mult pericardul și calea pe care a urmat-o corpul străin constitue un canal fistulos, prin care gazele din stomace pot pătrunde în pericard sau ca se produc aci gaze de putrefacțiune în exudatul produs constituind cea ce se chiamă pneumo-pericardiul

Peri și epicardita fibroblastică, se produce prin infiltrația celulară și proliferația țesutului conjonctiv și a endoteliului epicardului și a vaselor sale. De aceea după ivirea exudatului fibrinos sau purulent etc. se produce un țesut tînăr de fibroblaste și muguri de vase în și pe foițele seroase. Dacă inflamația e limitată, epicardita, rămâne pe suprafața cordului ca urmă a procesului inflamator, numai niște pete tendinoase sau lăptoase. Ingrămădirea unei cantități mari de exudat licid, care dilată cavitatea pericardului, îndepărtează mult cele 2 foi și împedecă aderențele, face ca proliferația conjonctivă, chiar când se produce difuz pe toată suprafața cordului

Biblioteca USV IASI

păstrează însă aspectul său neted, cu toate că tot epicardul este albicios și uniform îngroșat, sau să presinte granulațiuni mai groase, netede, cât lintea de mari, sau de aspectul mor negi. Aspectul vilos al granulațiunilor provine din cauza mișcărilor cordului și constitue niște filamente roșii grii sau albe, de diferite lungimi, delicate, filiforme, sau turtite ca niște papile, semănând une ori cu papilele rumenului bovideelor sau limbei pisicei; ele acoperă în numeră mare și foarte dese suprafața cordului [pericardita vilvasă cor villosum] forte frequentă la câine; alte ori suprafața poate să aibă aspectul unei catifele fine. Proliferația vilozităților se găsește pe lângă escudatul fibrinos, în care se acufundă țesutul fibroblastic; se poate găsi și atunci când inflamația e seroasă sau purulentă; pluterea mugurilor vasculari în licid favorizează desvoltarea vilozităților. In alte cazuri se observă că prin proliferația fibroblastică se produce o îngroșare de 1-2 cm-

Biblioteca USV IASI

a epi si pericardului, având o culoare gri-galbene sau gri-brună, la secțiune de o culoare albicioasă sau albă-roșiatică, formând o învelitoare completă în jurul cordului [pericardită fibroasă difuză]
Dacă într-o pericardită se produc atingeri sau lipiri între foile ce stau față în față prin exudatul fibrinos, se poate întâmpla ca să se producă o lipire între foița viscerală și cea parietală, prin țesutul fibroblastic, produs între aceste două foițe. Aceste aderențe ale țesutului conjunctiv tânăr, foarte vascular, dau loc la bande sau filamente delicate sau groase care produc o aderență parțială sau totală a pericardului cu cordul [pericardita aderivă]
Mișcările cordului deslipesc iarăși aceste aderențe, așa că păstrează un aspect reticulat fin și devin mobile; mișcările mai pot face ca filamentele să se rupă, rămânând ca niște vilozități. Dacă conținutul a fost însă mai îndelungat, așa că țesutul fibroblastic a putut deveni mai rezistent, atunci rămân aderențe conjunctive, izolate, sau că se produce o obliterație

Biblioteca USMF IASI

complectă a lumenului pericardului, prin o lipire complectă a celor 2 foi [sinechia parțială sau totală a cordului] In acest caz pericardul nu se mai poate deslipi de cord și care se mai numește concrețiunea pericardului [frequent la porc, ol, câne, găină].
Pericarditele purulente, putride se termină cu moartea 'n câteva săptămâni, din cauza acțiunei generale toxice infectivase a microbilor ce au produs boala. Contribue însă și lesiunea directă a cordului prin agentul mecanic și compresiunea prin exudatul adunat în pericard, pentru a produce o turburare mortală a funcțiunei cordului.
Prin compresiunea exudatului asupra venelor cave și pulmonare, cu pereții subțiri și comprimabili se desvoltă o hiperemie prin stază și edem al ficatului pulmonului, etc. precum și hidropizii prin stază în cavitatea toracică, abdominală, mai ales în cazurile de pericardite cronice, care durează mai multe săptămâni.
Tuberculoza pericardului și cordului însoțește tuberculoza miliară cronică al celorlalte seroase. Ea se desvolta pe cale hematogenă, prin aceea că

bacilii tuberculozei, din circulație. ajunși la seroasă, găsesc aici un teren bun pentru desvoltarea lor.

Erupțiunea tuberculilor pe seroasă este rar solitară, sau multiplă, așa că la bovidee se produc granulațiuni moi, izolate, roșii gri, ca niște ciuperci, sau ca creasta cocoșului, sau ca niște nodozități, cu pete centrale de cazeificare, pe suprafața cordului, lăsând părțile intermediare intacte. Această formă se numește Tuberculoza fungoasă circumscisă a epicardului. De obicei, granulațiunele tuberculoase se fac mari, se întind difuz pe fața parietală și viscerală a pericardului, și aceasta probabil în urma faptului că bacilii sunt împrăștiați și inoculați la suprafață, prin mișcările inimei, așa că aproape toată suprafața cordului e acoperită de mase tuberculoase sub formă de creșcături noduroase, pediculate, a căror mărime variază de la un bob de mazăre până la un pumn, sau sub formă de vilozități.

Tuberculii izolați sunt uniți prin filamente sau rețele de țesut fibroplastic. Aceasta constitue pericardita tuberculoasă, fungoasă și viloasă. Culoarea organului e și mai ales a fungozităților e gri-turbure, sau roșie brună.

Injecțiuni vasculare fine, și hemoragii se observă pe suprafață și între tuberculi.

Părțile centrale cazeificate, care ajută la diagnostic, se văd mai rar în acești tuberculi. Aspectul granulos al suprafeței și al tăieturilor, existența tuberculilor, filamentele de unire, denotă natura tuberculoasă a leziunilor. Prin uscare, starea nodulară devine mai aparentă. Uneori cazeificarea nu se vede macroscopicește, mai ales când există aderențe ale pericardului cu cordul, sau <u>miocardita tuberculoasă a cordului</u>. În acest caz pericardul este lăptos, turbure, și la secțiune se vede că foițele seroase sunt reunite printr'un țesut granulos, gros cât degetul, de o culoare gri, semitransparent, format din tuberculi de mărimea boabelor de mei sau ca sagò. Acest țesut e intim sudat cu epicardul, care e îngroșat, slăninos și de culoare gri.

În colo, mai ales la adventicea vaselor groase, se văd focare izolate, cazeificate. În aceste cazuri se poate observa la cord o hipertrofie sau atrofie concentrică.

În alte cazuri, vegetațiunele tuberculoase, formează pachete cazeificate cât degetul de groase, dar a căror

mărime poate fi mult mai mare - chiar până la un lat de mână, pachete ce învăleșc tot cordul [Pericardita tuberculoasă caseosă].

Uneori, pe lângă tuberculoză, se observă aderențe cu exudațiuni inflamatoare, așa că între masele de țesut, prin care aderă cordul de pericard, se formează niște buzunare cu conținut sero-fibrinos. Această formă se numește pericardită tuberculoasă și adesivă sero-fibrinoasă, care se observă în special la câine, la care seroasa o vedem apărând cu o culoare albă sau albăgrie, cu îngroșări neregulate de mai multi milimetri până la 1 cm. diametru, mai prezentând încă și proliferațiuni nodulare mici, albe, a căror mărime variază de la o sămânță de cânepă până la un bob, localizați în straturile superficiale ale miocardului, cu conture bine delimitate, și cu suprafața de secțiune, albă, dură, fibroasă. Aceasta este tuberculoza diseminată a miocardului.

Rar se găsesc la bovidee și la porc, tuberculi în cord; se întâmplă însă ca în mijlocul miocardului sau aproape de suprafață, să se găsească tuberculi miliari, sau cât o alună, caseoși, galbeni; sau să găsim pe cord o proeminență

Biblioteca USAMV IAȘI

care conține o aglomerație de tuberculi miliari, cazeoși sau calcificați, tuberculi de mărimea boabelor de mei, constituind Tuberculoza embolică a miocardului.

Plăgile sau rupturile cordului.

Ruptura cordului sau cardiorhexia, e produsă prin agenți mecanici sau traumatisme; alteori însă pot fi spontane.

Primele se produc prin răniri directe, prin pătrunderea a tot felul de unelte, bucăți de coaste fracturate, corpuri străine ascuțite, care emigrează din stomac (la erbivorele rumegătoare, și mai ales la bovidee), sau că sunt produse în un mod indirect prin contuziuni sau comoțiuni puternice (împunsături, hănțituri, ect). S'a observat rupturi ale cordului la cai, în urma comoțiunei electrice, prin sârmele de la tramvaele electrice, în care s'au încurcat animalele după ruperea sârmelor.

Rupturile spontane se produc în cazuri când miocardul este bolnav, sau e slăbit prin diferite alterațiuni ca: degenerarea grasă, infarctul hemoragic, miomalacia cordului, abcesul, anevrismul, dilatația senilă și altele, alterațiuni ce diminuiă rezistența cordului la presiunea sanguină.

Biblioteca USAMV

Ele se observă uneori însă - de ex. la porc, chiar fără a se găsi vre-o leziune, ci sunt simple rupturi produse prin o supraîntindere a cordului, în urma unei presiuni diastolice prea ridicată.

Rupturile spontanee cele mai frequente la animalele domestice, se observă la ventricolul și auricolul drept. Ruptura auricolului stâng, s'a observat la cai și la câini. În aceste cazuri, găsim la autopsie, o destindere a pericardului prin sânge lichid și chiaguri roșii consistente. Ruptura poate fi mai mare sau mai mică, mai mult sau mai puțin în Zig-Zag, și cu marginele infiltrate de sânge, și cu musculatura destrămată. Uneori [în caz de degenerare grasă], se găsesc în miocard mai multe spărtecături înguste, neapreciabile, din care sângele n'a eșit brusc, ci încetul cu încetul.

La hemoragiile traumatice, pericardul fiind rămit în același timp, va avea loc o revărsare de sânge în mediastin și în cavitatea toracică; soluția de continuitate e mai netedă și puțin infiltrată cu sânge, dar având pereții sau marginile cu structura normală [afară numai de cazul când traumatismul s'a produs asupra unui cord deja degenerat, sau dacă odată cu o perforație încetă, nu se

Biblioteca USV IAȘI

produce în acelaşi timp o miocardită sau o pericardită].

Prin contuziune se produce o ruptură a cordului, însoţită de hemoragii multiple ale adventicei vaselor mari, şi de echimoze subepicardice.

Plăgile menţionate nu conduc totdeauna, îndată la moarte. Ci abia după câteva zile, când cordul e pătruns de hemoragii; Cordul însă cedează numai în mod treptat presiunei sanguine, iar ruptura intramusculară se măreşte numai încetul cu încetul, până ce se face ruptura completă [Ruptura sau apoplexia tardivă]

Fragmentaţia şi segmentaţia miocardului.

Sunt 2 stări despre care s'a discutat mult la om. Fragmentaţia constă în o rupere a fibrelor între 2 linii de unire a lor, iar segmentaţia constă în o desfacere a fibrelor, la nivelul aşa numitului Kit de unire al fibrelor. Segmentaţia e o alterăţiune foarte rară, iar segmentaţi fragmentaţia se observă la 2/3 din cordiri, mai ales la cele adulte, fiind localizată mai ales la muşchii papilari, şi pe faţa internă, mai mult la stânga decât la dreapta. De oarece lipseşte în nivelul lor orice reacţiune, nu se poate considera ca un fenomen, care să se producă în timpul vieţei; nu se poate obţine însă, nici

Biblioteca USV IAŞI

artificial după moarte; fragmentatiile existente la un cord, se pot accentua prin manipulatiuni brutale.

Se consideră de cei mai multi, ca un fenomen mai multagonal; fibrele musculare ale adultilor, s'ar descompune în timpul agoniei în teritorii cu mai multă extensiune, și teritorii cu mai multă contractiune. În primele teritorii se găsesc rupturile, în cele de al 2lea, liniile de unire prin Kit. Agentii toxici, care atinge chiar fibrele musculare, sau ramurele nervoase, astfel că provoacă contractiuni violente, neregulate, favorizează fragmentatiunea. Cu cât aceasta se desvoltă mai mult în agonie, cu atât mai mic este efectul rigiditătei cadaverice ulterioare.

Prin fragmentatie se produc rupere ale celulelor musculare, dând loc la destrămări în formă de scări, care trec prin mijlocul nucleilor musculari, nucleu care și ei sunt divizati în mai multe fragmente. Uneori celula e divizată drept în 2 jumătăti. Spatiile dintre fragmente sunt goale sau pline cu sânge.

Fragmentatia miocardului se vede adesea alături de tumefactia turbure și degenerarea grasă. Pentru a o vedea, trebue să facem secțiuni în sensul lungimei fibrelor, și atunci

dacă trecem cu cuțitul rid peste suprafața de secțiune, vedem că prezintă ispitecături și sfărâmături sau destrămături de fibre. Uneori focarele sunt mici, și se văd numai la microscop.

Degenerarea miocardului.

Este starea aceia în care inima e ca fiartă, ca și se observă în cazurile când moartea s'a produs în urma fenomenelor de insuficiență cardiacă, cu puls mic și în cazuri de paralizia cordului. Aspectul de fert provine din aceia că cordul e mai sărac în licid, aproape uscat. Are un aspect turbure, de o culòre grie sau gălbue, e moale, friabil, așa că poate ușor să fie pătruns cu degetele. Chiar pe din afară cordul e mai palid, grie, ca pământul galben. Cavitățile sunt mai dilatate, pereții mai, Cordul oprindu-se în diastolă; sângele e mai bogat în CO^2 și e hemolizat, se mai observă transudațiuni prin stază, însoțite uneori de hiperemie pasivă a pulmonului și ficatului.

Degenerarea e difuză peste tot cordul sau e mărginită numai la o jumătate a organului (mai ales la cea dreaptă). În alte cazuri, degenerescența apare sub formă de dungi sau de pete, gri turburi, sau gălbui ca lutul, situate la exteriorul organului (la suprafață) sau localizate la endocard [Se observă des la viței, câine, porc] Din cauza distribuțiunei în

formă de dungi, d'a numit și cord tigrat.
Această alterațiune este datorită tumefacției turbure sau degenerări grase a fibrelor musculare ale cordului; de cele mai multe ori degenerarea grasă și cea albuminoidă sunt amestecate și concomitente. Cu ochiul liber, aceste 2 feluri de degenerări nu se pot diferencia, afară de cazurile extreme, când cordul fiind ca fert, se observă că conține și multă grăsime.
La microscop, prin disociațiunea fibrelor, se vede că striațiunea transversală a devenit mată și fără precizițiune, sau că a dispărut cu totul, iar în locul ei rămâne un aspect gri turbure, ca și cum unele din fibre, sau chiar toate, ar fi acoperite cu praf; fibrele au aspectul unor hăsături de tus; dacă acest praf dispare prin adăogarea acidului acetic, atunci avem de a face cu o tumefacție turbure; dacă însă praful persistă, atunci e o degenerare grasă; în acest din urmă caz se văd picături de grăsime, de diferite mărimi. Prin microscop se poate prin urmare preciza diagnosticul unei degenerări a miocardului, deosebind degenerarea albuminoidă de cea grasă; de altfel ambele degenerări au aceleași cauze, pentru care vedem că aceste degenerări însoțesc și termină diferite boale infecțioase, intoxicații, și boale ale pulmonilor. – .

Din contră, diminuarea funcționării cordului prin degenerare, conduce la o dilatație, mai ales a cordului drept, o stază are loc în auricolul drept până la vena cava, și prin aceasta transudațiuni în pericard, ect. Sau, din cauza goliței defectuoase a ventricolului stâng să producă o dilatare generală a cordului, supra încărcarea auricolului stâng și a venelor pulmonare, producând staze în pulmoni și terminând prin sufocație.

Lipomatoza

Lipomatoza, sau obezitatea cordului (cord gras sau adipozitate) se observă ca un fenomen consecuent al obezității generale, mai ales la câine, așa că țesutul grăsos subepicardial, e într'o stare de proliferație excesivă. Suprafața cordului se acoperă cu un strat gros de grăsime, care poate da loc și la vilozități și prelungiri de grăsime de-a lungul vaselor, între fasciile musculare, prelungiri ce se văd foarte bine pe secțiune.

La microscop se pot vedea în număr mare adevărate celule grăsoase, și paralel, o atrofie a elementelor musculare, care reese din subțierea peretilor și paliditatea cordului. Consecințele lipomatozei sunt acelea ale degenerării cordului.

O paliditate pronunțată, cu moliciunea cordului, o spălăcire, un aspect gălbui roșiatic murdar, cu un transudat sanguinolent în pericard, o imbibițiune sanguinolentă difuză a endocardului, ca și a periferiei vaselor coronare, este adeseaori un fenomen cadaveric; examenul microscopic al miocardului, care nu ne mai arată în acest caz leziunile degenerative, ne lămurește în acest caz cauza aspectului.

Necroza nodoasă coagulativă a miocardului, care se observă la bovidee și în ficat, se găsește uneori și în cord (miocard), fiind produsă și aici de bacilul necrozei (Bacilul lui Bang)

Miocardita

Miocardita sau inflamația miocardului, se poate găsi sub forma de diferite tipuri principale:

La Bovidee, cea mai frequentă este miocardita traumatică fibrino-purulentă, produsă prin corpuri ascuțite, care din boneta, prin perforație ajung în pericard, și se înfig în miocard; aceste corpuri aduc odată cu ele bacterii ale supurațiunei, fiind murdărite mai mult sau mai puțin prin conținutul stomacal. Asemenea miocardite abcedate se pot vedea și la porc. Corpurile străine pătrund acele mai multe ori pe la vârful inimei; alteori, și prin alte regiuni ale pereților cordului.

Biblioteca USV Iași

Uneori corpurile străine nu se mai găsesc în cord, deși acesta prezintă leziuni traumatice, din cauză că ele au fost împinse înapoi prin diafragmă, în urma contracțiunelor cardiace, sau că au fost eliminate prin altă parte din miocard.

Dacă corpul strein ajunge numai până la suprafața cordului, atunci o jderește producând hemoragii în pericard, și o infiltrație sanguină a părților superficiale ale miocardului, precum și o pericardită. Ace lungi și bucăți de sârmă, care pătrund mai adânc, dau loc în jurul lor la o infiltrație fibrino-purulentă. Exudatul care se depune pe pericard sub formă de zbaturi sau pieți fibrinoase, dă cordului o culoare galbenă murdară, până la albă gri, în parte negricioasă. Acestea provin din hemoragii, care au fost prima consecință a traumatismului. Canalul de perforație e acoperit sau umplut cu o masă moale, brună, murdară, sau verzue, provenind din puroiu și țesături. Corpul strein, dacă e metalic, e înegrit, aspru și ruginit. —

De oarece corpul strein aduce din stomac, pe lângă bacterii de supurațiune și organisme de supurațiune, se poate ca canalul de perforațiune să se transforme într'o cavernă de mărime variabilă, plină cu o materie verde neagră, fetidă,

Constituind Miocardita traumatică supurativă

În jurul corpului străin se poate forma un țesut de granulațiuni, țesut stăinos sau fibros, sau se poate forma un abces de mărimea unui pumn [Miocardita traumatică supurată] Corpul străin se găsește atunci cuprins într'un strat de exudat concretat, într'un țesut necrotic, sau într'o cavernă plină cu puroi, materie gangrenoasă și fragmente de țesuturi; caverna e înconjurată de țesut, și are pe dinnăuntru o culoare brună gălbue sau verzue murdară.

Dacă corpul străin ascuțit, pătrunde până într'o cavitate a cordului, atunci se produce (dacă deschiderea e mică) în jurul vârfului care proeminează în endocard, precipitate de trombuse, care formează straturi fibroase, a căror formațiune e favorizată prin aceia că contracțiunele cordului fac să se miște vârful ascuțit, să ridice endocardul, și miocardul să se destrame, producând noi rugozități. Așa se întâmplă ca trombusele să ia dimensiuni mari, și să se producă embolii cu terminațiune mortală. Dacă din canal, ajunge materie cu microbi chiar în cavitățile cordului, se produc embolii maligne; dacă s'au produs în cordul stând, vedem în rinichi infarcte hemoragice purulente, diseminate, iar dacă s'au produs în auricolul și în ven-

Biblioteca UMF IAȘI

tricolul drept, se produc embolii cu caverne multiple și diseminate, gangrenoase, în pulmoni. Dacă se transportă însă numai bacteriile, atunci vom găsi în ficat și splină, abcese cât o alună, sau chiar cât un ou, cu o capsulă grie murdară.

În alte cazuri, puroiul ese prin canal și-l destinde, producând anevrismul acut al cordului; sau se poate ca puroiul să iasă în pericard, sau să se scurgă pe canal până la bonetă, producând o hemoragie mortală.

Miocardita embolică purulentă se observă în boalele uterului la vacă și câtea, uneori ca complicație a gurmei, omfalo-flebitei, și a altor infecțiuni prin plăgi, la care transportul bacteriilor pe cale hematogenă, provoacă focare purulente mai diseminate sau multiple, rar izolate, unice; la început aceste focare formează pete punctiforme, galbene și albe turburi, cu periferia hiperemică sau hemoragică, prezentându-se la microscop ca niște focare de infiltrațiune. Uneori se formează și abcese mai mari, ca o alună, castană sau ou de găină, cu conținutul curat purulent, grăsos sau calcifiat, capsulat [Abcesul Cordului]. Uneori puroiul e foarte fetid, purulent și zdrențeros, cu pereții infiltrați. ...

Miocardita parenchimatoasă.

Constitue o alteraţie inflamatoare şi degenerativă a cordului, fiind atribuită diferitelor infecţiuni şi intoxicaţiuni. Ea se caracterizează prin o culoare gri roşietică turbure sau gri gălbue sub formă difuză sau sub formă de pete. Miocardul e fragil, suculent, cu fibrele şterse, dând prin apăsare un lichid seros-sanguinolent, turbure, iar alteori prezentând numeroase hemoragii.

La microscop se vede tumefacţie turbure şi infiltraţii celulare, care depărtează fibrele musculare. Apoi se mai vede o injecţie a vaselor, cu esire de leucocite şi de globule roşii din vase. Fibrele musculare au perdut striaţiunea lor transversală, şi prezintă aspectul fărâmat şi îngroşate ca şi la degenerarea simplă.

Miocardita fibroasă sau miocardita interstiţială cronică fibroasă.

se observă alăturea de endocardite, sau ca terminare a unor care de infiltraţie celulară, a unei miocardite parenchimatoase nemortale. Ţesutul germinativ care ia locul fibrelor musculare degenerate - sau comprimându-le pe ele şi atrofiându-le, dacă se dezvoltă în ţesutul interstiţial - se transformă în ţesut conjunctiv a-, şi formează dungi sau bande ramificate; sau se poate ca după

disparitia fibrelor, să se producă într'o parte a cordului, o transformare fibroasă completă, care însă e mai subtire ca restul peretelui cordului. și se întâmplă ca în această regiune, peretele cordului, să fie dilatat ca o vezică, prin presiunea sângelui. [Anevrismul cronic fibros al cordului], vezică de mărimea unei alune sau a unui ou, găsindu-se la cal, mai mult la vârful Cordului. Infiltratia cronică pornită de la endocardită, conduce mai mult la o scleroză superficială a muschilor papilari sau a trabeculilor [Miocardita papilară fibroasă, miocardita trabeculară fibroasă].

Endocardita

Inflamatiunele endocardului se văd cu ochii liberi, localizate sau la pereti sau pe trabeculii și muschii papilari, în înfundături, la valvule și coardele lor tendinoase, de unde avem: Endocardita parietală, Endocardita trabeculară, Endocardita papilară, Endocardita valvulară, Endocardita cordală, sau combinate în diferite feluri.

La bou și porc, evoluează adesea acut, și subacut, găsindu-se uneori la tăere, la animalele sănătoase în aparență; se întâlnește mai rar la cal, câine, pisică și pasări; se prezintă sub aspectul unui trombus, pe o porțiune de endocard, devenită aspră și

sdrențuită și acoperită de o proliferație granulvasă. Atunci se numește Endocardită trombotică și ulceroasă proliferantă [sau hiperplastică, vegetativă, difteroidă] La deschiderea cordului se văd trombusuri pe părțile inflamate, având o culoare palidă, grie, grie galbene unele mate, parte nodoroase sau foiletate, stratifiate având la suprafață chiaguri roșii proaspete. Ele devin une ori foarte mari având aspectul unor tumori, cât o nucă, cât un ou de porumbel și mai mare, semănând cu gogoșile de ristic, sau până la un pumn care acoperă complect valvulele auriculo-ventriculare, proeminând în auricule și ventricole, învelind cordoanele tendinoase, umplând înfundaturele dintre tuberculi. Trombusele capătă o culoare galbenă murdară sau negricioasă sau brună. la secțiune sunt slăninoase, de consistență cărnoasă sau sfărnicioasă, la suprafață și în părțile înfundate nisuroase sau chiar purulente sau fibrino-purulente. Aceste depozite une ori se desprind ușor, alte ori greu de pe endocard, care e numai puțin turburat sau granulos, slăninos sau are eflorescențe galbene roșietece pe care fiind depuse trombusuri par une ori foarte voluminoase, în părțile

libere sau descoperite de trombusuri ori pe secțiuni transversale se văd adevăratele proliferatiuni endocardiale ca niște negi mici sau mici asperități. Une ori însă se produce îngroșări de 1-2 c.m. de țesut fibroblastic alb lăptos către miocard. La valvule endocardul poate fi de asemenea foarte îngroșat, muflat, transformat într'o masă gelatinoasă, care presintă proliferatiuni de acelasi fel. Starea acută a afectiunii se mai arată prin hemoragii subendocardice sub formă de pete bine mărginite, roșii vii sau roșii negre, pe lângă locurile ulcerate, cu sediul pe muschii papilari, care ajung până și în miocard; apoi prezintă mici pete roșii de congestiune ramificate, a țesutului subendocardic. Alterațiunile arătate se explică prin aceea că inflamatiunea începe cu perderea endoteliului, care de obicei prezintă o degenerare granulo-grasoasă, lăsând să se producă un loc fără lustru pe care se stabilește un trombus prin adeziune și de fermentatiune. Endocardul neatins vase nu prezintă o adevărată inflamație, însă chiu țesutul subendocardic esă celule migratrice și plasmă care se coagulează

ca și sângele care circulă pe lângă ele. Emigrarea celulară continuă și după cum afecțiunea este produsă de microbi, care produc licefacția supurativă a țesuturilor sau topesc fibrina sau o lasă intactă; valvulele și zonele subendocardice se ulcerează, depozitele de trombusuri se reduc în terciu sau rămân compacte, iar prin inflamația de demarcațiune se adaogă o proliferațiune conjunctivă sau verucoasă. Defectele produse prin endocardita ulcerovasă se localizează la animalele domestice la limile de unire al valvulelor, une ori se desfac zdrențe de la margenile valvulelor sau că se rup filamente tendinoase; ceea ce rămâne are atunci margeni neregulate, festonate, infiltrate cu sânge. Une ori s'a observat o perforație a valvulelor [la mitralie la câine, la tricuspidală la cal] sau că după distrugerea ulcerovasă a unei lamele a valvulei, sângele pătrunde în orificiul produs și distinge sub formă de buzunar sau vesiculă până la o nucă a 2ª lamelă rămasă, ceea ce se numește aneurism valvular acut care se găsește plin cu un chiag de sânge.

S'a observat la vacă, la cal, la câine. În mod constant se găsește'n trombusuri și producte inflamatoare ale endocardului, microbipatogeni, pentru care se mai numește și endocardită bacteriană malignă sau infecțioasă. Multe bacterii produc endocardite, care se mai pot numi boale infecțoase polibacteriene
Microbii supurațiunei sunt însă mai ales aceia, care sau în mod criptogenetic [sdrelirii mici de pele, furuncule, ganglionii faringieni] au ajuns în circulație, sau că dintr'un focar septic mai mare [uter, corpuri străine din stomach, abcese ale ganglionilor, a cordonului testicular, vena ombilicală] au fost duși cu sângele venos în cord, unde rămân aderenți între trabeculi etc. și înmulțindu-se produc endocardite. De aci cauza că endocardita se stabilește adesea la dreapta; atunci când e la stânga se caută a se explica prin aceea că microbii ce o produc fiind aerobi vegetează mai bine'n cordul stâng ce conține sânge arterial cu Ox de cât în cel drept cu sânge venos.
La porc cele mai multe endocardite sunt produse de bacilul rugetului, uneori și de bacilul pneumo

mici infecțioase sau bacilul suipestifer. De asemenea actinomicetii și bacilii tuberculozei se pot găsi ca având un rol etiologic în endocarditele trombo-ulcerose. Experiențele la animale au demonstrat geneza hemato-infecțioasă a afecțiunei. Inocularea intravenoasă de microbi piogeni, mai ales dacă se'ntrebuințează și mici fragmente de culturi pe cartofi, pe lângă embolii în pulmoni și rinichi, se produc și endocardite, din cauză că particulele menționate rămân lipite la cord; la inocularea intravenoasă de culturi de bacilii rugetului la cai, boi se desvoltă endocardite vegetante ca și la porc în mod natural.

Endocardita cronică fibrósă, se caracterizează prin prezența formațiunilor fibroase la endocard, une ori sub formă de îngroșări turtite a țesutului subendocardic, cu aspectul alb lăptos, turbure, alte ori sub formă de accrescențe verucoase, mai ales la margenile valvulelor. Asemenea lesiuni se găsesc mai frequente la câine, une ori și la cal. E posibil că la început a existat în aceste cazuri o afecțiune bacteriană a valvulelor, însă prin acțiunea bactericidă a sângelui aceste bacterii au fost distruse și proliferația

endocardului a remas ca terminare a unei inflamatiuni de izolare. Une ori s'au găsit la câine chiar nu vegetatiunile fibroase ale valvulelor la câine bacterii ovoide. Alte ori e posibil ca iritatiunile mecanice ale valvulelor în cazuri de sforţări mari ale cordului să producă o îmbolnăvire încetată a valvulelor. La câine aceste endocardite se presintă de obiceiu sub formă de îngroşări rotunjite, nodoroase, tari ca cartilagiul la liniile de unire a valvulelor auriculo-ventriculare. Ele sunt de cele mai multe ori nete de, inegale însă fără depozite de trombusuri, parte albe lăptoase, parte galbene roşietice, mai rar translucide ca chihlimbarul. Nodozităţile sunt situate mai mult la marginile valvulelor formând şiruri; valvulele sunt retractate, deformate, coardele tendinoase mai ori scurtate [endocardita cronică verucoasă]. Pentru a vedea aceste stări, ridicăm valvula cu vârful foarfecelor închise şi dacă coardele sunt scurtate, atunci valvulele de abia se pot ridica. De care'n stare normală valvulele sunt subţiri şi delicate chiar la

margeni, se vede ușor chiar cel mai mic grad de endocardită verucoasă. Transformarea țesutului conjunctiv subendocardial proliferat prin inflamația cronică în țesut fibros cu celule fusiforme, dă loc la retractiuni a valvulelor [Endocardita fibroasă retractată]; acolo unde aceasta se produce pe endocardul parietal, rămân așa numitele pete tendinoase alb lăptoase, sub formă de bande sau cicatrice endocardice [Endocardita fibroasă plană] Leziunile arătate se mai numesc și defectele valvulelor cordului [vitia cordis]; aduce după sine diferite lesiuni, care se găsesc parte chiar la cord, parte'n alte organe. Cele mai principale sunt stenoza orificiilor [ostiilor] și insuficiență valvulelor

Stenoza sau strâmtarea orificiilor se produce în prima linie prin protuberanțele inflamatoare ale valvulelor lezate, întrucât îngroșările margenilor valvulelor, împedecă o lipire a valvulelor auriculo-ventriculare, de pereții cordului [în diastolă] și a valvulelor semilunare de pereții vaselor [în sistolă]; al 2lea prin aderențele valvulelor cum se poate'ntâmpla congenital sau se produce

ulterior masterei, apoi prin neoformatiuni sau anomalii, care lucrează ca protuberanțele menționate. Toate aceste momente, care diminuă fórte mult lumenul de scurgere al sângelui și prin care sângele e impedecat de a esi, producând o retinere a sângelui în spatiul din care ar trebui să fie gonit, producându-se o dilatatiune a acestei sau o hipertrofie funcțională, a peretilor săi sau ambele împreună.

Insuficiența este nepotința închiderei sau închiderea incompletă a valvulelor. Ea se produce prin defecte la marginile valvulelor, retractiunea lor, nepotându-se lipi complet ci lăsând găuri și spințecături libere. In sistolă sângele se poate întoarce napoi din ventricol în auricol dacă aceste anomalii se produce la valvulele semilunare, atunci sângele în timpul diastolei se poate întoarce din aortă sau pulmonară în ventricol.

De asemenea conduce la insuficiență sfărtecarea coardelor tendinoase, pentru că atunci valvulele auriculo-ventriculare nu se pot desface

și lipi în timpul sistolei, ci sunt reținute și prin posițiunea lor rămâne o spintecătură; tot așa lucrează și ruperile coardelor, căci în sistolă valvula se 'ndoae și plutește în auricol. Reîntoarcerea sângelui în auricul, dă loc la stază și dilatațiunea auricolului ca și stenoza orificiilor auricolo-ventriculare; reîntoarcerea la insuficiența valvulei semilunare face umplerea arterei aorte sau pulmonare insuficientă și provoacă o hipertrofie a peretilor ventricolilor pentru golirea cantității mai mari de sânge rămase în ei. Stenoza și insuficiența se găsesc adesea paralele și concomitente, căci îngrosările margenilor valvulelor în cazuri de nodozități, neregularități a margenilor valvulelor, produc defecte, pe când aderențele valvulelor le transformă într'un inel rigid cu orificiu mic împedecând atât închiderea cât și retracțiunea valvulelor. Afară de efectele arătate anomaliile valvulelor mai dau loc la trombose și embolii, pe de o parte din cauza încetinirei ce produc în curentul sanguin, în care joacă un rol și dilatarea cordului, și apoi asperitățile și protuberanțele endocardice.

Biblioteca USV IASI

 J. Varlam

Formațiunea unui trombus mare în trunchiul arterei pulmonare este adesea cauza morții, pentru că pulmonii nu mai primesc sânge, închizându-se prin aceasta drumul sângelui și în cordul stâng, arterele coronare, creerul etc. Trombusurile provoacă aici încet, mai întâiu parietal și apoi obturator, explică de asemenea moartea cu agonie mai lungă, de asemenea prin turburarea funcțiunei pulmonului. Particule desprinse din valvule și trombusuri, provoacă embolii pulmonare sau infarcte hemoragice în teritoriul vascular al diferitelor organe și mai ales în cei 2 rinichi embolii și cicatrice, intrarea unei embolii în artera coronară a inimei, provoacă încetarea funcțiunei inimei, anemie, degenerare. Bacterii piogene desprinse de pe endocard, provoacă embolii maligne în pulmoni, rinichi, splină etc.

Hipertrofia și dilatarea cordului

Cordul sănătos are proprietatea de a se adapta la munca ce i se cere. Cernite mai mari a mușchiului mușchilor respirațiunei și locomotiunei, mărirea presiunei sângelui sau a

tensiunei arteriale, fac ca inima să se contracte mai des, să trimeată mai mult sânge la fie-care contracțiune și să 'noingă resistența care se opune la regularea distribuțiunei sângelui.
Cantitățile mai mari de sânge, care sunt împinse 'n acelaș timp în cordul drept, produc o dilatare a cavităților cu îngroșarea pereților, iar golirea sistolică a cordului poate să fie temporar incomplectă. Dacă cauza pentru aceste cerințe mărite este trecătoare și nu trece peste anumite limite, atunci dilatarea și supraîncărcarea cordului se compensează iute, peretele recapătă complecta sa elasticitate, și mușchiul lucrează iar mai liniștit. Aceasta se 'ntâmplă mai ales la supraactivități foarte acute, după care urmează pauze de liniște corespunzătoare. Cordul sanatos a câinilor mari, poate să arunce un volum de 6 ori mai mare de cât cel normal și să 'noingă resistențe de 3 ori mai mari de cât cele normale.
Dacă cerințele cresc treptat sau dacă muncă grea produsă este de lungă durată, însă urmată

de pauze regulate mai lungi, atunci se poate produce o întărire cu îngroșare a mușchiului, care se numește hipertrofie acomodativă. Cordul astfel întărit lucrează în repaos intrebuințând numai puterea, care se cere pentru întreținerea circulațiunei normale și dispune de o însemnată rezervă de putere, care se pune'n evidență în timpul muncii corporale și face posibil ca munca să se producă, fără vr'o insuficiență temporară și fără sensațiunea oboselei.

Măsura deosebită a cenințelor, care se fac cordului la diferitele specii de animale, face ca disvoltarea în mărime și în puterea musculară să fie variabilă și care ese în evidență mai ales în raporturile greutăței cordului la greutatea corpului. Această hipertrofie fisiologică cu surprinzătoarele și interesantele diferențe ce prezintă, s'a stabilit de Bollinger, Parrot și Bergmann.

Animalele care fac puține mișcări limit încarcerate și au tendința la obezitate, au corduri mai mici, de cât acele, care au puțină grăsime dar musculatură puternică.

Așa de exemplu greutatea relativă a cordului cerbului și căprioarei e'ndoit mai mare de cât a omului, de 2½ ori mai mare de cât a porcului. La om are 0.55% din greutatea corpului, la cerb 1.1%, la bou 0.3 - 0.5%, la porc 0.45%, la oae 0.6%, la cal 0.5 - 0.67%, la epurele sălbatec 0.75% - 1.2%, la epurele de casă 0.35%. Masa cordului la câine variază mult după rasă, etate, sex, funcționare, desvoltarea mușchilor și a grăsimei; ea variază între 0.8 - 2.2%. Cordurile mai mari se văd la câinii de vânătoare și de tras greutăți. La câine e foarte dilatat și desvoltat ventricolul drept, fapt care e'n legătură cu funcțiunea pulmonară; din cauza secrețiunei sudorale insuficiente, pulmonii lucrează ca organ regulator pentru temperatura corpului și se văd adesea ori sforțări ale pulmonilor sau a micei circulațiuni în diferite ocaziuni - câini însoțind trăsurile, tramvaele, călăreții, lătratul îndelungat etc.

Caii de cursă au cordul mai mare de cât caii neantrenați 0.7 - 1.0%.

Biblioteca USV IASI

Un cerb trăit în libertate a avut un cord de 1% din greutatea vie, unul crescut în captivitate unul de 0.54%.
O hipertrofie fisiologică isbitoare se vede la paseri, variabilă după felul de viață. La găini găsim 0.4%, la vulturi, bufnițe și ciori etc 0.8-1%, la porumbel 1.1-1.4%, la orăbii etc 1.3-1.6%, altelea chiar până la 2.1-2.5%. Între hipertrofiile fisiologice se socotesc și înmulțirea musculaturei, care se produce în gestațiune; la femee această înmulțire merge până la 8.8% fiind însoțită de o dilatație a cordului.
Cauza hipertrofiei cordului în gestațiune este activitatea mare cerută prin mărirea mamelelor, a uterului și intercalarea circulațiunei placentare, adică creșterea unor țesături abondente în sânge sau trebuind a fi irigate de sânge; cum că ventricolul drept participă la aceasta, se esplică prin pletora, care se produce în perioada de gestațiune, cantitatea sângelui putându-se mari cu 1/4 din cantitatea fisiologică. La aceste hipertrofii ereditare, fisiologice, produse prin exercițiii și activitate mai mare și care sunt caracterisate prin mărirea grosimei musculaturei mai ales, nu se observă de regulă o dilatare a cordului printr'o umplere prea mare cu sânge;

Biblioteca USV IAȘI

Ea poate fi numită hipertrofie simplă funcțională.
Ea se observă și la gradele mici de insuficiențe valvulare
Hipertrofia cordului devine patologică de abia atunci
când e' usoțită de dilatarea [hipertrofie excentrică, centri
fugă, dilatatoare] Hipertrofiile și dilatațiile cordului
se' impart în idiopatice și consecutive. Primele se consi-
deră atunci, când nu există turburări apreciabile
ale circulațiunei sângelui, care ar fi produs o muncă
mai mare a cordului și se produc prin afecțiunile
miocordului, care diminuă energia sa de
contracțiune; totuși trebue să se desvolte dintr'o
hipertrofie funcțională, când se produc excese de
muncă corporală, fără pauze de odihnă suficientă,
care dau loc la umpleri și presiuni neobișnuite
durabile.
La om există o pletoră produsă prin ingestiunea de
cantități mari de licide și alimente și mai ales
prin un exces de alcool. Boalele infecțioase
febrile, la care circulă substanțe toxice în sânge,
influențând direct sau indirect asupra cordului,
apoi anemia care diminuă nutrițiunea cordului
vezitatea și depozitele de grăsine pe cord, aderențele

Biblioteca UȘV IAȘI

pericardului, precum și afecțiunile nervoase ale mimei, pot fi socotite ca motive a hipertrofiilor dilatatoare a cordului. Hipertrofiile se numesc consecutive, când există anomalii chiar în cord, la vasele sanguine sau în alte părți ale corpului, care conduc la mărirea presiunei sângelui, adică provoc rezistențe pe care inima nu le poate învinge decât prin o activitate de pompare mărită. Aceste anomalii sunt toate strâmtările congenitale sau dobândite ale orificiilor, toate afecțiunile pulmonilor, rinichilor și ficatului, care împedică circulația în aceste organe; apoi aderențele cordului cu pericardul, complicațiunea cordului prin esudate. Toate cauzele care contribue ca aceste împrejurări mecanice, să dea loc la o supra-încărcare cu sânge a cordului, sau a o parte din el, provoc mai întâiu o dilatațiune. Dacă aceasta se produce acut și dacă cauzele ce lucrează provoc alterațiuni intense ale mușchilor sau a nervațiunei cordului, atunci se produce o nervoațiune cardiacă, adesea cu terminare mortală, iar la autopsie găsim numai o dilatațiune. Dacă mușchiul a rămas intact, si

Biblioteca USV IAȘI

și a păstrat activitatea, și dacă persistă cauza ce produce dilatația, atunci urmează hipertrofia, căci cordul rămânând dilatat, el conține mai mult sânge decât în stare normală, ceiace reclamă continuu o funcționare mai intensă a miocardului pentru ca la fiecare sistolă, să se poată produce golirea completă a cavităților cordului. Dacă se măresc din nou rezistențele intra sau extracardiace, care au produs dilatația primitivă, se produce o nouă dilatare a cordului hipertrofiat, care grăbește terminarea cu moartea, sau produce moartea direct, prin paralizia contractilității inimei (paralizie cardiacă, degenerare grasă, ect) și prin complicația turburărilor circulațiunei.

După gradul hipertrofiei și al dilatațiunei, se disting: hipertrofia și dilatația universală a cordului, stângă, dreaptă, a ventricolului sau a auricolului drept sau stâng.

Este însă greu să diagnosticăm aceste stări, macroscopic. Grosimea muschiului și mărimea cavităților variază cu gradul de contracțiune în care se găsește cordul. Apoi grosimea peretelui ventricolului - mai ales al celui stâng - variază chiar în stare normală, pe diferitele secțiuni ce se pot face. O jumătate a inimei, dacă e puternic contractată, și deci cavitățile micșorate, poate ca să facă impresia unei hipertrofii.

Cordul fiind un muschiu cu activitate neîntreruptă, și care lucrează până la urmă, e primul atins de rigiditate cadaverică. (deja după 1-5 ore după moarte, și devine iar moale după 20-30 ore).

Atunci când nu se observă o dilatare a cavităților, diagnoza se bazează pe mărirea greutății. Greutatea mijlocie a cordului animalelor domestice, variază după mărimea, etatea, și rasa lor. S'a evaluat:

la cal	2¼-4¼ Kgr.	la o greutate vie de	400-600 Kgrame
" bou	1¼-1½ "	" " "	250-400 "
" oae	110-130 grame,	" "	20 "
" porc	200-250 "	" " "	50 "

Peretele ventriculului drept are la cal cam 1,5 cm. grosime; cel stâng 4cm; auricolul cam 1cm.

Se zice că este o hipertrofie simplă, când capacitatea lumenului cavităților cordului, nu e evident modificată, însă cordul golit, pare mai greu; în unele cazuri de mărire a greutății, cavitățile par mai mici, când cordul s'a oprit în momentul sistolei.

Cea mai sigură de apreciat cu ochiul liber, este hipertrofia excentrică, căci la o dilatație simplă trebue să ne așteptam

Biblioteca USV IAȘI

la o subțiere a pereților, pecând o îngroșare a pereților cu mărirea cavităților, este mai isbitoare la un examen macroscopic.
Pereții unor corduri astfel hipertrofiate și dilatate, sunt mai tari, mai rigizi, greu de îndoit. Structura miocardului e sau normală [uneori celulele au 2 sau mai mulți nuclei, ca semn de proliferație) sau că se produce o pigmentațiune, ori o degenerare albuminoidă sau grasă.
La cal s'au găsit corduri a căror greutate a ajuns până la 16 Kgr; la bou, până la 18 Kgr, numindu-se de autorii vechi enormitatea cordului [La om, cord bovin sau taurin, bucardia].
Pereții cordului pot ajunge la 4-9 cm. grosime.
Dilatațiunele inimei drepte se cunosc după modificările formei, care devine mai lată, cu vârful rotunjit și cu ventricolul până la vârf, așa încât inima pare rotundă. Apoi se mai vede o turtire a trabeculelor și mușchilor papilari.
Cel mai bine se observă dilatarea enormă a auricolelor, care ajung la o mărime dublă ca în stare normală.
Atrofia cordului, prin micșorarea lui în volum și în greutate, se observă în cazuri de anomalii care comprimă cordul, în cazuri de exudate și transudate, vegetațiuni tuberculoase și depozite de grăsime. Așa s'a găsit la un cal, un cord cât un

Biblioteca USV ASI

pumn de copil, cu păreții subțiri ca o carte de joc, din cauza acumulărei unui exudat purulent în pericard.

Neoplaziile cordului.

Tumorile cordului își au origina în țesutul conjonctiv subendocardial sau subepicardial, și se prezintă sub formă de fibróme, fibro-sarcoame, mixo-fibroame, fibrom mixomatod, sau gelatinos. Tumorile ce proliferează în pericard la bovidee, sunt cât alunele, sau cât nucile, sau chiar cât un pumn; sunt rotunde, lobate, pediculate, izolate pe suprafața cordului; ele sunt netede, albe grii, sau galbene brune, transparente, având vene ramificate și capilare fine, având în unele părți o nuanță roșie. Sunt tari, elastice, parte mai gelatinoase, aprópe fluctuante; Pe secțiune se vede un țesut conjonctiv care se umflă, lucios, suculent, translucid, de o culoare grie sau gri roșietică, cu vase sanguine de o consistență moale, gelatinoasă; trăsături de țesut conjonctiv și o zonă fibroasă mai tare, periferică, mărginesc lobulii nodoși ai acestor tumori. La microscop au structura fibroamelor.

Astfel de tumori pediculate se văd proeminând și către interiorul cordului, la vârful ventricolilor, având o mări-

Biblioteca USV IASI

me cât o alună, până la un pumn, alungite sau fuziforme. Pedicolul e cât o pană sau un creion, şi leagă tumoarea de un trabecul sau de un muschiu papilar sau de o coardă. La suprafaţă tumorile sunt netede, la secţiune compact fibroase, uneori gelatinoase sau fibroase reticulate.

Aceste tumori proced din ţesutul subendocardial, participând la hiperplazie şi endocardul, sau că acesta constitue numai suprafaţa tumorei.

Pediculaţia e produsă de mişcarea sângelui, iar moliciunea, prin staza limfatică rezultată din torsionarea pedicululeui.

Tumoarea poate fi unică sau multiplă, formând plăci de excrescenţe de 1-2 mm - 3 cm, în jurul orificiului auriculo-ventricular. Mobilitatea şi torsiunea fac ca ele să cadă în urmă înaintea orificiilor şi să producă o stenoză cu consecinţele sale; mai rar dă loc la trombusuri, din cauză că sunt netede.

Fibro-sarcoamele mari produc dilataţia cordului cu hipertrofie compensatoare. S'au observat la bovine şi la cal.

La câini s'a descris un sarcom limfangioplastic, şi un sarcom fusocelular.

La cal se văd des melano-sarcoame metastatice foarte întinse

Biblioteca USV IAŞI

în pericard și cord.

De asemenea și limfosarcoamele din miocard, produse pe cale sanguină, din tumorile retro-peritoneale, mediastinale ale ficatului, sau de aceea, care ajung în circuitul venos și trec pulmonul.

Ercolani a văzut un angiom în ventricolul stâng la un cal, cât ½ ou de găină. Un limfangiom a găsit Kitt la un cal Lipome pediculate care pot deveni libere în pericard, s'au văzut de mai multe ori.

Melanoza maculată congenitală s'a observat la viței și miei, asociată cu melanoza generalizată. Epicardul și endocardul prezintă pete negricioase

Calcificația și osificația s'a observat la auricolul drept la cal bou, porc, auricol ce devine rigid, tare ca osul, cu o grosime de 3-4 cm, fiind acoperit de epi. sau endocard.

Paraziții cordului.

Miocardul poate să conțină paraziți identici cu aceia care se găsesc și în ceilalți mușchi ai corpului. Adesea s'a observat echinococi la bou, o singură veziculă sau mai multe, până la 20, ocupând locurile cele mai diferite, mai des pereții ventricolilor decât ai auricolilor, alteori septul.

Biblioteca C.S.V. IASI

Vezicula e situată uneori mai aproape de suprafața externă alteori de cea internă și având o mărime ce variază de la o sămânță de cânepă, până la un ou de gâscă. Partea corespunzătoare a cordului e proeminentă, netedă, turbure lăptoasă sau translucidă, elastică sau fluctuantă. Prin secțiune ese un lichid apos, limpede, uneori în cantitate mică, lichid ce era cuprins în o capsulă fibroasă ce mărginește o cavitate, capsulă ce are o grosime de 1mm, și o cuticulă albă lăptoasă sau gălbue ce căptușește capsula. Sau în locul lichidului se poate găsi o masă gelatinoasă galbenă ca gălbenușul de ou, cu vezicule mici. În acest caz, capsula conjonctivă e divizată în loji (Equinococul alveolar la porc, văzut de Kitt]. Alveolele erau cât stafidele de mari, vezicolele erau degenerate, cu un conținut cazeos, alb galben, ca la pneumonia tuberculoasă, putându-se scoate odată cu resturile cuticulei. Tot așa se cazeifică și echinococul la bovidee. S'au măi găsit și în peretele trunchiului aortei, și în aorta abdominală.

La animalele mari, echinococul produce adesea moartea prin ruptura inimei sau prin ruptura aortei.

Asticercul inerm, se găsește adeseori în număr mic, în trunchiul cordului la bovidee.

Biblioteca USV IAȘI

Cisticercul celulozei la porc, se găsește în totdeauna în număr mare, sub epicard, endocard, sau în grosimea cordului, sau la valvule, proeminând către cavități. Dacă sunt morți, formează pete cretacee, galbene albicioase, turburi, a căror mărime variază de la un grăunte de mei, până la unul de cânepă, fiind ovale, rotunde, bine delimitate.

La oae s'a găsit Sarcosporidii subendocard, formând puncte albe, turburi numeroase, ce se vedeau cu lupa. Oaia murise de oligemie și de edem pulmonar.

Alterațiunile vaselor

Diviziuni anomale arterelor, se văd adesea la cai. La caii tăiați pentru [illegible] s'au semnalat vene cave anterioare, duble. La câinii [illegible] descris lipsa conductului lui Aranțiu.

Trölmer a găsit [illegible] congenitală a aortei la un cal, producând o schiopătură intermitentă.

Anevrismul.

Anevrism se numește o dilatare locală patologică, a unei artere. Când toate treile [illegible] arteriale, sau cel puțin 2 din ele participă la această [illegible], se numește anevrism adevărat, spre deosebire [illegible] ca hematomul, de ex. în comunicație cu o arteră,

Biblioteca USV IASI

și la care se poate simți pulsul, dar care se numește anevrism fals [Aneurysma spurium]. Dacă tunicile interne sunt în parte distruse și desfăcute pe o distanță oarecare, așacă curentul sanguin face să proemine tunica medie, sau că o desface și punga sanguină e formată mai ales din țesutul adventitial, atunci avem de a face cu un anevrism disecant.

După forma externă, anevrismele se divid în cilindrice, fusiforme, diffuze dacă interesează toată periferia tubului, și saciforme dacă ocupă numai a o față a peretelui, sau o parte mai limitată [Anevrism saciform, Anevrism circumscris]. Dacă sunt întinse și dilatate toate ramificațiunele unei artere, sau o mare parte din ele formând ondulațiuni, atunci se numește Anevrism cirsoid sau serpentin.

Causa anevrismelor e o alterațiune cronică, mai ales inflamatoare, care diminuă elasticitatea, energia contractilității, și mai ales tensiunea peretilor vasculari, așa că cedează presiunei sângelui. Causa ocazională a inflamațiunei e și causa desvoltării anevrismelor. Geneza lor s'a atribuit în parte și agenților mecanici sau traumatici. La cal se cunoaște cel mai bine desvoltarea celor mai multe anevrisme, care sunt produse neîndoios prin prezența unui

Biblioteca USAMV IAȘI

nematod, Sclerostoma equinum (bidentatum) de unde și numele de anevrisma verminosum equi. Nematozii se găsesc foarte frecvent în sângele sau în arterele calului; se găsesc des la acest animal asemenea anevrisme, putându-se vedea în unele țări la orice autopsie, așacă Hering a putut spune că un cal poate avea mai de grabă mai multe anevrisme, decât nici unul.

După statisticile lui Röll și Bollinger, 90-95% din cai, au anevrisme ale arterelor viscerale. La mânjii noi născuți, nu se găsește anevrismul, însă la cei de 6 luni și mai mari, s'a constatat destul de des, chiar la un mânz de 8 zile, și la animale de 3-4 luni. La cai de câți-va ani, neexistența anevrismelor este o raritate. La un cal se pot găsi mai multe anevrisme. Hering a găsit la 65 cai, 100 anevrisme. Bollinger a găsit la 35 cai 60 anevrisme.

Sediul cel mai frecvent al anevrismului verminos, este artera mezenterică anterioară, sau marea mezenterică, și anume trunchiul ei, precum și fascia dreaptă, sau artera ileo-cecо-colică; apoi artera colică dreaptă sau superioară, mai rar ramurele intestinului subțire, aorta abdominală, artera mezenterică posterioară, și arterele renale.

Biblioteca USV IAȘI

Din 60 de cazuri observate la 35 cai, Bollinger a găsit anevrisme de 53 de ori la mezenterică, [32 la trunchiu, câte 10 la colica dreaptă și stângă, 1 dată la artera intestinului subțire], la aorta posterioară 2 ori, la aorta abdominală de 2 ori, la arterele renale de 2 ori, la artera mezenterică posterioară 1 dată.

Mărimea anevrismelor au variat de la un bob de mazăre, până la un cap de om sau uger de vacă, și ca greutate până la 12-13 Kgr.

Forma care predomină e ovală, alungită și conică, fusiformă sau cilindrică la arterele libere și mobile, mai rar saciformă (de ex. la arterele renale, care sunt aderente cu o față) apoi diferite forme de tranziție, forme ce variez de la anevrismele circumscripte, la cele difuze. Formele cilindrice au 8-10 cm lungime, 2-6 cm grosime; celelalte au până la 30 cm. lungime, iar ca diametru de grosime au de 3-4 ori grosimea arterei normale.

Pereții sunt de regulă foarte grosi (la om, mai mult subțiri) Îngroșarea se face prin scleroza țesutului perivascular, care ajunge până la 1-3 cm grosime [mai ales țesutul conjonctiv mezenteric], în care adventicea devine îndoit de groasă. Această îngroșare se explică prin obliterația și îngroșarea vasorelor mici vasculare, vecine anevrismului, reprezen-

Biblioteca UMF Iași

tând vasa-vasorum; apoi, o infiltrație celulară și o proliferațiune fibroblastică în pereții vasului, hipertrofiindu-se numai tunica medie a vasului cu anevrism, hipertrofie ce se consideră ca o reacțiune compensatoare. Tunica medie, care în stare normală are 1/2-1mm grosime, la anevrism are 3-7 mm, și această îngroșare se produce parte prin o proliferație conjonctivă, parte prin o adevărată hipertrofie musculară, fie neregulat la toată periferia vasului, sau numai parțial sub formă de dungi, constituind în ele, ca niște chingi intrânde între ele.

Intima prezintă leziuni de inflamație acută sau cronică, sau de degenerări, fiind în parte dispărută, parte îngroșată, aspră, acoperită de trombusuri și vermi, rămânând în total uneori ca o tumoare, cu părți mai înfundate, și altele proeminente, noduroase, sau rămânând sub formă de dungi, lăsând straturile musculare ale Mediei descoperite, formând ca niște trabeculi sau ca o rețea ce acoperă tot lumenul. Aceste alterațiuni sclerotice șterg limita celor 3 tunici. În ele se poate vedea calcificația, sub formă de plăci, la intimă și medie, dând anevrismului o rigiditate, așa că prin turtire pârâe, și e greu de secționat.

În ele și dungi calcare proemină în lumen, dând anevrismului

Biblioteca UȘF IAȘI

un aspect centurat, sau cu mai multe camere, sau având un fel de coji. Calcificatia pe toată întinderea și circumferința anevrismului e mai rară, și în care caz vasul devine un tub rigid. Numai în puține cazuri se vede o osificație. Alteori se vede o pigmentațiune gri, roșie, brună, ruginie, localizată la medie, și provenind din cauza unor hemoragii mici, sau din pătrunderea sângelui între straturile alterate ale mediei.

În interiorul anevrismului, pe lângă chiaguri de sânge fibrinoase, poroase, roșii închise, până la negre sau alb mur-

Biblioteca UMF IAȘI

dare, chiaguri care se formează în timpul agoniei, de mai gă-
seşte un trombus adevărat, mai mult sau mai puţin mare,
parietal, mai mult sau mai puţin aderent, roşietic, palid, gri-
roşietic, gri sau roş brun, ruginiu, amestecat cu chiaguri
roşii negre, uneori stratificat, dur, elastic, sau sfărâmicios,
sau chiar ca un terciu.

Faţa internă a anevrismului poate fi căptuşită de straturi fo-
letate ale trombusului, care pare neted, şi lăsând un canal
pentru sânge, sau că formează un fel de cingătoare pentru o
parte a anevrismului, cingătoare formată de straturi groase şi
subţiri, de obicei vărâtă în peretele aspru, dilatat, al arterei.
În alte cazuri, trombusul formează un dop compact, obstruând

Biblioteca CSV Iaşi

complect vasul, cu prelungire conică către periferie, sau cu mai multe prelungiri în ramurele periferice.

La baza mezenterului, se întâmplă că trombusul trece în artera posterioară, prin media arterei mezenterice.

Vermii se găsesc parte liberi în lumenul vaselor, în chiagulu cruorice, parte în canalele trombusului, în mijlocul lui, așa fel că o extremitate a vermelui, capul sau coada, proemină în lumenul arterei, aderând parte de tunica internă, sau se găsește rubea și vărât în perete.

De obicei se găsesc 6-12. Cel mai mare număr la un cal a fost de 121 vermi.

Pentru a-i găsi în anevrismele lor, trebue să examinăm trombusurile cu atențiune. Sunt uneori anevrisme cu totul lipsite de vermi, dar în care, se pot găsi de multe ori prin examenul microscopic, resturi de membrane de larve.

Absența vermilor, nu trebue însă să ne facă a ne îndoi de etiologia anevrismelor, căci invaziunea sau emigrarea vermilor, provine din causa ciclului lor de desvoltare.

Larvele tinere de Strongili, ajung cu sângele în vasa-vasorum, producând obstrucția lor, embolii și infarcte hemoragice, ca și o infiltrație celulară; vermii au 4-5 mm. lung

Biblioteca USV IAȘI

apoi se măresc până la 8-10 mm, es din straturile intermusculare în lumenul vasului, producându-se o eminență veziculară a intimei (tunica internă). După ruperea intimei, se depune pe această suprafață aspră trombusuri: Invazîuni repetate conduc la alterațiuni cronice, care constau într'o embolie a vasa-vasorum, o mezo-arterită și periarterită fibroplastică, și apoi o endoarterită trombotică.

Trombusurile formate în aortă prin continuitate din aceea ale trunchiului mezenterice, sunt adesea origina emboliei și trombozei ramurelor caudale și a extremităților emise de aortă, și a căror prezență produc schiopătinele intermitente la cal.

Prin mărirea însemnată a anevrismelor și proliferația sclerotică a țesutului conjonctiv mezenteric, se pot produce turburări de inervațiune, ale intestinului, pedici în decurgerea chilului și staze în vena portă [Incluzia și compresia ganglionilor nervoși, a ganglionilor limfatici, a vaselor chilifere și a venei porte].

Sau semnalat cazuri în care anevrisme mari ale aortei au produs atrofia sau uzura vertebrelor, sau atrofia prin compresiune, a rîscerelor din vecinătate -

Biblioteca UȘ IAȘI

Ruptura anevrismelor verminoase e rară față de frequența lor. Îngroșarea compensatoare și inflamatoare a peretelui aneurismului, face ca ruptura să se producă mai rar. Se găsesc însă cazuri citate, în care s'au produs hemoragii mortale în cavitatea abdominală și în intestine, prin ruptura arterelor cu anevrisme, mai des chiar a aortei.

Afară de aceste anevrisme verminoase, s'au mai semnalat uneori anevrisme la cal, în aorta anterioară și porțiunea toracică a aortei, la arterele palatină, axilară, carotidă, occipitală, cervicală, masiterină, arterele femorale și pelviene arterele bronchiale, artera gastrică și pulmonară.

O parte din ele, par'că fost produse tot prin prezența temporală a vermilor menționați, cel puțin indirect, formându-se un thrombus al trunchiului mezenteric și al extremităților aortei prin endarterita verminoasă, și apoi locul obstruat de vis-a-vis sau de lângă el, al ramurei arteriale, se dilată prin reîntoarcerea sângelui.

Anevrismele neverminoase

Anevrismele neverminoase au pereți subțiri, moi, și au tendința de a se rupe; ei sunt difuzi sau saciformi, având o mărime ce variază de la o nucă, până la un pumn, cu

Biblioteca USAMV IAȘI

calibrul de 2-10 ori mai mare de cât normal. La celelalte animale aneorismele sunt rare. La câine s'au găsit de mai multe ori la artera pulmonară ca aneorisme circumscrise, saciforme producând moartea prin ruptură; de asemenea și la aorta toracică, produse une ori de spiroptera sanguinolenta [aneorism spurium]. S'au semnalat asemenea și la oae un aneorism de 12 c.m. Tot ca aneorism spurium și pseudo-aneorism trebu considerate și dilatările saciforme, până la un ou de găină, la aorta toracică sau abdominală, produse de echinocococi. Păretele era format de adventice și de media, în mare parte calcifiată. Vezica era izolată de lumenul arterei prin intima îngroșată. In interior era o membrană hialină cu structura lameloasă și foița parenchimatoasă cu numeroși ecolexi

Flebectazia sau dilatarea venelor, varicele, sunt determinate de cauze mecanice. De mai multe ori se găsește un obstacol, car

Biblioteca UAV IAȘI

îngreunează reîntoarcerea sângelui venos în mod durabil, de exemplu o compresiune sau o străbatere progresivă a venelor prin tumori etc. dar nu bruscă și care nu astupă complect lumenul vasului.

Flebectaziile au o însemnătate patologică mai mică; ele se văd rar pe o întindere mai mare și nu se observă și la o singură venă ci la un plexus întreg și la toate rădăcinele unui vas. Dilatația este de obicei uniformă și pereții sunt mai des subțiați de cât îngroșați; o venă varicoasă formează ziguzaguri sau plexuri ondulate, uneori și saciforme, care formează un buzunar rotunjit sau alungit, care în legătură prin un orificiu larg cu vena. Uneori se găsesc mai multe dilatațiuni una după alta pe traectul unei vene, formând o varicozitate moniliformă. În venele dilatate se produce cu ușurință trombusuri și flebolite, iar pe de altă parte varicele se pot ușor rupe. Chiar în stare fisiologică există la unele vene dilatațiuni în formă de varice de ex. vena tibială anterioară, ramurele comunicante

Biblioteca UȘV Iași

ale venei submentale seterne la cal; dar mai des se văd varice la acest animal la venele furoului și burselor, venele mucoasei nasale, la venele pielei, ale tarsului, ale mucoasei intestinului gros, chiar la vena portă și a eperonului.

La vaci se găsesc varice la vena mamară, în vagin la orificiul uterin; la tauri la venele cordonului testicular; la câine la corpii tirozi, prostată, vezica urinară, și rect.

Anevrismul arterio-venos [anevrism prin rana stomoză] se produce în urma lezinnilor traumatice, de exc. la venisecție, când se taie o arteră și vena de lângă dânsa, așâncât cele două orificii comunică între ele. Sângele arterial nutră atunci sau direct în venă care e lezată și distinde pereții sub formă de sac [varice arterial] sau că sângele se ingroașă mai întâiu între cele două vase, producând un hematom adventitial, care rămâne irigat de sânge [anevrism varices intermediar] Astfel de arterioflebectazii se produce la cordonul testicular la tauri

...diat după castrație. Sacul scrotal la boi nu e desumflat, ci are'ntr'o parte o îngroșare cilindrică, rotundă alungită, moale, care cedează la presiune, ca și cum testicolul ar mai fi în ea sau ca și cum ar fi intrat un intestin în sacul scrotal; pielea este nemodificată. După ce se spintecă sacul și se deschide cavitatea abdominală, se observă o umflătură enormă, care merge paralel cu cordonul spermatic, fiind plin cu sânge, format din 2 vase colosal de dilatate, cu pereții subțiri și fața internă netedă [artera e une ori puțin dilatată].

Legătura între partea venoasă și cea arterială a convolutului vascular dilatat, adică a arterei și venei spermatice interne, se găsește la baza sacului scrotal [extremitatea bontă a cordonului spermatic] Această formă și geneza anomaliei ne impune bănuiala, că la ruperea și torsiunea cordonului spermatic, orificiile celor 2 vase au fost întoarse față'n față, extremitățile vaselor s'au lipit, așa că sângele din arteră a trecut din

Biblioteca USV IAȘI

venă, producând încetul cu încetul dilatarea acesteia.

Rar se observă în alte părți anevrisme arterio-venoase. D'au semnalat la vena maseterină la cal, care comunecă cu artera maseterină, un anevrism cât un ou de găină. Apoi s'a semnalat la jugulară cu carotida un anevrism arterio-venos cât o alună. La câine Bouvray a descris un anevrism arterio-venos probabil congenital, prin o ramificațiune anormală a celor 2 carotide și a venelor jugulare și era situat pe suprafața maseterului

Răni și rupturi ale vaselor

Traumele arterelor sau venelor mari conduc la moartea prin hemoragii în afară, în cavitățile splanchnice, sau în țesutul conjonctiv dacă nu se intervine prin mijloacele artei, de a se opri hemoragia. La solutiunile de continuitate ale arterelor, intima și media lor se retractează în interiorul tecei conjunctive, prin care lumenul se străbate

într'un mod similitor, la care se adaugă chiagul format prin esirea sângelui; în locul unde se produce o solutiune de continuitate la o venă, se formează un trombus prin aderinnea hematoblastelor care se lipesc între ele precum și prin formarea fibrinei și acumularea leucocitelor. Acest chiag astupă orificiul patologic al vasului. Sângele esit care se adună în vecinătate în cantitate și pe o întindere mai mică sau mai mare, se coagulează și apasă supra vasului lezat, producând de asemenea în parte o închidere a rănii. Esctravazatul se vede sub forma unei mase negre roșie, elastică, semilichidă sau ca un terciu; țesutul conjunctiv infiltrat de sange e umflat, roș negru, adeseori infiltrată de asemenea pe o întindere mare. Dacă hemoragia s'a produs încet, atunci pe lângă oligemie, se mai adaugă un ictter hematogen și o autointoxicatiune, prin produsele de descompunere a esctravazatului absorbiți din țesutul conjunctiv, care toate esplică

Biblioteca USV IAȘI

întârzierea morței. Dacă hemoragia este imediată atunci sângele se resoarbe [fagocitoză prin globulele albe ale sângelui, curentul ~~sanguin~~ limfatic] sau rămâne pe loc și se izolează printr'o inflamație de delimitare, din care rezultă un hematom.

Ruptura, plesnirea, ~~dilatarea~~ ectazia vaselor, care au aceleași urmări, se produc prin cauze mecanice sau traumatice, sau spontaneu, dacă există o afectiune inflamatoare degenerativă a vaselor, sau un anevrism, care diminuă așa de mult rezistența vaselor, în cât cedează presiunei sanguine, se desface și se izolează țesutul musculor neted și endoteliile. Marginile vasului rupt prezintă intima netedă, adventicea cu distrămături, acoperită cu sânge închegat, pe când musculara pare a fi izolată în straturi; în alte cazuri adventicea care nedesfăcută și umflându-se în formă de sac: acesta cuprinde în el sângele ești anevrism disecant].

La comotiuni sau sguduiri puternice ale corpului [la trantiri, căderi la cai, călcări cu trasura la căi] se observă rupturi ale venelor mezenterice, vena portă, cava posterioară, venele ficatului, splinei și rinichilor. Dintre rupturile arterelor, cele mai frequente, sunt acele la originea aortei, imediat la valvulele semilunare și la artera pulmonară imediat înapoia valvulelor semilunare, pentru că peretele vascular în acest loc este cel mai tare espus la loviturile sangelui năgurgitat și peretele însuși este cea mai subțiat; de asemenea s'au observat rupturi ale cavității interne și mașei lorii interne.

Alterațiunile degenerative și inflamatoare ale vaselor.

La toate alterațiunile degenerative și inflamatoare ale vaselor organelor, capilarele și vasele mici și mijlocii sunt și ele totdeauna atinse de lesiunile ce ating organul; căci adventicea vaselor și rețeaua capilară sunt în legătură mai strînsă sau mai puțin intimă cu

Biblioteca USV IAȘI

tesutul conjunctiv al organului. Vasele sanguine constituie caile pe care sunt aduse la organe agentii patogeni cei mai variabili, capabili de a produce turburări pe cale hematogenă sau embolică și actiunea acestor agenți se exercită mai întâiu asupra endoteliilor vaselor sanguine. Alterațiunile vaselor mai fine care nu se pot deschide cu foarfecele, se tratează împreună cu acele ale organului, așa că nu se obicinuește a se mai descrie separat, ci leziunile lor mai ales microscopice se înțeleg împreună cu ale organului.

Vasele mai mari, care se pot deschide cu cuțitul sau foarfecele, prezintă și leziuni inflamatoare degenerative independente, stabilindu-se în peretele vaselor de la început și putând fi recunoscute cu ochiul liber.

Inflamațiile vaselor [vasculitele], a arterelor sau arteritele, a venelor sau flebitele, sunt provocate în parte de agenții mecanici și infectioși

Biblioteca USV IASI

Aceasta se observă mai ales la vene, a căror rănire sau atingere [arozinne], la venisecții contuziuni, procese ulceroase sau prin corpuri străine permit, une ori intrarea la bacterii piogene sau alți microbi virulenți, care se stabilesc în sânge, în trombusurile de adezinne ale vaselor sau în adventicea lor, se'mulțesc mult și dau loc la procese supurative și gangrenoase atât local cât și'n împrejurimi și ca consecință apoi pe cale metastatică.

Aceste ~~infecțiuni~~ leziuni infecțioase directe sau mai rar în artere, din cauză ca curentul inte al sângelui duce bacteriile care intră'n vase și îndepărtează acțiunea nocivă principală; pe de altă parte însă, asemenea agenți patogeni pot să intre'n artere tocmai pe cale embolică.

Inflamațiunea produsă este mai ales supurativă asociată cu producere de trombusuri și afecțiunea se numește trombo-flebită sau trombobacterită supurativă

Biblioteca UȘV IAȘI

și după tunicile atinse avem o endo-mezo sau periflebită sau arterită.
Aceste inflamațiuni se găsesc mai mult la vena ombilicală a vițeilor și artera ombilicală a mânzului [omfaloflebite, omfaloarterita] prin aceea că murdărirea plăgii umbelicale cu părți ce conțin bacterii, dau loc la o supurație și mortificație a țesutului conjunctiv lax și suculent, care 'nconjoară vasele de la inelul ombilical, precum și a resturilor mortificate ale urachului și a vaselor, dând loc la un abces în inelul ombilical. Chiagurile de sânge și trombusurile din venele ombilicale la vițel, constitue cel mai bun teren pentru acele bacterii, care intră prin poarta deschisă ce o formează vasele rupte, producând ramolițiunea puriformă a trombusului.
La vițel arterele sunt mai slab fixate de țesutul conjunctiv al ombilicului, se rup și se retractează 'n cavitatea abdominală și de aceea sunt prezervate de infecțiuni; la mânz

Biblioteca USV IASI

supuratia ombilicului se localizează tocmai de predilectiune pe ambele extremităti rupte ale arterelor, din cauză că sunt bine fixate de inelul ombilical.

In vremea premicrobiană, în care nu exista nici o noţiune de asepsie se întrebuinta pentru venisecţie la jugulară instrumente infectate, asa că adesea se observa o inflamaţie supurativă ca consecinţă a acestei operaţiuni. De alt-fel din toate rănile sau focarele flegmonoase e posibilă o intrare a baeteriilor de supuraţiune în vene de exe. la alteraţiunile difteroide şi mortificante ale mucoasei uterine, se observă inflamaţiuni purulente în venele uterine, la leziunile copitei în venele extremităţilor, la supuraţiile intestinului şi mezenteriului în venele mezenterice şi în vena portă.

Inflamaţiunile purulente a vaselor mai mari le face mai mult inflate, gelatinoase cu injecţiuni, stratificate şi în formă de pete;

Biblioteca USVMAST

de exemplu arterele ombilicale de grosimea penelor devin cât degetul cel mic, vena ombilicală cu pereții subțiri devine mai groasă de cât

Îngroșarea e datorită pe de o parte umplerii trombotice purulente a lumenului, parte îngroșării fibroblastice a peretelui; la viței de 14 zile pârâtele venei poate avea 1-2 cm grosime și vena să formeze un cordon ca un cârnat. Vena poate să consiste din mase de trombusuri ca carnea tocată, gri roșietică murdară, sau ca un țesut sau o masă ca smântâna, albă, gri gălbue sau galbenă verzue, mai rar olim trombusuri în parte stratificate. Intima este gri turbure, ca ardezia, fără lustru, aspră, umflată. În unele cazuri se văd de a lungul adventicei infiltrațiuni purulente stratificate, abcese și trăcte fistuloase sau că se formează mortificări, așa în cât vasul se desface de periferia lui, ca o masă cilindrică, ramolită, mortificată.

Biblioteca USV IAȘI

In jurul vaselor se formează caverne, pline cu un puroiu socolatiu, cremos, fetid, care comunecă cu lumenul vasului și pe de altă parte comunecă cu exteriorul [fistulă venoasă].

Trombo-flebita purulentă are de regulă ca consecință infarcte metastatice tot purulente și piemie sau gangrenă

Vasculita, flebita, arterita obliterantă se produce prin organisarea trombusului în urma proliferărei fibroblastelor în lumenul vasului, în urma golirei puroiului în afară și delimitarea inflamațiunei. Vasul se transformă 'ntr'un cordon fibros, de grosimea unui creion sau a unui deget, lumenul său este complect astupat prin un țesut fibros grin roșietic sau alb, care e intim sudat cu păretele; țesutul conjunctiv ce umple lumenul sub formă de fășii de a lungul intimei. In alte cazuri vasul devine iarăși permeabil prin ramolitia trombusului rămâne însă o îngroșare însemnată a vasului [flebosclerozа, arteriosclerozа].

Biblioteca UȘV IAȘI

Inflamatiunile cronice ale arterelor se combină cu procese de degenerare și după progresul alterațiunilor sunt așa de variabile în cât s'au denumit în diferite moduri, care se mai numesc și cu numele de <u>ateromatoză a arterelor</u>, care la om e mult mai frequentă, iar la animale are alte aspecte, e mai rar spontanee, semil[ca la om]-și nu așa de constant.

La animale s'au semnalat la cai, însoțit de aneurisme și formațiune de tromboze [de natură verminosă]. Dacă fața internă a arterei este aspră, pâslosă sau rozată, atunci procesul apare ca o <u>endarterită</u> și <u>mezoarterită eroziă</u> și prin îngroșările membranei și adventicei, prin trombozări, obliteratiuni și calcifieri devine o <u>arterită</u>, <u>periarterită</u>, <u>tromboarterită petrificantă</u>.

Pe lângă afectiunea verminosă s'au observat la cai mai bătrâni o alteratiune independentă a originei aortei și la

valvulele semilunare, care s'a munit endoarteri ta verucoasă petroasă. Aici se găsesc proeminențe neregulate nodoroase, gri deschise sau gălbui, de la un bob de linte până la un bob, care se ridică de pe suprafața internă a arterei, parte izolate, parte confluente, formând plăci ridicate pe o lățime de 2-3 degete. Periferia une ori e albă ca o cicatrice. Ele sunt netede, ca acoperite de un endotelin îngroșat sau acoperit cu fibrină, fără calcificație ci mai mult cartilaginos sau ca cauciucul dură elastică, prezentând însă încă asperități, din cauza proeminențelor ca niște stâncі. Alte ori se găsesc vilozități, filamente, formând rețele pe intimă, turbure, catifelată [endarterita viloasă și ~~vari~~ verucoasă].

Rar se pot vedea și endoflebite verucoase la cal.

Calcificațiuni de artere se găsesc pe lângă aneurisme și arterita diformantă, une ori în aorta bovideelor și cailor.

Biblioteca USV IASI

Vasele devin rigide și prezintă pe fața internă plăci, albe, mate, bine delimitate, ca niște foi rotunde, neregulate și oblungi. Marginele acestor focare [de mărimea unei gămălii de ac, până la un bob de linte] sunt proeminente, pe când partea mijlocie e puțin concavă [petrificația scutelară a aortei] Aceste plăci sunt numeroase, apropiate și acoper fața internă a aortei pe o lungime de un deget și 2-3 degete lățime, sau că se găsesc pe toată circomferența tubului.

În alte cazuri se văd pe lângă plăci turtite, și niște ridicături ca grișul sau nisipul, dure, care dau feței interne a vasului aspectul unei răzători; alteori sunt numai niște granulațiuni (petrificația dispersată a aortei). Fie că sunt aranjate în serii, sau că confluează, ele pot ocupa aorta de la origină până la arterele iliace, putând transforma vasele în niște tuburi rigide, care se pot încă turti puțin.

S'au găsit la bovideele și caii tuberculoși; s'au atribuit unui proces tuberculos în media sau sub intima arterelor, putându-se numi petrificația tuberculoasă.

La porci s'a găsit de asemenea ca niște membrane albe,

turburi, calcificate, sau ca focare mici ca mălul în endocard și în intima arterei aorte și pulmonare.

La pasările bătrâne se găsesc de asemenea des calcificațiuni; la porumbei, calcificațiunile sunt provocate de parazitul hypodectes columbarum, situat la periferia vaselor mai mari. Experimental s'au produs calcificațiuni și alterațiuni anevrismatice în aortă la epuri, prin injecțiuni intravenoase de adrenalină, injecțiuni repetate timp de mai multe săptămâni. Aorta capătă aspectul unui tub rigid, monifiform. Adrenalina ar produce contracțiunea arterelor mici ale periferiei și a celor ale mezenterului, producând o mărire a presiunei sângelui în circulația arterială.

Prin repetarea acestor măriri de presiune, se produc turburări mecanice ale fibrelor elastice ale vaselor, și anume întinderi și retracțiuni, până la rupere, (care se văd la microscop), apoi degenerarea musculaturei vasului. Aceasta diminuă rezistența vaselor, din care cauză se formează anevrisme, apoi calcificațiuni, mai ales între spințecăturele dintre fibrele elastice disociate, și în cele din urmă, calcificația difuză a tubului.

Alții cred că scleroza și calcificația adrenalinică, nu se pro-

duce prin alterația fibrelor elastice, ci din cauză că degenerează fibrele musculare.
În fine, alții mai susțin că epurii de casă, chiar în mod natural prezintă des, peste 10% o alteromatoză a aortei.

Anatomia patologică a aparatului respirator

Alterațiunele nasului și sinusurilor

Hemoragiile cavităților nazale.

Ieșirea sângelui în, și din nas, numită epistaxis, poate să provină din diferite cauze: mărirea presiunei sângelui în capilare, care conduce la ruperea lor, mai ales în timpul mersurilor iuți; apoi alterațiuni ale vaselor ca varicele, ruptura venelor și capilarelor prin ulcere (morvă), o permeabilitate mai mare la hemofilie; anasarcă, tumori necrozate și mai ales o leziune traumatică (fractura oaselor nazale sau a septului nazal); sau în fine sângerea sângelui poate să provină din pulmoni (Hemoptisie sau hemoptee).

Hemoragiile mucoasei nazale prin rhexis, prin diabrotă, prin diapedeză, sunt uneori abondente, și dacă se repetă,

animalul poate să moară în 1/2 zi, sau în mai multe zile.
În acest caz găsim chiaguri de sânge, sau sânge licid, pe o mucoasă palidă, sau prezentând alterațiuni.
Hemoragiile produse în infecțiuni sau în boale generale, lasă de obicei pete delimitate, de diferite mărimi, perzistente, ce nu se pot face să dispară, multiple sau diseminate, puțin proeminente, roșii sau roșii negre sau violete; rar mucoasa prezintă o infiltrațiune gelatinoasă sanguinolentă, ce umflă grosimea ei. Aceste pete hemoragice se numesc petechii, macule, Infuziuni sanguine sau hemoragice.
Aceste alterațiuni trebuesc puse în legătură cu boala generală. Mucoasa poate fi mortificată ca o escară, și să prezintă ulcere, din care se formează cicatrice stelate.
Sângele care provine din trachee și pulmoni și ese prin nări, formează o spumă roză sau roșie.
Tromboze în mucoasa nazală, în centrii venoși ai lui S-hvab se produc ca leziuni accesorii, în corpul cavernos al mucoasei nazale, în cazuri de staze și marasm. Ele se văd sub formă de chiaguri roșii sau galbene, sau albe, precum și mixte în interiorul venelor. Uneori trombusurile sunt voluminoase și au fost confundate cu mor-

din cauză că venele trombozate formează noduli gălbui sau albi, uneori roșii gri, moniliformi, sau sub formă de cordoane paralele, de 0,5-2 mm grosime. Nodulii sunt netezi și bine distincți de mucoasă, care are o coloare roșie închisă din cauza hiperemiei pasive și a hemoragiilor, sau chiar a inflamațiunei. Nodulii sunt netezi, și nu există alte fenomene bănuitoare de morvă.

Tromboza e asociată cu flebită și la microscop se vede că mucoasa și pereții vaselor, prezintă o infiltrație celulară abondentă.

Inflamațiunele nasului și sinusurilor.

Inflamația catarală a mucoasei nazale, este sau un proces localizat, independent, produs prin diferite iritațiuni, (răceală, substanțe irritante gazoase sau corpusculare, paraziți animali, microorganisme și infecțiuni specifice) sau leșiuni de asociație sau secondare a altor procese d.e. la tumori, anomalii ale organelor vecine, mai ales la fistulele dentare, cu perforație.

Catarul nazal acut, (rhinita catarală, coriza) prezintă ca leșiuni anatomice: o hiperemie uniformă sau sub formă de pete de culoare roșie roză până la roșie brună, dacă obser-

văm bine, cu ramificațiuni fine, adesea cu puncte hemoragice foarte fine; mucoasa e umflată, lucioasă, și acoperită de exudat amestecat cu secrețiune mai abondentă.

Hipersecrețiunea la început e seroasă, sero-mucoasă, apoasă, care prin desquamațiune devine turbure; prin mucus devine filantă; uneori conține bule de aer, alteori, strii de sânge. Exudatele grii turburi până la galbene murdare galbene verzi, groase sau mase muco-purulente, arată stadiul purulent al catarului nazal; prezența crustelor formate din scursoare, la periferia nasului, și murdăria acestuia cu secrețiunea muco-purulentă, ne dă o bază pentru diagnostic.

Cronicitatea dă loc la formarea crustelor, lipirea de piele în jurul orificiilor nasului, cu căderea părului, cu formarea unor dungi fără pigment, pe unde curge exudatul, care în acest caz e abondent, sticlos, ca icrele de broască sau mai gros muco-purulent, galben.

Hiperemia mucoasei, conduce, în cazuri de coriză cronică, la colorațiunea cianotică sau roșie brună, cu preeminența venelor injectate, sau că poate să cedeze, și aspectul palid, cu toată prezența exudatului, arată durata lungă

a catarului.

Cronicitatea poate da loc și la eroziuni, pierderi de substanță a epiteliului pe unde a trecut mult timp descuamarea, sau că se formează ca niște îngroșări cicatriciale în mucoasă, din cauza infiltrațiunelor celulare, îndelungate. Acestea au mărimi de la o linte, până la o mazăre, sunt brune sau gri, ca niște negi, semănând uneori cu cicatricele morvoase, albe, stelate, sau sub formă de bande. Aceasta constitue rinita cronică proliferantă.

Muco-puroiul în coriza cronică, de culoare albă gri, galbenă sau verzue, se găsește mai ales în înfundăturile și cutele dintre cornete și etmoid, se îngrămădește în cavitățile interne ale cornetilor, prin care părțile lichide se izolează ca prin filtrare, și rămâne numai partea groasă, care se poate descompune prin putrefacțiune, devenind fetidă, verzue, sau verde neagră, pentru care se mai chiamă ozena.

Dacă nu se produce descompunerea putrefactivă, se adună o masă grăsoasă, galbenă, cazeoasă, unsuroasă, care poate să se infiltreze cu săruri calcare, să se petrifice, formând rinolitele ...

De lângă aceasta, vasele cornetilor se bombează, prin destinderea prin masele purulente, plăcile osoase de atrofiază prin uzură compresivă, devin subtiri sau se perforează, pe când mucoasa rămâne ca o învelitoare groasă. Cornetii măriți și plini cu exudat, se pot coborâ până la nări, și încetul cu încetul pot umplea toată cavitatea nazală, stimtând-o. Aceasta se chiamă rinita cornetilor sau a Conchiilor.

Dacă procesul e unilateral, cornetii dilatați pot apăsa asupra septului nazal, care se subțiază și se bombează către partea opusă; dacă cornetii sunt atinși bilateral, atunci bombările se produc pe ambele fețe și în diferite părți, așa că septul poate să ia forma unui Ș. Această stare s'a descris la cal.

Empiemul sinusului frontal, maxilar.

Este ingrămădirea maselor catarale muco-purulente, la cal și uneori la bovidee, în sinusurile maxilare și în sinusul frontal; la bovidee și oae, participă la această inflamație și cavitățile părților osoase ale coarnelor.

Cauzele sunt traumatismele (fractura coarnelor, lovitura pe maxilare) sau că este o extensiunea unei rânite, fistule dentare, ect.

Colecțiunea muco-purulentă e uneori foarte abondentă, precum și bombarea vaselor pronunțată. Colecția e lichidă sau ca un terciu sau fragmente brânzoase, albe-gri și gălbui în cavități. La catarul sinusurilor maxilare, o jumătate a feței e bombată, din cauza dilatației cavității; placa osoasă se bombează din cauza compresiunei exudatului; la frontal, unde cavitățile sunt cu compartimente, dispar septele osoase de diviziune, și diferitele compartimente confluează la un loc.

Mucoasa subțire, care căptușește sinusurile se îngroașă foarte mult, la catarele cronice, așa că se formează granulațiuni verucoase, și vilcoase, care în cazurile mai vechi formează nodozități, bazele conjonctive; în stările acute mucoasa e foarte hiperemiată, roșie-stacojie, închisă, cu vasele injectate.

Bombarea și umflarea vaselor se explică prin întinderea inflamațiunei de la mucoasă la substanța osoasă, care se infiltrează de celule, spațiile sale medulare se dilată, devine poroasă ca un burete, foarte hiperemiată; excitația periostală dă naștere la o producțiune de țesut osteoid, care se îngroașă, și se produc chiar osteofite.

Vasele corneților și pereții sinusurilor maxilare, devin până la

Biblioteca USV IASI

6 ori mai groase ca normal; prin macerația pieselor, se vede de obicei că osul este normal, poros, mai rar sclerozat, ca și substanța corticală.

Coriza consecutivă ca consecință, sau afecțiune de asociație, se recunoaște după prezența unei afecțiuni mai vechi de ex. o tumoare ulcerată, a unei alveole dentare. Mai des se observă dinți cariați, și inflamațiuni fistuloase ale alveolelor dentare la maxilarul superior, care fac ca puroiul și fragmentele de alimente să pătrundă în cavitățile oaselor maxilare, producând și întreținând o inflamațiune.

În acest caz putem pătrunde cu o sondă prin dintele cariat, sau pe lângă el, până în sinusul maxilar, urmărind astfel calea urmată de inflamațiune, sau că există o deschidere așa de mare pe plafondul cavităților nazale, că se poate pătrunde cu un deget sau 2 din cavitatea-bucală în cavitățile nazale, dacă au căzut sau s'a sfărâmat molarii respectivi, și alveolele dentare au fost perforate. Cu exudatul sinusurilor, sunt amestecate și materii alimentare, și se pot găsi în ele ghemuri mari cât mâna, de alimente fetide.

Biblioteca USV IAȘI

Pentru a diagnostica o rhinită cataralā specifică, trebue să avem în vedere semptomele care o însoţesc.

Aici avem de menţionat gurma sau buba mānzului (coriza contagioasă a cailor), la care este hotărātoare prezenţa streptococului gurmei (Streptococus equi) în secreţiunea nazală. În această boală sunt totdeauna atinşi şi ganglionii submaxilari, dacă afecţiunea se întinde de la nas şi la mucoasa faringiană, precum şi ganglionii subparotidieni. Secţiunea ganglionară e o aderită supurată; ganglionii sunt foarte măriţi, plini de abcese, cu puroi, gros, alb, galben cremos, care conţine mulţi streptococi.

Dacă abcesele erau deja deschise, găsim deschiderele pe unde s'a scurs puroiul, având pereţii de ţesut granulos, al cărora orificiu la piele, e acoperit de ţesut necrotic şi puroi. Periferia ganglionilor, ţesutul conjonctiv şi pelea, sunt edematiate sau flămânoase, sau că se formează flegmoane sau abcese multiple.

La complicaţie se observă: întinderea catarului purulent, mucoasele vecine, flegmoane multiple şi formaţiuni de abcese multiple submucoase în vasele limfatice ale pielei, în ţesutul conjonctiv, în diferite cavităţi ale corpului

pleuro-pneumonie purulentă, focare purulente metastatice în diferite organe, mai ales în ficat, rinichi, creer, și abcese mari în mezenter, pornind din ganglionii mezenterici, conținând totdeauna streptococi în exudatele purulente [piemie gurmoasă, streptococică]

Sunt cazuri de gurmă în care catarul dă loc la formarea de vezicule, și atunci rhinita s'a numit flictenulară. Dacă prin astuparea glandelor mucoase, pe mucoase sau a celor sebacee, la orificiile nărilor, se formează noduli cât un bob de mei sau de mazăre, care se pot ulcera, se numește catarul folicular, sau mai bine coriza pustuloasă.

Sau descris la gurmă de asemenea o rinită flegmonoasă și ulceroasă care seamănă cu morva și care se pot diferencia numai prin cercetări bacteriologice minuțioase (aglutinare, injecțiuni cu maleină, culturi, inoculațiuni la animale]

Coriza contagioasă a oilor e un catar purulent, care s'a mai numit și morva oilor sau febra catarală malignă a oilor. Se observă o hiperemie intensă a mucoaselor, care e umflată, lucitoare, cu un exudat mucos, gros sau cremos, grăunțos sau cazeos, gnii gălbui.

Diagnosticul diferențial de rinita simplă, se bazează pe o

Coexistență a unui catar purulent a celor lalte căi respiratore, mai ales broncho-pneumonie, care poate să apară și ca o pneumonie prin corpuri streine. Apoi mai există și o conjonctivită purulentă, blefarită, keratită, dermatite purulente, tumefacția turbure, și degenerarea turbure a organelor parenchimatoase, hematoliză și echimoze multiple, ce fac să bănuiască că e o boală infecțioasă specifică.

La jigodia câinilor și pisicilor se găsește deasemenea ca simptome, un catar nazal.

La porc există un catar cronic, hemoragic purulent al nasului, care bombează maxilarul superior, îngroașă nasul, strâmbă și strimtează rătul, care ar putea să fie de natură tuberculoasă, actinomicotică, rachitică, sau o coriză specifică.

Coriza contagioasă a găinelor poate produce slăbiri sau chiar moartea. E asociată cu conjonctivită, animalele sunt slăbite, anemice, fără vre-o altă afecțiune și prin presiune laterală pe nări, ese din cavitățile nazale, o cantitate mare de mucus sticlos, sau purulent.

Acnea nazală se produce prin astuparea canalelor de excrețiune ale glandelor mucoase, de pe membrana lui

Biblioteca USV IASI

Schneider, având o mărime de la un bob de mei, până la o mazăre; au o formă ascuțită și o culoare roșie; sunt izolate sau în număr mare. Cureață mult și se vindecă prin extirpare. Nu produc alte simptome, și se deosebesc de ~~tuberculoză~~ morvă.

Rinita crupală s'a observat la bovidee, și se caracterizează prin eliminarea unor plăci de exudat, ca niște pielițe, de consistență elastică, și seamănă cu fibrina de același aspect, de la animalul viu, întîi un grad mic de inflamațiune; asemenea pielițe se văd uneori la abator, la bovideele tăiate, care în aparență erau sănătoase. Aceste pelițe se desfac ușor de pe mucoasă, care e roșie roză, cu puncte hemoragice, și de aspect mat, cu asperități.

Causa acestui crup, e uneori inspirația fumului și a aerului fierbinte, în caşuri de incendiu.

Crupul nazal se mai constată la boala infecțioasă numită febra catarală maligna a bovideelor, dar după 2-5 zile de la începutul boalei.

Membranele crupale devin de 2-5 mm sau chiar mai groase de iom; sunt puțin aderente, se desfac ușor, acoperind sub formă de plăci late, continue sau întrerupte, toată mucoasa nazală, cornetii, uneori naso-faringele, laringele și

Biblioteca USV IBSI

trahea. Ele se rup uşor, sunt amestecate cu puroi, sunt galbene albe, grii galbene turburi, sau murdare, putrede. Mucoasa în locurile neacoperite şi sub membrane, la animalele tăiate, poate fi puţin alterată, având toate caracterele normale. Adesea este foarte hiperemiată, pătată cu puncte hemoragice, infiltrată cu lichid galben roşietic şi îngroşată.

La nări se pot vedea cruste şi ulceraţiuni. Se mai poate găsi turburarea cornei, conjonctivită mucoasă şi purulentă, hemoragii şi exudaţie în camera anterioară, edem pulmonar, emfizem pulmonar, şi crup intestinal.

La cai crupul nazal produce o inflamaţie intensă cu exudate gălbui sau galbene verzui, gri roşietice, sau hemoragice, acoperind mucoasa sub formă de insule sau în mod neregulat, foarte aderente, sau desfăcute pe la margini.

Mucoasa e acoperită cu mucus sanguinolent, purulent, foarte hiperemică, hemoragică, excoriată, şi umflată, uneori aşa de tare, că împedică intrarea aerului şi se produce moartea prin asfixie.

Acest crup nazal se vede uneori sub formă epizotică

aşa că trebue să-l considerăm ca o boală infecţioasă.

Rinita flegmonoasă, supurativă, mortificantă gangrenoasă.

Agenţii mecanici (contuziunele, corpurile streine) care produc răni ale pielei, şi mucoasei, cu o infiltraţie sanguină a pereţilor vasului, deschizând o cale de intrare bacteriilor în sub mucoasă, dau loc la leziuni prin care mucoasa e subminată de puroiu, e desfăcută şi se mortifică. Din cauza ruperei vaselor, mucoasa e mai întâi plină de sânge, e umflată şi prezintă perderi de substanţă; se găseşte un ulcer gri galben, supurat, care ajunge până la cartilaj, sau os, printr'un traject fistulos, mucoasa periferică e edematoasă, foarte injectată, uneori prevăzută cu depozite crupale.

Mucoasa poate fi ridicată prin vezicule submucoase, pline de puroiu, şi să prezinte îngroşări cicatriciale, slăninoase. Mucoasa necrozată, infiltrată, desfăcută, se poate putrefia, producându-se focare grii verzui, ramolite, fetide gangrenoase.

La febra petechială a calului, se produc de asemenea infiltraţiuni hemoragice şi escare ale mucoasei, asociate

Biblioteca UŞV IAŞI

cu edeme mari la cap. Escarele mucoase se pot elimina prin supuratiune si vindecarea se produce prin formatiunea unor cicatrice late de 1-2 degete, stelate la periferie.

Morva cavităților nazale.

Morva mucoasei nazale se produce sau în mod primitiv, când bacilii morvei ajung din afară pe mucoasa nazală [infectiunea prin picături] sau secundar, ca infectiune de contact, când mucusul infectios se scurge din locare morvoase, din faringe, trachee, laringe, sau pulmoni; sau în fine pe cale embolică, când bacilii din pulmoni ajung în circulatie. Morva nazală atinge aproape întotdeauna si ganglionii submaxilari.

La prima lepiune a localizării bacililor în mucoasa nazală, se observă o eruptiune de noduli morvoși (morva nodulară), eroziuni morvoase si ulcere morvoase (morva erozivă, morva ulceroasă). Nodulii morvoși tipici sunt de la un grăunte de gris, până la o sămânță de cânepă, de o culoare albă, cam translucizi, cu un centru cam galben turbure. Ei proemină usor, sunt bine delimitati, sunt situati însă sub epiteliu

în țesutul conjunctiv al mucoasei; dacă facem secțiune în ei, vedem că conțin în centru o picătură groasă purulentă.

Nodulii sunt izolați sau în grupe, sau confluenți, mai ales în partea inferioară a septului nazal, și la îndoiturile cornetilor, apoi în vecinătatea ulcerilor morvoase. La morva acută, focarele nodulare pot fi foarte dese, așa că se văd nenumărate puncte galbene, turburi, cât semințele de mei, și pete nodulare pe o mucoasă foarte hiperemiată și hemoragică.

Epitelul care acoperă nodulii, se distruge curând, prin progresiunea de la centru către suprafață a ramolismentului purulent, sau că bacilii și necrobioza se localizează subepitelial, producând o disociație, umflare, degenerare grasă și eliminarea epitelului. Astfel se produce eroziunea morvoasă - o ușoară pierdere de substanță a epitelului, care uneori se poate observa numai printr'o observațiune foarte atentă, sub forma unei ușoare asperități, pierdere de luciu, cad pată turbure de mărimea unei linți, numindu-se ulcere lenticulare sau pe o întindere de mai mulți centimetri lungime, sol-

Biblioteca USV IAȘI

are sau multiple, și confluente.

Aceste eroziuni sunt rar roșii; epiteliul periferic formează o zonă turbure albă, gri. După virulență, proliferabilitate, contact scurt sau intins cu bacilii morvei, după cum aceștia sunt eliminați sau pătrund în profunzime, nodulul morvos și eroziunea se transformă într'un ulcer de mărime variabilă, care secretă puroiu (după diferitele calități se numește morvă eroziv, ulceroasă, lenticulară, superficială profundă).

După producerea ulcerațiunii inflamația se accentuează, hiperemia devine mai evidentă, și ulcerele morvoase prezintă atunci o zonă roșie intensă, ramificată, a mucoasa periferică prevăzută cu puncte roșii închise. De oarece înmuierea nodozităților se face astfel că prominența e distrusă treptat de jos în sus, reese că fundul și marginea focarului prezintă o infiltrație celulară și produce o proliferație fibroblastică tot de acă, în timpul transformării nodulului în ulcer; din aceste cauze, fundul și marginele ulcerului au un aspect turbure și glăsinos; uneori fundul e foarte roșu, turbure, brun roșu și cu foarte hemoragice. De oarece infecțiunea morvoasă și

leziunile consecutive, se pot face și de la suprafață către profunzime și în lature, putem vedea că necrobioza și ulcerația poate să se producă și fără noduli morvoși prealabili. Uneori într'un ulcer, prin curățirea lui, după moartea și eliminarea bacililor, se poate forma iar o erofiune.

Dacă ulceratia predomină, atunci pierderile de substanță se măresc, și mucoasa seamănă ca și cum ar fi roasă de șoareci, rămânând izolate sau devenind confluente. Ulcerele cu periferia hiperemică, au marginele dințate, ondulate, semănând cu canturile hărților geografice, sub formă oblungă, cu diametrul cel mare paralel cu lungimea septului nazal, ajungând la 2-5 cm.

Baza ulcerelor poate să ajungă până la cartilaj (septul nazal) și oase (cornete), așa că fundul e cu totul gol (ulcer profund, ulcus rodens). Prin aceasta se pune o barieră progresiunei ulcerațiunei în profunzime, așa că se face întinderea în suprafață; pe de altă parte însă, atât cartilajul cât și osul pot fi atinse de procesul morvos, prin care se produce o perforație a septului nasal și a cornetilor. Cauza, este distrugerea mucoasei care ține locul pericondriului, și periostului, din cauză că prin aceasta încetează hrănirea

cartilajului și osului. Ulcerațiunea progresivă, confluența ulcerelor, supurația între mucoasă și țesutul dintre ea și cartilaj, care se observă în cazuri de morvă acută, poate produce perderi de substanță de mărimea unei monede de 5 lei, care ajung până la cartilaj și os, fiind acoperite de un depozit grie sau gri galben, turbure, care e restul degenerării granulo-grăsoase a țesutului mucoasei; aceste ulcere sunt mărginite de o zonă proeminentă, slămnoasă, formată de mucoasa infiltrată.

Morva locală este însoțită de o inflamație simplă a mucoasei împrejurimei. Zona circulară hiperemică, colorația roză a vecinătății, denotă această stare; o dilatare și injecțiune a venelor și capilarelor, cu trombozarea acestora, precum și infiltrația celulară la periferia ulcerelor, se pot recunoaște numai la microscop.

Toată mucoasa, sau cel puțin regiuni întinse dintrânsa, sunt atinse de o <u>stare catarală</u>, care se caracterizează prin hipersecrețiu glandelor, și emigrațiune abondentă de celule limfoide; mase apoase, muco-purulente, și hemoragice, acoper mucoasa; primele seamănă cu albuș de ou proaspăt, cele de a 2-lea sunt albe gălbui, verzui, semănând cu un suc de

roșă, e lipicioasă; cele de al 3lea sunt brune-ruginii; Această asociație de procese, se numește rănita morvoasă ulcerósă. În acest caz mai putem constata, o infiltrație a țesutului mucoasei cu un lichid gălbui, care se coagulează la aer și constituind edemul limfatic, iar procesul se chiamă rănita morvoasă limfatică.

Mucoasa devine umflată, gelatinoasă, de 3-4 ori mai groasă, foarte suculentă; prin secțiune ese un lichid seros, parte sanguinolent, prin tăeri și de vase sanguine.

În cazuri pronunțate, infiltrația limfatică se produce și la suprafața mucoasei, unde produce pseudo-membrane laxe, muco-fibrinoase, galbene.

Limfaticele intra și sub mucoase sunt pline de limfă și o astfel de stare predispune țesutul la distrugere și vegetație de bacterii, din care cauză ulcerația progresează foarte iute, făcând ca bucăți întregi de mucoasă să cadă sau că ulcerele capătă dimensiuni mari.

Morva nazală, mai ales cronică, ia caracterul unei inflamațiuni fibroplastice de demarcațiune. Țesutul fiind atacat de bacili, formează o zonă de apărare contra pătrunderei lor. Această zonă e productul unei înmulțiri a celulelor

Biblioteca USAMV IAȘI

țesutului conjonctiv preexistent al mucoasei, și se desvoltă sub diferite aspecte.

Un ulcer morvos al mucoasei nazale, se poate vindeca prin o proliferațiune fibroblastică; Chiar de la desvoltarea ulcerului începe la limita între partea sănătoasă și cea necrobiotică, o vegetațiune de fibroblaste, asociată cu una de vase.

Perderea de substanță dă loc la proliferațiune de țesături parte ex vacuo, parte prin o excitație a proliferațiunei celulare din mucoasa lezată, prin contactul cu substanțele fermentescibile, bacteriile și produsele lor. Dacă bacilii morvei sunt virulenți și susceptibili de a se înmulți, atunci țesutul de proliferație nu rezistă, ci se distruge curând, fundul ulcerului se transformă în o masă fluidă, turbure, grei, sau ca se desvoltă un strat fibroblastic, bogat în muguri capilari, delicați și dilatați.

Acest țesut fibro-blastic se desvoltă iute, producând granulațiuni proeminente, distrugându-se iară, la rândul său. Se găsesc proliferațiuni turnite, fungoase, verucoase, de la o linte, până la o alună și mai mari, izolate sau confluente, cu granulațiuni fine, și au o culoare roșie

Biblioteca USV Iași

sau roșie brună, de obicei roșie deschisă ca smeura. Pentru aceasta se numește și morva granuloasă.

Astfel de granulațiuni se pot transforma în țesut granulos cicatricial, care s'au considerat înainte, ca caracteristice morvei, sub numele de cicatrice morvoase sau stelate. Ele pot forma și bande conjonctive, proeminente, netede, palide, uneori transparente. Ele se pot forma însă și fără a fi precedate de ulcere, prin o inflamație fibroplastică morvoasă, subepitelială, sau intramucoasă, ca și în trachee și pungile guturale. Razele cicatricelor converg adesea către un punct central, alteori se dirig oblic și ondulat, pe o întindere mai mare, ca o dungă, sau formează o cicatrice rotundă cât o monedă de 20 bani, sau bande în evantail, ca florile de ghiață pe fereastră, de 4-5 cm lungime. Apoi se mai găsesc îngroșări turtite ale mucoasei, palide, galbene, închise, formate din țesut gelatinos, sau numai niște dungi ramificate, delicate, albicioase, ca product al morvei cronice a mucoasei.

Această formă cicatricială, fibroblastică, conjonctivă, de morvă, se găsește uneori singură, fără noduli, sau ulcere, alteori asociată cu ele, între care se găsesc aceste cicatrice —

Biblioteca USV IAȘI

Şi acestea potfi atinse ulterior de necrobioză, prin actiunea directă a bacililor venind din afară, sau din nodulii care se găsesc în interior sau la marginea lor.

Tipurile de morvă arătate, se pot vedea şi în sinusul frontal, când mucoasa sa produce cantităţi aşa de mari de exudat muco-purulent, că cavităţile sunt pline, sau că mucoasa se îngroaşă aşa de tare, că se produc creşcături ca nişte tumori, astupând tot lumenul. Periostul intat poate produce o hipertrofie inflamatoare, cu îngroşarea şi rarifiarea osului, apoziţiune de mase osoase pe faţa internă (osteita consecutivă).

Tuberculoza nasului.

Tuberculoza mucoasei nasului la bovidee e foarte rară, şi se arată ca proliferaţiuni în formă de plăci sau novoziţăţi, de aspect granulos, cât 20 bani, până la 2 degete lătime, semănând cu tuberculoza laringiană. Ele sunt acoperite cu exudat muco-purulent, au pete de cazeificare şi infiltraţiuni ramolite, sunt înconjurate de tuberculi izolaţi, sunt solitare sau confluente; Sinusul poate avea proliferaţiuni granuloase, infiltrate de focare tuberculoase, cazeificate; unele părţi ale osului, pot fi cariate.

Biblioteca USAMV IAŞI

Ganglionii submaxilari sunt inspicați de tuberculi galbeni cazeoși.

S'a semnalat de asemenea tuberculoza ulceroasă pe septul nazal, la un cal, care din cauza unui ulcer, a avut un epistaxis; mai avea scursoare nazală și adenită; a fost ucis ca suspect de morvă. El era în realitate atins de tuberculoză a pulmonului și a organelor cavității abdominale.

Pe fiecare față a septului nazal, ~~avă~~ avea câte un ulcer mare, unul de 21x5 cm și altul de 10 cm, și apoi mai multe ulcere cât o linte sau mazăre, alături sau pe corneți. Fundul ulcerelor avea ridicături de 1-2 mm înălțime, formate din numeroși tuberculi submiliari, albicioși; perderele de substanță erau zdrențuite, marginele ridicate, fără zonă roșie; în vecinătate, tuberculi ca grișul, izolați sau în grupe, pe mucoasa palidă.

S'au găsit de Cadiot și Petit, ulcere tuberculoase pe nas, înăuntru și în afară.

Actinomicoza mucoasei nazale.

Rănirile mucoasei nazale, la deschiderea cavităților nazale, (prin țepi la pășune) pot servi ca poartă de intrare pentru

Biblioteca USV IAȘI

actinomyces, producându-se atunci mai întâi în părțile inferioare, mai ales la corneți, noduli și nodozități de culoare albă grie, cu pete gălbui, care contrastează față de restul roș roz al mucoasei. Nodulii și nodozitățile sunt moi, tari, la secțiune au un suc turbure grie, care prin presiune ese sub formă de picături, ce conține microbii tipici.

Prin introducerea microbului în căile limfatice ale mucoasei, și răspândirea lor mai departe, nodulii și nodozitățile se înmulțesc și se așază în șiruri, așa că mucoasa e ca semănată cu noduli, a căror mărime variază de la un bob de mei la o gămădie de ac, (actinomicoza nodulară diseminată), sau ridicături de la un bob de mazăre la o alună, (actinomicoza nodoasă sau fungueasă) ca pe dicului lung, sau formând pachete întregi pe mucoasă. Uneori cu suprafața ulcerată.

Uneori sunt atinși și ganglionii limfatici submaxilari și submandibulari, care sunt umflați, îndurați și având noduli sau focare ramolite pastoase.

Botriomicoza mucoasei nazale.

Descris sub formă de focare muriforme, tari, grii, negricioase

de la o mazăre la un ou de porumbel, pe mucoasa nazală, cu cavități abcedate, conținând microbii botriomicozei.

Degenerarea mucoasă a septului nazal și a cornetilor.

În septul nazal și cartilagele aripelor nazale la cal, se observă uneori chiști intracartilaginoși (mixochiști cartilaginoși ai septului nazal) produși prin degenerarea parțială mucoasă a țesutului cartilaginos. Cartilajul prezintă pe amândouă fețele umflături veziculoase, de la o sămânță de cânepă până la o alună și cu numeroase sau cu o singură cavitate turtită, uneori cu despărțituri, dând impresia că septul nazal este spintecat. În cavități este o masă gelatinoasă, sau mucoasă, formată din celule cartilaginoase umflate, și o masă fundamentală de mucină, care la analiza chimică se arată ca o soluție concentrată de mucină.

Peretele cavităților este format din cartilaj, normal sau îngroșat, acoperit de o mucoasă normală; uneori peretele este osificat.

La cai și mai ales la mânji, se observă rar o degenerare mucoasă a cornetilor și celor fetei, cu o colecțiune seromucoasă în sinusul maxilar și cornetul frontal, provocând

o bombare a feței [mixomalacia cornetilor și oaselor feței, hidropizia sinusului maxilar și frontal]. Ea se desvoltă încet și ia un mers cronic. Se produce o umflătură a maxilarului superior, a lacrimalului sau a regiunei frontale, în care aceste părți se simt când tari ca osul, când moi, și chiar fluctuante, adică ceiace arată că păretele osos a fost distrus, pe când pelea a rămas intactă.

La secțiunea cu cuțitul sau ferăstrăul a părței bombate, se scurge un lichid mucos, seros, brun, gălbui, - și în orice caz amestecat cu chiaguri galbene, fibrinoase, în cantitate până la mai mult de 1 litru.

La craniul tăiat cu ferăstrăul, cavitățile menționate sunt enorm dilatate, septele de despărțire în parte dispărute, subțiate sau transformate în membrane conjunctive moi, ușor de perforat cu degetul sau cu o sondă. Fața internă a cavităților e căptușită cu o masă moale gelatinoasă, ocupată încolo cu saci plini cu mucus.

Cornetii pot fi transformați în o substanță moale, spongioasă, așa că cavitățile nazale par complect astupate, și acoperite cu un strat muco-purulent. Ganglionii limfatici submaxilari, sunt foarte măriți.

Biblioteca USAMV IAȘI

Alteraţia ar proveni din cauza transformării directe a osului, în ţesut mucos; în locul ţesutului osos, în urma dispariţiei substanţei osoase fundamentale, se produce un ţesut conjonctiv tânăr, bogat în celule, care derivă din celulele osoase; acest ţesut la rândul său se transformă într'un mucus mai mult sau mai puţin fluid. În mod partial şi accesoriu se produce o atrofie osoasă, prin rezorbţiune lacunară (celule gigantice în lacunele lui Howship). Ca reacţiune se formează, se produce la periferie o nouă neoformaţiune osoasă, aşa că se poate produce şi vindecare.

În alte cazuri se produc hidropizii ale sinusurilor, cu hiperplazie a mucoasei sinusurilor.

Într'un caz (Kühn) probabil de hidropizia sinusului maxilar, s'a produs o plesnire a sinusului frontal, prin subţierea lichidului.

Orificiile de comunicare cu cavităţile nazale erau astupate, şi prin massa conţinutului, tabla osoasă frontală era bombată în afară, şi în cele din urmă a plesnit. Cele 2 foi desfăcute erau perpendiculare cu pelea întactă, în mijlocul fruntei, prezentând ca o tumoare de mărimea unei jumătăţi de nuci de cocos, având un conţinut lichid.

Biblioteca UMF IAŞI

Tumori

Tumori în cavitățile nazale și sinusurile maxilare, se găsesc parte în mucoasă, parte în os. La cal se găsesc în partea inferioară a nasului, pe sept, la corneți, lângă nara falșă, de cele mai multe ori bilateral, proliferațiuni ale mucoasei, [Hiperplazia mucoasei nărilor, Nario-blastomul], formând pachete lobulate, foarte strânse, ca proeminențe turtite. Ele sunt tari, roșii gălbui, roșii grii, de la o linte, până la o alună, turtite; cele izolate, despărțite unele de altele prin mici pereți.

Treimea mijlocie și superioară a cavităților nazale, e de cele mai multe ori lipsită de aceste hiperplazii.

Ele au suprafața netedă, sunt cam slăninoase, translucide, și sunt acoperite cu un exudat griu, cataral; sunt delimitate și între conglomerate se vede mucoasa parte normală, parte atinsă de o inflamațiune catarală.

Uneori suprafața proeminențelor pare a fi ulcerată, e rugoasă, granuloasă, grie roșie, și prevăzută cu un strat griu murdar, și acolo unde ulcerațiunele se vindecă, se găsesc și cicatrice profunde.

Aceste leziuni, care se deosebesc de cele morvoase, prin proeminența

și lobulațiunea lor, nu se întind nici odată la piele, [deosebirea de cancer și rhino-sclerom], sunt probabil productul unei inflamațiuni specifice, semănând cu hiperplaziile fibroase glandulare, la inflamațiunele cronice ale uterului.

Carcinomul ia rar naștere de la mucoasa nazală, și este format atunci din celule cilindrice; s'au descris cazuri la cal, sub formă de neoplazii conopidiforme, pornind de la corneți, astupând cavitățile nazale, care pot perfora chiar țesuturile către pele.

Kitt a semnalat un caz de epiteliom primitiv la câine, de consistență medulară, în sinusul frontal.

Destul de des se găsesc în sinusurile maxilare la cal, tumori cu epiteliu turtit, pornind de la palat sau de la gingii, și pătrund slăbind dinții, atât către cavitatea bucală, cât și către sinusurile maxilare și frontal, sau că se pot desvolta și primitiv, endostal, din insule epiteliale rătăcite din timpul vieței embrionare.

Massa neoplazică care umple sinusurile, și bombează oasele, este medulară, grie roșietică, turbure, în interior și pe suprafață prevăzută cu focare ramolite, care conțin adesea dopuri tipice de lapte canceros, adică dopuri de celule turtite,

Biblioteca UȘV IAȘI

de lapte canceros, adică dopuri de celule turtite conopidiforme, lobulate, ulcerate și gangrenate. Cele mai multe proeminențe neoplasice, care-și iau naștere din mucoasă, au un pedicul cu baza largă, din care cauză se mai numește și polipi nasali; ele au un aspect mucos [polipi mucoși], fie prin degenare mucoasă a țesutului conjunctiv fondamental, fie prin secrețiunea glandelor proliferate. De regulă ele nu reprezintă de cât părți ale mucoasei proliferată sub formă de lobuli și devenită cutată și umflată prin inflamația cronică produsă. Neoplasia se mai numește placă polipoasă, hiperplasie polipoasă a mucoasei, având culoarea și luciul acesteia. Ea se observă izolat sau multiplu, formând lobi cât o mică până la un pumn, almucoasă, situată la cal mai ales sus sau în regiunea etmoidală la cal. Adevăratele miscome sunt acoperite de mucoasă, provin din țesutul submucos și se observă mai ales la bou. Ele pot ajunge la mărimea de 3 pumni, sunt netede

Biblioteca UȘV IAȘI

sau catifelate, cu tuberozități sau lobulațiuni, proemină mult pe suprafața mucoasei și sunt formate din o masă conjunctivă stieloasă, umflată de o culoare galbenă fibrinoasă, omogenă, elastică, umedă, lucitoare, ușor de turtit. Tumorile tăiate se turtesc prin eliminarea licidelor și conțin une ori vesicule eliptice închise cu mase gelatinoase.

Fibro-mixomele seamănă cu mixomele, dar sunt mai tari, mai bogate'n fascii de țesut conjunctiv alb, și se găsesc la cai în fundul nasului. In nas și sinusul mascilar superior la bovidee se desvoltă une ori prin retenția secrețiunilor din glandele mucoase, niște chiști mucoși [mixochiști ai mucoasei] rotunji, mari de la o mazăre la un ou de porumbel, translucizi, albi, formați din o membrană delicată, vasculară și conținând un licid subțire sau gros, sirupos sau mucos, transparent une ori puțin turbure, alb gălbuiu, conținând cholesterină în mare cantitate. Chiștii, de cele mai multe ori în număr mare, dacă ajung la mărimi mari și se

Biblioteca USV IAȘI

nă și cavitatea faringelui, fiind lobate și acoperite cu un epitelin neted, formând un sarcom papi-matod lobat, care slăbește dinții molari, esă prin veolele lor și-i încovoară.

Osteosarcome se găsesc în cavitățile nasale la câini, capre și porci, în mod simetric în caz de rachitism. În acest caz palatinele și maxilarele au încorporat în tumoare și maxilarul superior devine așa de elastic, în cât pare a fi format de cauciuc. Se pot face secțiuni transversale în ~~ces~~ oasele feței, până la rădăcinele dinților, care sunt fixați în masa osteosarcomatoasă și se pot apropia prin presiunea cu degetul. Tumorile bilaterale au o consistență elastică, parte cartilaginoasă, de culoarea cărnei de vacă și o suprafață de secțiune aspră, cu un desemn de dantelă, părțile roșii cărnoase sarcomatoase, alternând cu trăsături brune închise osteoide.

Osteosarcome, care pornesc din substanța medulară a etmoidului și frontalului se găsesc la

Biblioteca UȘV IAȘI

bovidee; ele sunt moi, suculente, gălbui, gelatinoase, cu o rețea de coloane osoase, acoperite de o coajă subțire osoasă. După macerație rețeana sarcomatoasă formează o masă poroasă sau spongioasă, care se poate scoate din sinusul frontal sau din corneți.

Osteomele se desvoltă ca tumori compacte eburnee și 'n parte spongioase, une ori în dimensiuni mari la bovidee, pornind din etmoid sau sfenoid, proemină în cavitățile nasale și bombează pereții nasali și maxilari. Une ori se observă și osteome libere în cavitățile nasale, a căror pedicul s'a desfăcut prin atrofie prin compresiune.

Angioame plexiforme s'au descris pe mucoasa nasală la cal sub formă de negi ca semințele de cânepă până la o mazere de culoare roșie închisă, care 'n 2 ani au ajuns să astupe complet cavitățile nasale, producând asfixia. Animalul murind de hemoragie, proeminențele se scofâlcesc și devin mai turtite. In unele cazuri se pot turti. Pe septul nasal la bovidee se observă

Biblioteca USV IAȘI

adesea ossificațiuni senile enchondrale, care se observă mai bine pe septul uscat, formând focare opacce albe, de diferite mărimi așezate'n șiruri și grupe sau că confluează așa că tot septul nasal apare ca placă osoasă.

Paraziții cavităților nasale

Oestrus sau cephomyia ovis este cel mai frequent parasit la oi și mai rar la capre. Larvele vivipare sau ovipare depuse de muște la nări, intră'n cavitățile nasale și ajung până la sinusul frontal și al cornetilor, în celulele etmoidale, chiar în cavitatea bazei craniului, fiind aderente de mucoasă. Stând 3-10 luni provoacă un catar al cavităților nazale și al sinusurilor cu nevroză a mucoasei și apoi hiperemie colaterală a meningelor și un escudat seros în ventriculi.

Linguatula 'tenioides [L. Rhinaria, pentastomum taenioides] se găsește'n cavitățile nasale și sinusuri mai ales la câine, lupi, mai rar la cal și capră și odată și la om; este starea adultă a linguatulei denticulate, care s'a găsit

ca stare larvară la oae, bovidee, ficat la cal, liberă în cavitatea toracică și abdominală la pisică, câine epure, capră, epure de de casă și cobai.
Masculii sunt nomazi. Femelele adulte sunt stabile și se găsesc în fundul cavităților nasale, între celulele etmoidale, rar ajung în sinusul frontal sau în cavitatea timpanului. Ele produc o inflamație catarală a mucoasei.
Haemopis sanguisuga sau lipitoarea calului intră prin nări sau prin faringe în cavitățile nasale producând hemoragia și inflamația mucoasei. La păsările acvatice se găsesc în cavitățile nasale și în spațiul aerian de lângă sinusul ocular [celula infraorbitală] niște trematode, monostoma mutabile, flavum, sarcidiorimcola. S'au văzut cazuri de moarte produse prin asfixie. Ele se mai găsesc și în trachee și saci aerieni.

Alterațiunile laringelui, traheei și bronchiilor

Traheostenoza congenitală și similă.

Diformațiunile tracheei sunt parte congenitale, parte stări senile cu forme foarte curioase. In loc de forma ovală a secțiunilor transversale a tracheei calului, se poate produce o strâmtare sau dilatare și turtire, când inelele cartilaginoase sunt diformate așa fel că sunt în formă de rulou sau că sunt comprimate în formă de unghiu ascuțit sau foarte larg deschise, banda transversală și membrana musculară a feței posterioare scurtate, distruse sau lățite. Aceste diformațiuni se văd numaiuta o porțiune isolată sau în mai multe, cu întreruperi de părți relativ normale, sau în toată lungimea tubului. Ca cauză a diformațiunilor senile se poate considera o atrofie a fasciilor musculare, o hiperdilatație a țesutului elastic prin tusă frequentă și alte mărări a presiunei intratracheale [emfisem].

La forma numită în teacă de sabie, tracheea calului seamănă cu a boului, e

Biblioteca USV IASI

libere ale inelelor sunt apoi împinse una peste alta sau că inelele sunt îndoite numai la o jumătate, pe când cealaltă jumătate este întinsă, fără îndoire înapoi, din care cauză banda transversală nu închide fața posterioară, ci este situată transversal. Lumenul are forma unei virgule. Se observă și la bordee accentuându-se forma normală ca o teacă de sabie și producând o strâmtare neobicinuită. Cercurile cartilaginoase se pot închide așa de mult, că banda transversală ajunge la lățimea unui lat de mână și lumenul dorso-ventral formează numai o crăpătură strâmtă [trachee turtită]. Alte ori extremitățile inelelor sunt îndoite înăuntru [trachee crestransă]. Une ori se poate ca forma generală a traheei să constitue o spirală, așa ca fața dorsală devine laterală și ventrală. Modificări de formă și strâmtări dobândite, se observă la câni și anume o tuntire dorso-ventrală cu deviatiune laterală, provocată prin compresiunea unor tumori a tiroidei, la cai probabil prin hamuri, la bordee prin compresiunea ganglionilor limfatici bronchiali [trachéostenoza compresivă]; în mod acut aceste strâmtări se

Biblioteca USV IAȘI

produc, când se opresc corpuri străine 'n esofag.

Tumorile care se desvoltă 'n lumenul tracheei sau din submucoasă comprimă pulmonii produc stenoze obliterative ale tracheei în care lumenul acesteia devine așa de strâmt, că de abia rămâne un orificiu triunghiular, în care abia intră degetul. După răniri și mai ales după tracheotomie se produc stenoze cicatriciale. In locul tăiat se produce un țesut de granulațiuni desvoltat din perichondru și submucoasă, care se transformă 'n cicatrice proeminentă și care diminuă lumenul tracheei une ori așa de mult în cât abia mai poate trece un creion. Țesutul cicatricial poate să conțină țesut cartilaginos sau osos [perichondrilă internă, osificantă]. In alte cazuri cicatricea formează proliferațiuni vascularizate, sub formă de coloane, bande, nasturi până la o alună de mari. Suprafețele de secțiune ale cartilagiului sunt trase prin țesutul cicatricial și stau sau către lumenul tracheei sau către exterior.

Fractura tracheei. Turtiri până la ruperea inelelor tracheale se văd une ori prin p sforțări de provocarea tusei la cal, când în loc de larinx se comprimă inelele

Biblioteca USV IAȘI

situate dedesubtul său [1-7 inel], producându-se numai o mică proeminență pe fața externă ventrală; cele 2 jumătăți formează un unghiu și secțiunea lumenului are o formă aproape triunghiulară. Aceste diformațiuni însă cu soluțiuni de continuitate se pot produce însă în cazuri de contuziuni [mușcături, împunsături, lovituri cu oștea etc]. constituind ceea ce se chiamă dilacerația tracheei. După gradul rupturelor produse se mai găsesc sugilațiuni în țesutul conjunctiv, submucoasă, emfisem subcutan, care se poate întinde la o mare parte a gâtului și chiar peste tot corpul. Une ori se produc răniri ale tracheei cu ocazia venisecțiunilor, care dau loc la intrarea sângelui în trachee terminându-se une ori cu moartea

Laringo-stenoza hemiparetică. Alterațiunile anatomice la cornaj [hemiplegia laringelui] la cal, dă loc la o atrofie și degenerare a mușchilor laringelui cu deviațiunea cartilaginului aritenoid, fiind produse de o paralizie a nervului recurent stâng. Atrofia de cele mai multe ori e localizată la mușchii din partea stângă (96%] și în primul rând la mușchii

Biblioteca USV IAȘI

cricoaritenoidieni posteriori și lateral precum și jumătatea stângă a mușchiului aritenoidien transversal. Ei sunt roșii palizi, sau galbenica lutul, subțiri, scofâlciți, contrastând cu cei din partea dreaptă, care sunt roșii închiși, proeminenți; adesea se observă o hipertrofie compensatoare a mușchiului cricotiroidien. Cartilajul aritenoidien stâng este median și vârât în lumenul laringelui, care devine asimetric. La microscop fasciile musculare se văd reduse la jumătate sau a 3ª parte, striațiunile transversale dispărute, țesutul conjunctiv interstițial augmentat. Nervul recurent stâng e alterat la extremitatea sa periferică, fascicolele sale degenerate și atrofice și'n locul lor țesut conjunctiv. Nervul stâng e mai subțire ca cel drept, une ori pe jumătate. Une ori s'au găsit răniri sau compresiuni prin tumori a tiroidei, abcese gurmoase sau inflamațiuni ale laringelui întinse asupra mușchilor și nervului. Une ori s'au găsit alterațiuni asemănătoare la b'ovidee și la câine.

Dilatarea și strâmtarea bronchiilor.

Bronchiectazia și bronchiostenoza, se observă mai ales ca consecință a unor inflamațiuni cronice ale

Biblioteca USV IAȘI

pulmonilor și bronchiilor. Cataral de lungă durată produce o diminuare a elasticității și contractilității peretilor bronchiali [prin paralizia și degenerarea musculaturei netede, atrofia și disparitia fibrelor elastice]; dacă sunt astupate bronchiile fine și animalul e tusit mult timp, atunci prin inspiratia fortată prin care caută să învingă străinătarea, precum și expiratia fortată prin tuse, au ca efect de a întinde peretii paralizati ai bronchiilor încă permeabile de un calibru mare și mijlocii. In al 2lea rând trebue să avem în vedere că la toate alterațiunile prin care țesutul pulmonar devine inaccesibil aerului, sau altur, mai mic, mai scofâlcit, acest țesut nu mai urmează mișcările cavității toracice și nu se mai adaptează mișcărilor toracelui. De ore-ce torasul în unele părți nu se poate deprima, actiunea de inspiratiune caută să facă mai permeabilă și să mărească alte porțiuni ale pulmonului [emfisem vicariant], influentând în acelaș timp și bronchiile; aerul care pătrunde apară atunci interno asupra peretilor bronchiilor le dilată. La aceasta mai contribue încă adesea

mase stagnante de puroiu gros, cazeos, cretificat, ghemuri de vermi. Bronchiectaziile se prezintă cilindrice și saciforme. La primele se observă una sau mai multe ramificațiuni principale care presintă dilatațiuni uniforme, fără strangulațiuni, dilatațiunile scât o pană de gâscă cu cât degetul, închise brusc la capete, în loc de a se divide în ramificațiuni, fiind umplute cu mucus sau puroiu gros, consistent, mucoasa e catifelată, îngroșată, palidă. Ectazia saciformă e mai frequentă și ajunge la mărimi foarte variabile. Une ori se găsesc destinderi mici ca, mătămile, una după alta, care sunt în legătură cu lobulii atelectatici, alte ori dilatări până la o nucă sau un pumn, uniform rotunde și oviforme sau caverne bronchiectatice divizate prin mai multe strangulațiuni și destinderi, conținând mase de escudat uscat, sfărâncios, stratificat, ca gălbenușul de ou sau gălben verzuiu. Apoi se mai adaogă o masă mucoasă, alunecoasă și cantități mari de puroiu curat, materie cazeoasă sau numai mucus albsticlos.

La bovidee se observă această formă de bronchiectazie mai ales la tuberculoză, une ori în bronchite purulente

Biblioteca USV IASI

prin corpuri străine; la cal sunt pneumonia morvoasă și o pneumonie crupală precum și atelectaza cronică care dau loc la bronchiectazii; la câine bronchita purulă la porc și oae bronchopneumonia verminoasă.

Pereții bronchiectaziilor presintă caracterele primitive ale tuburilor bronchice cartilaginoase, subțiați sau îngroșați, mucoasa palidă sau roșie brună, cu cute transversale, în care cutele proeminente represintă resturile inelelor cartilaginoase, pe de altă parte bronchiile sunt transformate în saci cu puroiu, formați din țesut conjunctiv neted, alb gri, consistent. Acesta se perde în țesutul deus, comprimat, sclerozat al pulmonului și țesutului interstițial, și formează un sistem de cavități cu mai multe dilatări mari. Bronchia se poate dilata treptat, continuându-se cu ectazia saciformă sau să se miască brusc cu dilatația 'n formă de pâlnie [infundibuliformă]; une ori locul de unire este chiar strâmtat, sau că lumenul total este obliterat, așa că caverna bronchiectatică constitue o cavitate cu totul închisă fără comunicare cu căile aeriene.

Biblioteca UȘV IAȘI

Strâmtarea lumenului bronchiilor la ramurile mai fine se distinge prin o inflamațiune catarală simplă și poate fi așa de pronunțată, că împedecă cu totul trecerea aerului până la alveole, de unde rezultă o atelectază; de asemenea catarele și diferitele inflamațiuni produc o strâmtare prin masele secretate care destruează lumenul. Acest fenomen se poate observa și la bronchiile mai mari și se poate produce și prin corpuri străine. Leziunile inflamatoare pot de asemenea să producă o obliterațiune completă a lumenului prin lipirea suprafețelor mucoase care vin în contact. Compresiunea din afară prin tumorile mediastinului și pulmonului, prin echinococi, prin exudate pleuritice, constitue de asemenea, uneori o cauză de strâmtare canalelor, mai ales a bronchiilor mai fine.

Turburările circulațiunei și inflamațiunile laringelui, trachéei și bronchiilor

Observațiunile laringoscopice în timpul vieței au arătat că o hiperemie a mucoasei laringelui sau trachéei după moarte rămâne foarte puțin aparentă sau poate să dispară cu totul; bogăția în fibre elastice,

Biblioteca UAIC

care sunt disociate prin vasele și capilarele injectate, face ca după încetarea pulsațiunii sângelui să fie gonit din capilare și noi vedem de obiceiu la cadavru mucoasa căilor respiratorii mijlocii palidă, gălbue, ca mutul sau aproape albă. O roșață cu pete și ramificațiuni roze arată că a existat chiar în viață o hiperemie pronunțată, mai ales când e însoțită de hemoragii fine ca vârfurile sau gămăliile de ac, sub formă de puncte roșii, roșii brune și violete. Din cauza substratului cartilaginos, hiperemia este foarte aparentă, în grade mici este marginită la spațiile interinelare. Vom considera ca hiperemie congestivă roșețele însoțite de prezența exudatelor pe mucoase și când nu există cauze de stază, iar ca hiperemie prin stază, când se observă o injecțiune albastră a venelor și cauză de pedică 'n circulațiune sau hipostaze [insuficiențe cardiace, gușe, strangulațiune, atârnarea capului]

Hemoragia trachea lă, bronchială. Prezența sângelui în trachea și ramificațiunile sale poate să aibă diferite origini. Chiaguri roșii consistente

puțin aderente pe suprafața mucoaselor, întinzându-se adesea în bronhii, fără ca să existe lezioni pe mucoase și în pulmoni, se observă de obicei la animalele tăiate, mai ales la porci, atunci când prin tăierea gâtului se taie și trachea, și în agonie sângele din plaga de tăiere este aspirat în căile aeriene. La consecință a diferitelor afecțiuni pulmonare care provoacă în timpul vieții simptomul numit hemoptee sau hemoptizie, se observă de asemenea prezența sângelui în trachee, parte în stare licida și slab coagulat, mai des însă ca un licid sanguinolent spumos. La hemoragiile traumatice se poate ca sângele să se reverse în masă în submucoasa traheei, de ex. la traheotomie sau prin compresiunea sau împingerea inelelor traheale unul într'altul la încercările nesocotite de a se face un cal să tușească [hemoragia submucoasă a traheei]. Prin aceasta se poate produce o străinătare a lumenului traheei, până la asfixie.

Hemoragii capilare sau în formă de pete [vibices, petechii și echimoze] se găsesc pe mucoasa traheală

Biblioteca USAMV IAȘI

și bronchială ca pete roșii vii, punctiforme, care nu se șterg, iar la inflamațiunile mai intense și la asfixie ca dungi roșii vii sau roșii negre până la violete, în număr mare și foarte bătătoare la ochi la morbus maculosus și intoxicațiunile cu mercur. Edemul glotei se produce prin o îngrămădire exagerată de sânge, care dă loc la o umflare a coardelor vocale și se termină cu moartea. Cauzele obicinuite sunt strangulațiunile gâtului, inflamațiunile care dau loc la o hiperemie colaterală intensă [angina faringienă], insulte directe ale mucoasei prin corpuri străine. O exudațiune seroasă care se produce une ori extrem de iute, infiltrează mucoasa în părțile unde aderența sa de părțile subjacente e mai lasă. Indoiturile ariepiglotice și ligamentele laterale ale coardelor vocale, sunt acelea care din cauza submucoasei lor lasce, permit o asemenea umflătură, transformându-se'n niște mase gelatinoase, galbene sau roșii vii; iau un aspect lucios, suculent, care se observă și pe suprafața de secțiune: Edemul e mai

Biblioteca UȘI IAȘI

pronunțat în timpul vieței, și prezența unor sbârcituri arată diminuarea lui. Adesea edemul glotei e'nsoțit de hemoragii [sugilațiuni] roșii închise sau negricioase [la strangulațiuni și contuziuni] prin mușcături la gât] a tesuțului conjunctiv perilaringeal, a submucoasei faringelui și a părților vecine [edem hemoragic perilaringeal], cu toate că mucoasa laringelui e puțin modificată.

Infiltrațiuni edematoase se observă și pe fața dorsală a tracheei, în submucoasă peste banda transversală, dându-le un aspect gelatinos, cu o culoare chihlimbărie, semănând cu partea cărnoasă a unei portocale sau lămâi [edemul submucos al tracheei]

Laringita, tracheita, bronchita. Catarul mucoasei laringelui, tracheei și bronchiilor, întrucât nu e vorba de bronchiile fine, constitue anatomicește o afecțiune accesorie, a cărei frequență se explică prin participarea îmbolnăvirei căilor aeriene la afecțiunile pulmonului, participarea mucoaselor la boale generale febrile și ocazia

uşoară pentru acţiunea a numeroşi agenţi patogeni asupra canalelor deschise. Cauzele inflamaţiilor catarale sau mai intense sunt în primul rând microbii patogeni, care sunt introduşi cu aerul inspirat sau din faringe sau din secreţiunile pulmonilor lucrând direct asupra mucoasei

Trecerea la arborele bronchic se face printr' un loc foarte bogat în bacterii sau corpuri străine [nasofaringe] Poarta care deserte acest teritoriu septic de trachee nu prezintă un sfincter ci numai istmul laringelui. O emigrare de microorganisme mobile, virulente, aspiraţiunea unui mucus şi strop de salivă septică, de bănuţi şi particule alimentare precum şi corpuri pulverulente [praf], se poate face foarte uşor Totuşi sistemul acesta de canale întrucât posedă un schelet cartilaginos, este prevăzut cu mijloace de apărare bogate. Jocul permanent al cililor vibratili îndepărtează corpurile străine inerte, mucusul secretat le învelieşte, diluează substanţele toxice şi le face

inactive; tusa reflexă îndepărtează substanțele vătămătoare prin spută, strănut, mucoasele și glandele limfatice dau loc la o fagocitoză puternică. Aceste mijloace de apărare nu lucrează însă atunci când germenii cu înmulțirea foarte intensă producătoare de toxine se întind asupra mucoasei, paralizează și unele epiteliile și fagocitele sau dacă ajung în ramurile aeriene corpuri străine mai grosolane, care nu pot fi eliminate prin mucus și tusă. Bronchiile mai fine mai slab înzestrate cu mijloace de apărare din cauză că epiteliul lor vibrare cili, mucoasa lor e sărăcă în glande și mai puțin prevăzută cu terminări nervoase senzibile, sunt mai vulnerabile de cât părțile superioare ale canalelor și se îmbolnăvesc prin urmare mai ușor, dacă întâmplarea le-a adus corpuri străine, bacterii etc.

Îmbolnăvirii ale căilor bronchiale pot fi apoi hematogene, prin aducerea substanțelor vătămătoare pe calea sanguină

pentru că aici numitele mijloace de apărare nu pot juca nici un rol, leziunea se produce întâiu nu la suprafață ci din contra în profunzimea mucoasei. De aici resultă inflamațiunile care însoțesc boalele infecțivase generale.

Orice hiperemie mai pronunțată produce pe mucoase o hipersecrețiune și arată chiar prin aceasta un fenomen catarral. O împedecare a golirei venelor bronchiale dintre care o parte se scurg în venele pulmonare, care sunt prin urmare influențate de afecțiuni ale cordului [stâng], apoi hiperemiile colaterale la boalele pulmonului și n general o irigațiune sanguină mai abondentă la organele aparatului respirator, la turburări care îngrămădesc sângele din alte organe sau din părțile periferice ale corpului către interior [cum se observă la febre] constitue cauze provocătoare.

Este de asemenea neîndoios că inspirația

aerului rece și pe de altă parte a vaporilor fierbinți pot provoca inflamațiunea mucoasei bronchiale căci ambele influențe arătate paralizează fagocei toza, mișcarea ciliilor, elementele musculare ale mucoasei și favorizează prin aceasta predominarea bacteriilor care au fost inspirate

Exudatul catoral, consistând în secrețiuni ale glandelor mucoasei, o transudațiune din capilare epitelii desfăcute și leucocite emigrate, poate să fie așa de puțin pe mucoasă, în cât se observă numai un lucru cu mai mult lichid, o secrețiune subțire, transparentă, ușor de ridicat, cam spumoasă, care denotă alterațiunea mucoasei. Această stare se numește laringită, trachéobronchită seroasă; pe de altă parte poate să existe un exudat abundent, puțin lichid, cu pete turburi sau ca un mucus gros, grin turbure până la alb, puriform semănând cu sputa galbenă a omului. Această constitue laringita, trachéita, bronchita desquamativă catorală purulentă. Mucoasa pe lângă prezența exudatului adesea nu prezintă nimic altceva care să poată

Biblioteca USMF IAȘI

fi luat ca un fenomen inflamator, dacă este însă turbure și hiperemică atunci această denotă o stare care ne pune pe calea diagnosticului. Hiperemia inflamatoare de obicein e localizată la spațiile interlobare, producând aici niște dungi transversale cu vasele injectate roz; dacă procesul e mai intens și mai vechiu dă loc la o hiperemie mai intensă și mai difuză, care se întinde și pe cartilage, care apar roze, roșii albastre sau roșii brune.

Umflătura mucoasei care se mai recunoaște la bronchiile mai mari și prin aspectul mai sucolent și tuitirea ușoară a sbârciturilor longitudinale pe o mucoasă retractată, ajunge la o inflamație a bronchiilor mici [bronchiolita, bronchita capilară] fără să producă o strâmtare care împedecă respirația în căile terminale, a căilor respiratorii. Din această rezultă une ori o astupare totală pentru intrarea aerului în lobuli și lobi, de unde se explică alterațiunile cunoscute sub numele de atelectază, bronchectază și bronchostenoză.

laringo-traheita cronică, hiperplastică, cu mucoasă

viloasă se observă uneori mai ales la câinii bătrâni produse prin catare cronice și caracterizându-se prin îngroșări, inegalitatea și nodozitățile mucoasei, mai ales în larinx, unde se observă și vegetațiuni viloase de țesut mucos neted care astupă ventricolii laterali ai laringelui.

Laringita, tracheo-bronchita crupală, membranacee, difteroidă. Exudațiunile'n laringe și trachee cu ramificațiunile ei iau de predilecție aspectul unor coagulări membranoase. Iritațiunile intense

Biblioteca USV IAȘI

interesând direct mucvasa ca aerul cald și fumul, vaporii de clor, acidul sulfuros etc. medicamente greșit intrate sau administrate de empiria pe căile respiratorii [pe nas] dau loc la un crup intens al căilor respiratoare. Așa se îmbolnăvesc de ex. caii și bovidele la incendii de acest crup, și la cai situația ventrală a membranelor crupale, arată drumul pe care l'a urmat un lichid turnat pe nas. Se mai consideră 'ntre cauze și răceala și 'n fine exista forme de inflamațiuni crupale independente sau care însoțesc morva, peripneumonia

Biblioteca USV IAȘI

febra catarală puerperală. Exudatele se prezintă uneori ca un strat cremos, lipicios, alb opin, cu sbârcituri, semănând cu stratul de violină la laptele înăcrit; uneori e aderent, gălbui galbenbrun, formând membrane de 1-5 m. m. grosime sau formând plăci în formă de bande. Pseudomembranele mai moi, mai subțiri se pot desprinde ușor de mucoasă, cele elastice, mai consistente sunt mai aderente, uneori sunt desprinse și înrolate la margeni. Mucoasa de lângă și dedesubtul membranelor e roșie opie până la roșie stacojie și roșie brună, prevăzută cu numeroase hemoragii mici rău delimitate și injecțiuni vasculare și pare că e acoperită de rouă, mai multă, turbure, umflată în nivelul entelor laringelui, lângă epiglotă este lezată, aspra turbure, purulentă sau roșie brună infiltrată cu sânge. Membranele crupale amestecate cu flocoane albe cazeoase sau purulente groase se găsesc mai ales joc și lângă ventriculii laterali precum și la bifurcație și mai adânc în bronchii, unde formează dopuri formate din straturi, sau tuburi, umplând aproape complet lumenul, de grosimea unei pene

Biblioteca CSV IASI

până la un deget, elastice, uniform solide sau având centrul mai moale; ca un tercin, semicazevase.
Une ori sunt chihlimbării, semitransparente și sunt galbene chihlimbării, ca niște cordoane compacte, umplu bronchiile. Membranele pe trachee sunt mai turtite și aderă pe jumătatea ventrală a lumenului ca un semicerc.
Și la pisică și mai ales la paseri s'a observat crupul, unde toată tracheea este umplută cu un cilindru solid, gros.
Crupul devine mortal prin astuparea progresivă și oprirea intrărei aerului mai în toate bronchiile.
Mișcările toracelui continuându-se fac ca în pulmon să se aspire în loc de aer, sângele din restul corpului, așa că se produce o hiperemie intensă, multe echimoze asfixice, o adevărată hemoragie în pulmoni, cu anemia restului corpului și golirea cordului și ca urmare asfixia cu moartea ca terminare.
Ca complicațiuni se produce exudat fibrinos în parenchimul pulmonar, emfizem lobular și interstițial, distrucțiunea purulentă și gangrenoasă a

Biblioteca USV IAȘI

a unor porțiuni. Pulmonii sunt enorm măriți și grei prin îngrămădirea sângelui [un lob poate cântări până la 7 kgr.]

Necroza difteroidă, se observă la viței, fiind produsă de bacilul necrozei; se găsesc ici și colo în laringe; locuri turburi, murdare, grii gălbui, uscate, sdrențuite, bilaterale pe sau lângă coardele vocale, pătrunzând adânc în mucoasă sau chiar până la cartilaj. Este bine delimitată, nu se poate deslipi ci produce necroza în toată grosimea mucoasei.

Flegmonul laringelui, tracheei, perichondrita ulcerosă, supurativă, apostematoasă a laringelui, tracheei. In cazuri de alterațiuni profunde ale mucoasei poate fi atins și perichondrul care poate fi desprins de cartilaj prin supurație; acesta devine rugos, acoperit de un puroiu gri gălbuiu. Cauzele pot fi traumatice [corpuri străine] sau prin propagarea abceselor perifaringiene, retrofaringiene. Supurații mai abundente se localizează în țesutul conjunctiv submucos lasc de la fața dorsală a tracheei care unește: utre ele cele 2 extremități a arcurilor tracheale între mucoasă și ligamentul transversal.

Biblioteca USV IASI

Aci se pot produce abcese simple, congestive și infiltrațiuni purulente mai întinse prin bacteriile supurațiunei.

Mucoasa pare a proemina către lumenul tracheei, deslipită de peretele posterior, cu mai multe găuri, cu chargenile proeminente. Puroiul din abcesele sub-mucoase golindu-se, intră'n ele aer care împedecă adesiunea și vindecarea lor și rezultă din aceasta că tracheea pare ca divizată prin un perete longitudinal în 2 tuburi așezate unul după altul, care comunică prin mai multe orificii. Peretele de diviziune e format din jumătatea dorsală proeminentă a mucoasei, conductul tubular anterior este lumenul tracheei, cel posterior e mucoasa spintecată prin subminarea cu puroiu. Membranele se'ngroașă se acoper cu vegetațiuni granuloase, nodulare, devin inegale, acoperite cu cicatrice.

Morva laringelui și tracheei

Morva laringelui și tracheei se observă des la cal, pe de o parte ca proces secundar, când

Biblioteca USV IASI

există în acelaşi timp leziuni morvoase în pulmoni aşa că mucusul bronchial ducând cu el bacilii morvei care vin în contact cu căile aeriene mai superioare determină aceste leziuni morvoase. Alte ori însă găsim leziuni morvoase în trachee destul de întinse şi cu semne de vechime, pe când în pulmoni se observă o erupţiune de noduli mici cât o sămânţă de mein, iar mucoasa nasală etc. e cu totul liberă de morvă, aşa că nu putem considera în acest caz morva tracheală de cât ca o morvă primitivă produsă prin inhalaţie. Mai departe e posibil ca bacilii morvei ajunşi în sânge să fie transportaţi pe lângă pulmoni şi în mucoasa tracheală unde se opresc şi dau loc la leziuni morvoase. Prezenţa a numeroşi noduli morvoşi, fără deosebire de vechime, fără leziuni mai vechi în restul căilor respiratorii ne conduce de asemenea la această presupunere. Formele sub care se presintă morva în larinx şi trachee sunt parte acele de pe mucoasa nasală, parte cu aspecte deosebite

Biblioteca USV IAŞI

și particulare. Tipul special al morvei cronice la trachee este erupțiunea înmultiplă și diseminată de hiperplazii nodulare mărvoase și cicatricele stelate [morva nodulară fibroplastică sau occalescentă] Cea ce se vede aci sub formă de noduli nu se identifică cu cei din nas [care se necrozează], ci aici avem de a face cu o proliferațiune conjonctivă, care e'usoțită de o infiltrațiune leucocitară, dar e mai mult o vegetațiune solidă, fibroblastică cu numeroși mugeri vasculari.

Mucoasa presintă fără ca să putem găsi vi'o distrucțiune ulcervasă, numeroase ridicături, de la o sămânță de cânepă până la o boabă de cafea, netede, galbene palide, acoperite de mucoasa intactă. Ei sunt elastici, transparenți sau cu un mic punct opac în centru. Une ori se văd cu sutele diseminați și în șiruri, așa că diametrul lor cel mare corespunde cu axul longitudinal al tracheei. Une ori sunt foarte alungiți, moi, formând niște bârcituri cât o sfoară de grose.

Biblioteca USV IAȘI

Unii din noduli sunt confluenți și grupele acestea formează niște proeminențe radiate. Razele confluează către un punct așa că rezultă o stea rotundă sau că merg perpendicular către o linie și transversal cu trachea. Aceste cicatrice morvoase n'au ca antimergătoare vr'o ulcerațiune și nu se produc pentru a umplea o perdere de substanță ci evoluează de la început ca niște producțiuni morvoase proliferante intra și sub mucoase. De regulă aceste focare hiperplastice par permanente, cel mult dacă se turtesc puțin sau că se transformă'n cicatrice cu nivelul mai jos ca restul mucoasei, fără ca să se observe ulcerațiuni la ele. Unii autori [Csokor, Kabe] cred totuși că peste aceste producțiuni se pot forma ulcere morvoase ovale cu margenile ridicate. Pe fața anterioară a trachei, cu excepție de bifurcație, ulcerele sunt depărtate unele de altele și confluează rare ori, cu toate că se pot găsi în număr mare une ori. Intre ulcere se găsesc atunci în cantitate egală noduli mai mici și mai mari

Biblioteca UȘV IAȘI

paliji sau mai roşi, intacţi sau cu începuturi de ulceraţiune la vârfuri.

Ulcere morvoase pe trachee [morva ulcerosă] se găseşte însă şi fără ca să fie şi noduli sau cicatrice, ca leziuni primitive acute. Eroziuni superficiale sau ulcere profunde care descoper mucoasa se pot găsi izolate sau multiple, de mărimea peselor de 10-20 bani, sunt rotunde sau oblungi, confluează şi au o margine foarte ridicată, gri turbure, slăninoasă, cu o zonă foarte hiperemică şi injecţiuni vasculare. Asemenea ulcere se găsesc adesea în laringe şi anume la marginea epiglotei sau în mijlocul ei sau la baza cartilaginului tiroid.

Ca consecinţă a acestor lesiuni morvoase cu inflamaţiunile consecutive, inflamatoare, destructive, proliferante, se produce pe mucoasă o amestecătură de leziuni de proliferaţie cronică fibroblastică de demarcaţiune, de catar purulent, cicatrice şi ulcere care s'a numit

Biblioteca USV IAŞI

tracheită morvoasă difuză, morvă difuză flegmonoasă, granuloasă, cicatricială, infiltrație cicatricială morvoasă. Une ori morva e așa de întinsă, în cât porțiuni de 3 degete lățime și un deget lungime formează ca o singură cicatrice continuă sau difuză. Aceasta se observă mai ales în jumătatea inferioară a tracheei, la bifurcație și de a lungul părete lui dorsal, acolo unde se unește cartilajul tracheal și unde este situată banda transversală. Bine distinctă de părțile sănătoase, mai subțiri mai netede, galbene transparente, se observă una sau mai multe rîdicături, de fie care parte de a lungul feței interne, proeminând în relief cu unul sau doi m. m. și mărginite cu cicatricile hiperplastice menționate la morva nodulară. Rîdicătura este une ori pătată cu roș stacojiu, une ori turbure, grie, gălbue, ca infiltrată și une ori aspră granuloasă. Pe mucoasa ast-fel alterată se găsește mucus, puroiu sau mucus purulent, une ori în cantitate mare, a cărui

Biblioteca USV IASI

prezență și inflamația produsă profund, care se'ntinde până'n bronchii, dă loc la bronchectazii și diformațiuni ale tracheei sub formă de buzunare în părțile atinse. Cronicitatea acestui proces dă loc la proliferațiuni așa de pronunțate, în cât ~~tes~~ ridicăturele menționate formează un țesut slăninos, alb de 1c. m. grosime, cu raze proeminente și înfundături între ele ca niște buzunare, producând diformațiunea lumenului. Apoi se mai văd ridicături granuloase, verucoase, de culoarea smeurei sau mai roș închis, de pe care lipsește mucoasa și care pare a proveni din ulcere. Dacă morva se stabilește'n larinx, se poate produce un edem al glotei, mai ales dacă s'a format ulcere.

Tuberculoza laringelui, tracheei și bronchiilor.

Tuberculoza laringelui, tracheei și bronchiilor se observă adesea la bovidee. Pentru a conchide că avem a face cu o tuberculoză primară, trebue să găsim pulmonii liberi; de regulă tuberculoza

Biblioteca USV IAȘI

e secundară, prin infectiunea prin contact, din cauza trecerii esspectoratiunei virulente din pulmonul tuberculos. Ea poate să se producă și hematogen și dacă virusul pătrunde odată în mucoasă, el pătrunde mai departe pe calea limfogenă.

La începutul infectiunei găsim mundi tuberculi izolați, diseminați, de la un bob de mei la o sămânță de cânepă, de 1/2-3 m. m. periferie, formați chiar în mucoasă și lăsând să se străvadă prin ei o pată turbure albă galbenă. Mucoasa proeminată e însă netedă, cam turbure, cu o galbenă care reprezintă centrul caseificat al tuberculului intramucos e asemenea netedă. Aceasta se numește tuberculoza miliară a laringelui.

Astfel de noduli se văd adesea la bifurcatiunea traheei și în jurul fiecarui tuberculoase mai mari, care se văd sub formă de ulcere sau de tumori. Aceasta se numește tuberculoza ulcerosă sau fungoasă. În special în laringe tuberculoza ajunge la o așa întindere

Biblioteca USV IASI

prin aglomerarea tuberculilor, în cât se produc tumori cât un ou de găină, semănând cu un actinomicom. Fiind așezată mai mult în mijloc, sub baza epiglotei, protuberanța are întinderea unei pese de un leu sau de 5 lei și de obicein e de grosimea degetului, fiind acoperită de mucoasă, este neregulat nodoroasă, sau lobulată, subminată prin ulcerațiuni și e acoperită de un strat mucos și cazeo-floconos. Masa neoformată e alcătuită din numeroși noduli [mai multe sute], cât un grănuțe de nisip sau mac, sau focare mai mari până la o mazere sau bob, de o culoare galbenă, înveliți în o substanță fondamentală grie, consistentă; une ori această predomină și nodulii nu se pot recunoaște, prezentându-se sub forma unor pete turburi gălbui. Părțile superficiale se pot vedea decolorate, verzui, grii. O parte din noduli conține o masă mucoasă consistentă, aderentă și corespunde unor glandule, mucoase, inflamate, proliferate, iar

Biblioteca USV IAȘI

iar o altă parte sunt solizi, caracterizaţi prin pete centrale gălbui, şi reprezintă adevăraţii tuberculi, ale căror aglomeraţiuni cu situaţia lor submucoasă dau loc la întreaga masă ~~de~~ în formă de tumori. La periferia lor se găsesc izolaţi şi tuberculi miliari descrişi izolaţi sau în grupe mici. Une ori mucoasa e cu margenile înăncate, neoplazia nu mai e acoperită de mucoasă ci prezintă o ulceraţiune neregulată cu suprafaţa nuşuvasă, sdrenţuită şi cu o culoare murdară. Pe fundul ulcerului se văd însă nodulii constituanţi.

Când procesul e aşa de întins, atunci tuberculii proliferează şi pătrund în laringe sau proliferează numai la faţa externă a lui, formând aci focare cazeoase, sau focare intermuscular, rotunde, turtite sau nodoroase, mai mult cu caracterul fibros. Această leziune se mai numeşte perichondrită tuberculoasă. Muşchii care se inseră pe cartilagele laringelui pot să prezinte numeroase

Biblioteca UŞV IAŞI

de la o mazere până la o alună; mușchii cricoaritenoidieni și tiro-aritenoidieni cu țesutul lor conjunctiv prezintă mase cazeoase până la mărimea de porumbel de mari și prin aceasta mucoasa este împinsă înăuntru în lumenul laringelui de ambele părți, astupându-l.

Ganglionii limfatici peritoracici prezintă de asemenea focare cazeoase.

La câine tuberculoza laringelui se caracterizează prin neoformațiuni bilobate sau în formă de polipi roșii cenușii, pe lângă ulcere rotunde în ramificațiunile tracheale

Ulcerele tuberculoase care se observă la bovidee în bronchii sunt solitare sau multiple, adesea mucoase și pot confluia în așa fel că o trachee toată mucoasa e transformată într'o placă ulcerosă.

Ulcerele izolate sunt rotunde sau alungite, cu un diametru de 1-6 m. m. având totdeauna marginile ridicate în jurul fundului scobit și

Biblioteca USV Iași

și neregulat, granulos din cauză că conține granulațiuni tuberculoase submiliare; el este turbure, galben rosietec, nu ori pătat cu roș închis, lasă să se stravadă pete de cazeificare și are adesea dopuri uscate galbene. Prin contopirea mai multor ulcere și a erupțiunei tuberculilor miliari vecini, se produce o îngroșare până la 2 degete de lată a mucoasei, cu peste de 1 c. m. grosime, granuloasă, acoperită cu noduli, cu flocoane uscate, cazeoase, însoțită de noduli vecini și ulcere lenticulare. O a 2ª categorie de ulcere mici provine din supurația glandelor mucoase și acopere adesea la ftizia tuberculoasă în număr mare mucoasa tracheei și bronchiilor sub formă de scobituri mici, de la un grăunte de mein la o sămânță de cânepă, cu un cerc roș brun închis, cu fundul grin, mărginită de sbârcituri netede ale mucoasei, care trec nu ori peste ele ca niște punți. Prin presiune laterală ese din aceste scobituri un dop purulent.

Biblioteca USV IASI

Mucusul care se găsește în aceste cazuri de tuberculoză în ramificațiunile traheei, este aderent, gălbui, tulbure, se trage'n bande sau globuri, semănând foarte mult cu sputele oamenilor ftizici.

Actinomicoza.

Actinomicoza nu e rară în laringele boviderelor; ea dă loc la formarea unor neoplazii cu baza largă, turtite sau rotunjite, de mărimea unor alune până la un ou de gaină [actinomicoza fungoasă] Suprafața lor este netedă, având uneori mulți pori, având caracterele unui burete chiar pe din afară; pe de altă parte are ridicături mici de la o gămălie de ace până la un bob de mei; uneori se văd modulii secundari în jurul neoplaziei mari, sau 2 una lângă alta sau față'n față și turtite. Foarte neoplaziile prezintă la secțiuni aspectul spongios, lăsând să iasă picături purulente; alte ori însă sunt tari fibroase, așa că numai prin

examenul microscopic se poate stabili natura lor.

Actinomicoamele se găsesc așezate mai ales la baza epiglotei, între coardele vocale, pe ele sau sub ele, acoperindu-le une ori pe amândouă. Strâmtarea pe care o produc e foarte pronunțată; prin distrugerea suprafeței, care poate deveni zdrențuită, gangrenoasă, se pot favoriza pneumoniile prin aspirație. Une ori s'a observat îngroșarea mucoasei epiglotei cu numeroși noduli cât gămălia de ac, cu gramezi de actinomices în centru.

Tumori

Chiști mucoși glandulari, formați pe socoteala glandelor mucoase, se găsesc une ori la cal și bovidee, pe fața linguală și baza epiglotei, apoi sub cartilajul cricoid. Ele au mărimea unor nuci până la un ou, moi, elastici, fluctuanți, isolați sau câte 2 sau 3, une ori cu loje, având ca conținut un licid

Biblioteca USV IASI

mucos [ca saliva sau gumă arabică], care une ori are o culoare brună. Sunt acoperite de mucoasă și au un părete format de o membrană conjunctivă netedă.

Hiperplazia polipoasă a mucoasei, plici sau îndoituri hiperplastice ale mucoasei, se observă ca rămășițe a catarelor cronice, în număr mare, reunindu-se ca niște valuri sau izolate mici, puriforme, lobulate, având niște pediculi. Ei sunt situați parte la suprafața epiglotei și pe fața liberă a cartilajului tiroid, unde există un mic corp papilar cu epitelin pavimentos, parte în interior la baza epiglotei și a coardelor vocale.

Fibromul se observă une ori la bovidee, nodoros, delimitat, deosebindu-se de actinomicom prin lipsa focarelor purulente și având suprafața netedă și o structură conjunctivă solidă.

La cal s'a semnalat lipoame până la un cartof de mari, aderenți, pe fața anterioară a

Biblioteca USV IAȘI

epiglotei.

Limfosarcomul s'a semnalat la câine, cât un pumn la bifurcatia traheei, formând o tumoare mare, rotunda, nodulara si acoperita de mucoasa, aderenta la trahee, ocupând 4 inele, cu mai multi noduli la fata interna a unei bronhii principale, diminuându-i lumenul prin compresiune, până la o mica spintecătură.

La cai s'au observat limfosarcoame miliare diseminate, asezate pe mucoasa traheala si produse ale sigmoi pe cale embolica, căci s'au mai găsit tumori în pulmoni, ficat si diferiti ganglioni limfatici. Toata mucoasa traheala era semanata cu nenumărati noduli, de la o semanta de mei până la un bob de linte, care sunt tari albi gri, asezati pe mucoasă sau submucoasă. Fie-care nodul e neted, cu o periferie hiperemica si cu pete hemoragice.

Osificatia laringelui si traheei, cu localizare

Biblioteca USAMV IASI

la cartilajele laringelui și prelungirele cartilaginoase ale epiglotei și porțiuni mari din trachee se observă la animalele bătrâne d. esc. la cai. La câine se observă osificațiuni sub formă de focare, la toate cartilagele laringelui și se văd bine n special pe preparațiile uscate, unde apar evident prin culoarea lor albă în restul transparent al cartilajului. De mai distinge și când facem secțiune, de oare ce parțile osificate opun o rezistență cutitului.

La inelele tracheale se produc une ori din cauza osificațiunilor niște crescături sau proeminente de dimensiuni variabile.

Anatomia patologică a pulmonilor.

Anomalii

Începuturile lobilor pulmonului se fac prin divizione și prin unguri din tubii pulmonari

primitivi. Ca modificare de mică importanță a numărului și mărimea lobilor pulmonari ereditari, se poate observa sau o producere de mai mulți lobi, numiți lobi accesorii sau succenturiați [d. ex. la bovidee lobul mijlociu drept divizat în două] sau o mărire a unui lob, numit lob amplificat, cum s'a observat d. ex. la porc.

Modificări de situațiune

Dacă se'ntâmplă ca la pereții toracici să se producă prin răniri vr'o soluțiune de continuitate, atunci o parte mică a unui lob pulmonar poate să pătrundă în acest orificiu, constituind ceea ce se chiamă prolapsul pulmonului. In acest caz se vede în rana deschisă o masă moale, pufoasă și crepitantă, roșie vie sau negricioasă. Dacă pielea rămâne intactă [în urma contuziunilor, traumatismelor prin corpuri boute] vedem sub pelea cu

sugilaţiuni sanguine, între coastele fracturate că pulmonul este eşit şi comprimat, constituind hernia traumatică a pulmonului

Turburările circulaţiunei.

Anemia. Pulmonii normali ai animalelor tăiate adică moarte prin hemoragie, au o culoare roză gălbue palidă, atât la suprafaţă cât şi pe secţiune, dacă stau mai mult timp la aer se uroşesc mai mult prin absorbţiunea oxigenului. Culoarea menţionată ne serveşte prin ţinuinţă ca bază pentru aprecierea alteraţiunilor morbide, care se disting mai ales prin modificări de coloraţiune. La animalul mort o nuanţă roză gălbue deschisă e un semn de oligemie generală şi'ntr'un grad mai mare a acesteia pulmonii pot fi cu totul albi roşietici sau albi gălbui. Acelaşi lucru se vede la emfizem prin compresiunea peretilor alveolari, care comprimă şi diminuă lumenul capilarelor,

Biblioteca USV IAŞI

osa că prin ele trece mai puțin sânge.

Hiperemia pulmonilor, se observă aproape la fiecare animal mort, iară luăm ca termen de comparație pulmonii animalelor tăiate, iar pe de altă parte cele mai multe boale se termină prin asfixie, prin care se produce o hiperemie de intensitate variată a pulmonilor.

De obicei există o hiperemie hipostatică sau o hipostază sanguinică a pulmonilor, care se recunoaște prin aceea că îngrămădirea peste măsură a sângelui este mai mult unilaterală și anume în lobii pulmonari ai jumătății respective, corespunzătoare părții inferioare a cadavrului sau pe care a avut-o animalul mai mult timp în agonie; pentru determinarea acestei hiperemii hipostatice căutăm dacă și rinichiul de aceeași parte prezintă hiperemia hipostatică; în ori ce caz găsim că trachea și cavitățile nasale prezintă o hiperemie unilaterală.

Cele arătate se referă numai la cadavrele care au stat pe o jumătate laterală a corpului; dacă se găsesc pe spinare, atunci hiperemia hipostatică se găsește la ambii pulmoni la marginile superioare. Prin urmare hiperemia hipostatică este mai mult un fenomen cadaveric; acelo mode se produce premortal, în timpul agoniei sau din cauza slăbiciunei inimei chiar înainte de moarte, hiperemia se asociază cu o transudație serasă în alveole și țesutul interstițial sau chiar exudate fibrinoase [edem pulmonar hipostatic, pneumonie hipostatică].

Hipostaza poate să fie lobară și atunci tot lobul este roș închis, roș negru, albastru negru, negru verzui, când a început putrefacția; impregnația de secțiune roșie neagră, ca pulpa splenică și chiar având consistența splinei [splenizație]; acest aspect este tipic, mai ales când lobii pulmonului opus sunt de o culoare deschisă. Pulmonul mai

crepitează la secțiune, conține însă ceva mai puțin aer, e umplut cu sânge mai închis în culoare, lacat, iar bronchiile ce se deschid presintă o mucoasă netedă, roșie închisă, spălacită. Pleura e netedă și transparentă prezintă echimoze asfixice și presintă adesea transudațiuni hemoragice prin stază în cavitatea toracică. Hipostaza nu e precis distinctă, ci se perde pe nesimțite către părțile superioare ale pulmonului. Starea gelatinoasă a tesutului conjunctiv interlobular denotă o hiperemie pronunțată premortală

Hiperemia pasivă sau prin stază se manifestă în toate cazurile când scurgerea sangelui venos este împedecată. Ori ce slăbire a cordului face ca sangele să se golească incomplect din cord, din care cauză urmează staza sanguină în venele pulmonare și o circulație mai slabă în artera pulmonară dând loc la o stază în capilarele pulmonului, la care se mai adaugă lăsarea sângelui în părțile

mai declive. Insuficiențele valvulare la orificiul auriculo-ventricular stâng, dau loc la cele mai multe grade de hiperemie pasivă. Fată cu această geneză hiperemia pasivă se utinde la tot pulmonul, întărită încă într'o parte prin hipostază. Dacă este cronică se desvoltă induratia brună a pulmonului (pulmon cardiac). Intreg pulmonul este atunci splenizat, nu se retractează sau foarte puțin, are o culoare galbenă brună, cărămizie închisă sau brună roșietică și presintă microscopicește o dilatare pronunțată a capilarelor, pigmentația septelor și interstițiilor precum și un catar bronchial.

Hiperemia congestivă, congestia pulmonară se observă unc ori în urmă unei măsuri a acțiunei cordului sforțari peste măsură la muncă, mărirea trebuinței respirațiunei, care produc o îngrămădire a sangelui în pulmon, care se consideră ca hiperemie

funcțională și care poate însă ușor să se accentueze până la o fluxiune periculoasă.
La om și la animale s'a observat că se produce din cauza sforțărilor corporale exagerate starea numită apoplexie pulmonară care anatomicește se caracterizează numai prin hiperemie congestivă. Același efect îl are o rărire a aerului în alveole, produs prin strâmtarea căilor aeriene superioare [edemul glotei] prin aceea că aceia întocmai ca și la aplicarea unei ventuze, capilarele se dilată și sângele e aspirat în pulmoni. De asemenea pot produce o hiperemie iritatium directe, care produc dilatarea vaselor capilare [răceala, aerul herbinte, substanțe toxice, bacteriene]. Rețeaua capilară respiratoare a pulmonilor, stă aproape goală într'un spațiu plin cu aer care la fie-care inspirație devine chiar mai rarefiat; această stare de golicinne și lipsa unor pereți mai tari, mai rezistenți, face ca capilarele la fie-care mărire a

presiunei sanguine și când circulația este accelerată, să'ncerce o dilatare însemnată. Dacă teritorul vascular cu foarte multe ramificațiuni a arterei pulmonare a devenit impermeabil pe o întindere mai mare, un lob principal sau mai mult, atunci sângele pe care'l pompează artera pulmonară, trebue să'și caute o scurgere prin ramurile rămase încă libere, el este împins în lobii rămași permeabili și unde se produce ast-fel o hiperemie congestivă. In modul acesta se desvoltă în cazuri de compresiune sau hepatizație a unei jumătăți din pulmoni o așa numită hiperemie colaterală a celorlalte părți.

In primele 2 cazuri tot pulmonul este hepatizat; în cazurile din urmă, une ori tot pulmonul, alte ori numai o parte. Pulmonul congestionat e voluminos, ca în stare de inspirație, chiar umflat ca un balon, roș brun închis până la roș

Biblioteca UJ IAȘI

negru, devenind roș stacojiu la aer. De cele mai multe ori se găsesc și hemoragii asfixice pe pleură și epicard, și o injecțiune a vaselor creerului. Suprafețele de secțiune ale parenchimului pulmonar sunt de asemenea pline de sânge, roșii negre închise și dau prin presiune sau raclare un suc spumos, foarte sanguinolent. Această leziune se asociază de cele mai multe ori cu edemul pulmonar. Hemoragii, se observă sub formă de pete roșii negre, punctiforme sau până la un ban [o centimă de mari], bine delimitate, împrăștiate sub pleură la suprafața pulmonului, apoi foarte numeroase pe pleura costală, mai ales la unghiul coastelor; în caz când terminațiunea letală este precedată de fenomene asfixice foarte pronunțate hemoragiile se numesc asfixice sau prin sufocație sau prin asfixie. Aceste hemoragii se produc după Cohnheim prin aspirația produsă de peretele

Biblioteca UȘV IAȘI

une ori un lob intreg, produse prin aceea ca sângele eșit din capilare, umple vesiculele pulmonare ca o masă coagulată uniformă, constitue infarctele hemoragice.

In urma unei asemenea umpleri, pulmonul devine roș negru, fără aer, dens, greu, se acufundă'n apă; suprafața de secțiune dă puțin sânge, pentru că e coag'ulat și aderent de spațiile alveolare.

Focarul e proeminent, rotund, cu unghiuri, de formă piramidală sau a unei pene despintecate, nodoros la pipăit.

Biblioteca UAIC IASI

toracic, atunci când intrarea aerului este împedecată în pulmoni, adică la astupările arborelui bronchic, la edemul glotei, la strangulația tracheei; torasul enorm distins și'n inspirație forțată printr'o supraactivitate, lucrează aci ca o ventuză, aspirând sângele din capilare și vene.

Focare hemoragice delimitate'n parenchim, de la o mazere până la un pumn, ocupând

Deși parenchimul nu e rupt se poate întâmpla ca țesutul interstițial să fie gelatinos, roș negru închis prin hemoragii capilare, în urma coagulărei fibrinei în ochiurile țesutului conjunctiv.

Cauza unor asemenea imfarcte și infiltrațiune hemoragică este foarte variabilă. Cauza principală mai ales a imfarctelor piramidale multiple este embolia după Cohnheim; stazele și diapedeza din capilare care produc embolia, se pot desvolta și fără embolie, prin lesiuni specifice bacteriene sau toxice ale păreților vaselor d. ex. la anasarca calului, la antrax, influență etc. Și prin o contuziune a peptului se poate produce fără a se răni pulmonul, o infiltrațiune pe o întindere mai mare precum și o aspirațiune sau lăsare'n jos a unor mase mai mari de sânge din căile superioare respiratoare în bronchiile fine și vesiculele pulmonare pot produce infiltrațiuni lobare

Biblioteca UȘV IAȘI

asemănătóre.

Chiaguri de sânge nepatologice în pulmon sau bronchii, se observă adesea la animalele care se ucid prin tăerea gâtului [mai ales la porci]; în acest caz sângele este aspirat prin rana făcută u trachee împreună cu aceea a vaselor gâtului. Vedem atunci chiaguri roșii vii sau negre pe mucoasa intactă, de care sunt lipite, une ori foarte tare și poate să umple lobulii așa fel, că apar la exterior ca niște pete roșii închise, dând pulmonului în aceste părți un aspect marmorat. De obiceiu toate ramificațiile și lobulii sunt ocupați de sângele de curând coagulat; țesutul este însă normal.

Răvărsări mari de sânge sau sufuziuni hemoragice cu ruperea țesutului pulmonar se pot produce prin traumatisme sau prin ruptura anevrismelor. Une ori aceste sufuziuni sunt așa de abondente că produc

Biblioteca USV IAȘI

moartea, sângele fiind în mare cantitate din trachee, nas, gură sau că se revarsă în cavitatea toracică. Hemoragia e mai puțin delimitată ca la infarct; găsim o masă de sânge înecinată de țesut pulmonar rupt, zdrențuit, infiltrat de sânge; din focarul de zdrobire se pot dizolva mase fibrinoase coagulate, care formează o grămadă consistentă, roșie închisă, iar bronhiile sunt pline cu sânge lichid, spumos sau coagulat. În cazuri de răniri produse prin coaste fracturate înăuntru, țesutul pulmonar la suprafață este transformat într'un teren sanguinolent, roș negru, apoi se mai găsește sânge în cavitatea toracică și răvărsarea principală se observă la pleura costală. La rănile prin armele de foc se observă pe ori la pulmon și peretele toracic mai o mică soluțiune de continuitate. Infiltrație roșie neagră sau neagră al-

Biblioteca USV 1851

băstrue, care poate permite o eșire aerului din pulmoni în cavitatea toracică [sau intrarea aerului din peretele toracic din cauza rănei produsă] din care cauză pulmonul se turtește și se produce moartea prin sufocație. Vindecările sunt rari. Rănirile mici prin extremitățile fracturate se vindecă prin cicatrizare, urmând o aderență de partea vindecată a fracturei. Tot asemenea se vindecă [fără aderență] locurile prin care se fac ~~locu~~ punctiunile exploratrice [aseptice la paracentezà torasului].

Și infarctele hemoragice se pot vindeca producându-se și la hematom o incapsulare, hemoragia se micșorează prin metamorfoza pigmentară a conținutului, rezidiile se calcifică sau lasă ca urma o cicatrice pigmentată.

Sângele proaspăt, steril, inoculat în bronchii și alveole, nu produce o pneumonie crupală și nici o modificare a

a mucoasei bronchiale ci numai o pneumonie catarală. Sângele se resvarbe foarte inte, putând să dispară 'n 12-24 ore după injecția în trachee; cât-va timp se mai găsesc leucocite încărcate cu globule roșii sau cu pigment, având și aci rolul de fagocite. Embolia și tromboza ramurilor arterei pulmonare, produce de obicein infarcte hemoragice. Pentru a se determina acea geneză trebue să căutăm dacă există trombusuri în cord sau în venele circulatiunei mari, de care să depindă embolia pulmonară [trombusul venei jugulare cu flebită, fistula venoasă, etc]; desvoltarea trombusurilor autochtone în pulmon se observă la pneumonia crupală. Natura embolică a infarctului hemoragic, se cunoaște nu'ori după aceea, că 'n mijlocul focarului roș negru se produce o coagulare roșie sau galbenă, adică un stra chiag stratificat, rotund

Biblioteca USVIASI

la secțiune transversală, iar la cea longitudinală 'n formă de bandă. Nu rar putem găsi în vecinătate și vasul astupat.
După cum au arătat Panum și Virchow, se poate produce o astupare embolică a arterelor pulmonare, fără ca să rezulte un infarct hemoragic sau altă vătămare a pulmonului. Aceasta se observă une ori la caii bătrâni, la care putem vedea într'un pulmon în aparență sănătos sau puțin emfizematos, că arterele sunt astupate cu trombusuri de diferite mărimi și diferite etăți [până la 28 c.m. lungime și 2.5 c.m. grosime, libere sau aderente cu intima, apoi trombuse organisate. Ele proveneau din venele preputului, ale mamelei, extremităților
Existența unor așa de mari embolii fără infarcte hemoragice sau alte urmări se explică prin aceea că staza venoasă

Biblioteca USV IASI

poate si numai trecătoare, pentru că pulmonul are o rețea anastomotică bogată, și apoi pentru că pe lângă emboliile care se măresc încet sângele poate să mai treacă și când se retractă trombusul organizat lumenul devine iar liber în parte. Cu toate acestea'n timpul vieței trebue să fi existat dificultăți în respirațiune [tignafes] Dacă emboliile conțin microorganisme patogene sau specifice, atunci se produc focare purulente gangrenoase sau tuberculoase, morvoase, botriomicotice etc. Astuparea totală a trunchiului arterei pulmonare printr'un trombus, produce moartea'n câte-va minute. De oare-ce pulmonul nu mai primește sânge, încetează nu numai funcțiunea lui respiratoare, dară și cordul stâng nu mai este alimentat de venele pulmonarei și de aci și întrerupera ducerei sângelui la creer și măduvă.

Biblioteca USV IAȘI

în pulmoni, ci formează foeare mici, ocupând un câmp microscopic. Acestea se pot vedea chiar la preparațiuni făcute extemporan prin disociația cu acele sau bucățile tăiate din pulmoni cu foarfecele, întinse pe lamă. Capilarele sunt pline cu picături mari de grăsime, care se recunosc prin refringența lor însemnată. În vecinătate se produce un edem și o hiperemie.

Biblioteca USV IASI

Embolia grăsoasă în plămâni. Dacă în cursul fracturei oaselor are loc o sdrobire a măduvei grase, sau la rupere sau sdrobiri ale țesutului grăsos subcutan, apoi în stări flegmonoase sau piemice acute, devine liberă grăsimea, ca poate fi luată de vene, dusă în curentul sângelui și apoi dusă în cantitate așa de mare în plămâni că capilarele plămânului se astupă în mare parte (chiar la 2 ore după fractură). Grăsimea nu este egal repartizată

ISTORIA MEDICINEI ROMÂNEȘTI

Moartea se produce numai în cazuri de embolie întinsă, care micșorează mult suprafața respiratoare și dacă împreună cu grăsimea sunt aduși și microbi piogeni, care lucrează ca embolii maligne. Embolii grăsoase în pulmoni se pot provoca experimental aplicând lovituri puternice pe oasele lungi ca tibia etc. chiar fără fracturi.

Atelectaza pulmonară
[apneumatoza]

Pulmonii sau lobii pulmonari care nu sunt distinși prin aer, ci rămân ore-cum fără aer, în starea fetală se numesc atelectatici. Bine'nțeles că nici alt-ceva nu trebue să se găsească în pulmoni în locul aerului.

La fetus, la care organele respiratorii n'au nevoe să funcționeze fiind că schimbul gazos e'ndeplinit de rețeaua capilară a placentei, pulmonii sunt

Biblioteca USV IASI

respiratoare.

Dacă, din cauza detașării premature a placentei sau prin compresiunea cordonului ombilical, mișcările respiratorii încep atunci când fătul e încă în corpul mamei, în învelitorile fetale sau dacă nu e încă liber, în afară de vagin, atunci trebue să se asfixieze sau că pulmonul aspiră lichid amniotic care se găsește la intrarea cavităților nasale.

Dacă animalele nu născute respiră slab

Biblioteca USAMV

lipsiți de aer, așă că pereții vezicelor pulmonare nu lasă un spațiu gol mare, ci sunt încă căptușiți cu un epiteliu cilindric sau cubic și se ating. Cu prima inspirațiune a nou-născutul aerul pătrunde în arborele bronchic și dilată întâi alveolele și în același timp epiteliul e comprimat și tractat. După desfacerea placentei, sângele devenind venos, face ca să se excite centrul respirator și imediat primele mișcări

și dacă continuă a avea o asemenea respirație superficială din cauza mișcărilor insuficiente [prin tinerea animalelor în grajd], și activitatea insuficientă a mușchilor inspiratori sau dacă bronchiolele's astupate prin dopuri epiteliale meconiu aspirat și mucus, atunci lobii și vesicolele pulmonare nu ajung la mărimea lor normală; o parte a pulmonului rămâne atunci în stare fetală numindu-se atelectază congenitală. Ea se observă des la viței și purcei și poate rămânea permanentă, căci se observă și la bovidee adulte. De obiceiu se găsesc în acest caz numai lobi izolați sau grupe de lobuli, care prezintă această atelectază, nu ori un lob întreg și funcțiunea pulmonului nu e mult influențată, de oare ce celelalte părți ventilate ale pulmonului au o suprafață de respirație destul de mare pentru hematoză, însă la animalele noi născute cu o atelectază întinsă a mai

Biblioteca USV IAȘI

a mai multor lobi se întâmplă adeseori să moară de asfixie.

La purcei s'a găsit o degenerare grasă a mușchilor corpului, ca cauză a persistenței atelectaziei fetale, din cauză că mușchii bolnavi erau incapabili de a face față pentru mișcările respiratoare.

Schütz crede că la viței se provoacă prin aspirația lichidului amniotic o bronchită congenitală, cu o umplere a numeroși și acumularea secretiunilor catarale, străbătează și astupă aceste căi producând o atelectază a acestor părți a plămânului.

Astuparea căilor respiratorii se poate vedea în viața postembrionară, la animale tinere, din care resultă ceea ce se chiamă o atelectază dobândită sau consecutivă sau obturativă. Aici devin atelectatice părți ale plămânului care au conținut deja aer. În urma astupării

prin producte muco-purulente, produse prin un catar al bronchiilor, nu poate să mai intre aer în lobulii respectivi, iar cel ce există'n ei nu mai poate eși, ci se absoarbe, dispărând mai întâiu oxigenul, care e luat de sânge, apoi CO_2 și în fine Az

Țesutul pulmonar rămas fiind elastic se retractează și devine mai puțin voluminos ca și pulmonul fetal. Pulmonul capătă această stare de atelectază dacă este comprimat, d. ex. prin acumulări de lichid în cavitatea toracică sau prin neoformațiune voluminoase pe alocurea. Această formă se numește atelectază prin compresiune sau compresivă.

Atelectaza dă loc la o micșorare à pulmonului sau lobulilor. La atelectaza prin compresiunea unor lobi întregi, prin mase mari de escudat pleuritic și împingerea pulmonului către

Biblioteca USV IASI

coastele dorsale, se observă că jumătățile respective sunt foarte retractate, reduse la 2/3 sau 1/2 din volumul lor în expirațiune, pleura e sbârcită, țesutul dă la pipăit senzația unei cărni [carnificația pulmonului], la secțiune nu mai crepitează sau numai puțin la secțiune și are o culoare roșie albastră, roșie grie, sau albă albăstruie, cu puțin sânge și licid. La atelectaza congenitală și de obturațiune, aspectul și conzistența sunt asemănătoare, lobului atelectatici apar roșii albastre închiși, roși bruni sau roșietici deschiși ca o carne spălată și sunt așezate totdeauna sub nivelul celor din vecinătate care conțin aer sau care ar fi emfizematoase. Dacă zona atelectatică este situată la marginea inferioară, subțire a pulmonului, poate să aibă grosimea unei foi de hârtie. Pleura nu prezintă alterațiuni, ea este

Biblioteca USV IASI

netedă și transparentă. Cuvarea închisă a părților atelectatice provine de aceea că conține aceeași cantitate de sânge pe o întindere mai mare ca și părțile cu aer pe o întindere mai mare, capilarele în părțile atelectatice fiind mai dilatate din cauză că lipsește tensiunea intraalveolară și sângele are mai mult proprietăți de sânge venos, de vare ce nu vine în contact cu oxigenul. Partea atelectatică are chiar și la secțiune un aspect hiperemic, este însă chiar puțin suculentă sau chiar uscată, căci alveolele nu conțin nimic. La atelectazia prin compresiune țesutul poate să devie chiar anemic din cauza presiunei. Suprafața de secțiune e totdeauna netedă. O porțiune scăzută din pulmonul atelectatic pusă în apă cade la fund sau cel puțin se cufundă sub nivelul suprafeței. Uneori atelectazia e numai superficiei.

Biblioteca USV Iași

-ală, în zona pleurală a lobulilor; atunci aceștia pe din afară sunt roși albaștri și mieșorați, însă la secțiune se observă numai o dungă îngustă hiperemică și atelectatică, fără aer, scofalcită, pe când mijlocul lobului este roză și conține aer.

Atelectaza prin obturațiune se găsește mai ales la lobii anteriori și mijlocii, pentru că aici se îngrămădesc și rămân mai mult timp secrețiunile mucoase și purulente, urmând legile gravității, se adună în părțile inferioare, iar expectorația este mai slabă în lobii anteriori de vare ce torascul are mișcările cele mai reduse în regiunea unde evastele sunt mai scurte.

Lobulii simplu atelectaziați pot fi insuflați prin bronchii; dacă cauza atelectaziei încetează de a mai lucra, atunci părțile goale pot funcționa iar

Biblioteca UȘV IAȘI

pentru respiraţie extinzându-se. Pe de altă parte, după existenţa îndelungată a atelectazei, dă loc la alte alterăţiuni. Se poate ca procesul inflamator al bronchiilor, care a produs obstrucţiunea şi atelectaza, să se propage până în alveole, care să se umple şi ele cu mucus şi leucocite, epiteliul lor degenerează grăsos, şi atunci găsim în lobulii carnificaţi mişte pete centrale albe gălbui sau albe grii, ramificate, ca strugurii, sau puncte modulare sau bande de mase catarale de umplutură; în acest caz există o asociare de atelectază cu broncho-pneumonia catarală.

Dacă massele de exudat se adună tot mai mult în cavităţile părţilor atelectatice, atunci se produc dincolo de bronchiile astupate şi din lobulii atelectatici mişte focare veziculoase, care pe din afară sunt roşii albăstrui, care au însă în interior o masă albă sticloasă sau purulentă turbure, mucoasă, care sunt în comunicaţie cu bronchiile şi reprezintă caverne bronchiectatice de calibru mic.

Dacă o regiune atelectatică devine mai bogată în sânge, prin hiperemie hipostatică, atunci

ajunge să aibă consistența splinei (de mai numește și splenizațiune) de o culoare roșie albăstrue și este mai infiltrată de serul care părăsește capilarele dilatate.

Dacă atelectaza unită cu pneumonia durează mult timp, atunci pulmonul pierde cu totul elasticitatea sa, bronchiile rămân astupate, și mișcările respiratoare nu sunt suficiente pentru a elimina masele patologice ale pulmonilor bolnavi, iar țesutul atelectatic se transformă într'un țesut cicatricial consistent, bogat în țesut conjonctiv. Aceasta se numește atelectaza indurativă sau cronică, sau ciroza pulmonară, căci în urma ~~inflamațiunei~~ infiltrațiunei inflamatoare îndelungate se produce un țesut de fibroblaste, așa că chiar pulmonul calului sărac în țesut conjonctiv, prezintă prin aceasta îngroșări interlobulare, iar pereții bronchiilor și vaselor, devin de asemenea mult mai grosi. La secțiune le vedem sub forma unor inele albe, de la mărimea unei gămălii de ac până la o sămânță de cânepă, care sunt așezate în parenchimul pulmonar, brun,

gri, retractat, ai cărui lobuli sunt mult mai mici și înconjorați de rețeaua îngroșată a interstițiilor, de culoare albă sau gri turbure.

Interstițiile pot forma îngroșări de 2 mm până la un deget grosime. Tot țesutul este dens, greu de tăiat, ca pielea, nu mai crepitează, suprafața de secțiune e netedă, săracă în suc; numai din bronchii se poate exprima puțin muco-puroi turbure gălbui.

Emfizemul pulmonar.

În pulmon normal, după scoaterea din cavitatea toracică, se prezintă în starea de expirațiune; proprietățile elastice ale țesutului pulmonar, și faptul că la pătrunderea aerului printr'o deschidere făcută în cavitatea toracică, dispare diferența de presiune atmosferică, produc retracțiunea, scofâlcirea pulmonului cuprins în timpul vieței în cavitatea toracică în un spațiu vid. O ușoară sbârcire a pleurei, denotă această retracțiune a pulmonului.

Dacă tot pulmonul sau o parte din el nu se mai poate întoarce în poziținea de expirațiune, ci rămâne

umflat ca și în cel mai înalt grad de inspirațiune, atunci avem de a face cu o stare care e produsă sau din cauză că veziculele pulmonare conțin în loc de aer un corp străin (pneumonie, tumori) sau prin aceia că a avut loc o destindere peste măsură a veziculelor, prin aer. Întocmai ca și o gumă elastică întinsă peste măsură, nu mai revine la starea și volumul său anterior; tot așa diminuă și elasticitatea pulmonului prin o inspirație prea forțată, care destinde peste măsură pulmonul.

Atât inspirațiunile prea puternice și îndelungate, cât și expirațiunile prea forțate, aduc pulmonul în starea de volum maximă sau de expansiune inspiratoare permanentă a alveolelor.

Dacă prin aceasta nu e modificată numai starea fizicală, ci se produce și mărirea enormă a alveolelor cu plesnirea și confluarea veziculelor pulmonare, cu dispariția septelor ect.. atunci alterațiunea în totalitatea ei constitue emfizemul pulmonar.

După gradul și modul său de producere, se disting mai multe tipuri de emfizem pulmonar.

Biblioteca USV IAȘI

În prima linie avem <u>emfizemul veziculer sau alveolar</u> care se produce în toate cazurile în care pulmonul este supus la o expiratiune mai accentuată prelungită, sau o stagnare a coloanei de aer, cu o destindere enormă a veziculelor.

Aceasta se întâmplă atunci când căile respiratoare superioare, bronchiile, trachea, laringxul, sunt strimtate, însă nu complect astupate, de ex. la sforțările de tuse, în care se produc mișcări de expirațiune, puternice, pe. când spînticăturele laringelui se strimtează, și pulmonul plin de aer, comprimă acest aer; de asemenea la edemul glotei, tumori sau depuri de exudat, care astupă aceste canale.

Pulmonii întregi sau grupe de lobuli în această stare, se arată umflați, nu se retractează după deschiderea cavității toracice, ci sunt voluminoși, <u>palizi</u>; la animalele tăiate sunt <u>albi</u>; la cele ce mor, de culoare roș gălbue, palidă, ca la organele lipsite de sânge (din cauză că vasele sanguine sunt subțiate prin compresiune, sau astupate. Pleura e întinsă, țesutul se simte ca o pernă de puf, păstrează împresiunea degetelor, nu se scofâlcește mici după țesătură

când crepitează mai tare; pulmonul are marginele rotunjite.

La emfizemul lobular, lobulii destinși sunt mai proeminenți peste nivelul celor neemfizematoși. Pulmonul poate fi așa de umflat, că la suprafața sa se întipăresc coastele.

Dacă dilatația alveolelor e pronunțată, sau dacă pereții intermediari sunt în parte rupți din cauza presiunei interioare mărite, așa că confluează grupe întregi de alveole și infundibule, atunci vezicolele pulmonare se văd bine cu ochiul liber, străvezând prin pleură, semănând ca și cum ar exista numeroase bășici transparente și dese, de spumă.

Un astfel de emfizem se produce acut în ultimul stadiu al ritelor boalelor care produc în agonie fenomene asfixice pronunțate; de aceea se mai numește edem agonal, uneori se mai numește secondar sau vicariant, pentrucă destinderea rezultă din cauză că aerul inspirat nu s'a putut distribui în mod uniform în tot organul, din cauză că erau părți care erau astupate sau strâmtate, așa că aerul s'a îngrămădit în părțile permeabile, unde

a fost inspirat cu energie, în urma stării asfixice. De obicei în acest caz edemul este lobular. Mărginit numai la unele porțiuni ale lobilor pulmonari, mai ales în cei anteriori, la marginea lor anterioară, care e rotunjită, veziculoasă, apoi între lobulii atelectatici. De de altă parte găsim emfizemul sub formă cronică întins la tot pulmonul. El se observă mai ales la cal și constitue în parte baza anatomică a tigmafesului.

Cerințele mari de funcționare forțată a pulmonului la trasul greu, la curse ecl. îndeplinesc condițiunele producerei emfizemului.

Emfizemul cronic este asociat cu o atrofie a țesutului pulmonar, cu rarefacția alveolelor; de aceia se mai zice și Emfizem Substanțial.

Presiunea interioară mărită, tensiunea mai mare a aerului în alveole, produc mai întâi dilatarea lor, așa că spațiile interveziculare, în care șerpuesc vasele sanguine, sunt strimtate, și rețeaua capilară respiratoare este ruptă, întinsă, comprimată; dacă această cauză se repetă des sau e permanentă, atunci circulația globulelor în vase e împedicată, și ele trec numai prin

vasele mai mari și anastomoze, sunt în parte supuse compresiunei, conținutul capilarelor stagnează, iar în parte se coagulează, sau că în capilare poate trece numai plasma, fără celule. Aceasta e insuficient pentru hrănirea pereților alveolelor și capilarelor, care amândouă se atrofiază; din globulele roșii care se distrug rămâne un pigment, leucocitele emigrează, capilarele se ocofălcesc, așa că pereții lor se lipesc, iar epiteliul lor începe a degenerarea grasă.

Rețeaua pereților alveolari se subțiază și fibrele elastice supradestinse și fragmentate, lasă să se formeze locuri goale, care se mărește până ce o parte a țesutului sau tot țesutul dispare, și 2 vezicule vecine se confundă într'una.

La microscop se vede că alveolele au 0,5 - 1,5 mm (normal 0,1 - 0,14 mm) la cal, adică de 10 ori mai mari, iar pereții au 1-2 μ, în loc de 8 μ ca în stare normală.

La emfizemul lobar sau substantial întins, se observă o stare de uscăciune a suprafeței de secțiune. Uneori se observă hemoragii capilare sub pleură și în interstițiu. (rupturi ascunse ale alveolelor).

Greutatea pulmonilor total emfizematoși, e mai mică ca a

pulmonilor sănătoşi, cu toată mărirea de volum exterioară; uneori la cal s'a găsit de e. pulmonul drept emfizematos de 1680 gr. pecând normal are 3430 gr; iar cel stâng 1260 gr. în loc de 2570 ca în stare normală.

Prin ruperea şi dehiscenţa septelor alveolare se produce emfizemul interlobular, interstiţial sau bulos, prin aceia că aerul stagnant pătrunde în spaţiile limfatice ale ţesutului conjonctiv, şi de a lungul lor în ţesutul interlobular, prin venirea continuă de cantităţi noi de aer, şi împingerea lui, şi prin aceasta, sau direct din veziculele pulmonare rupte, ajunge sub pleură. Pleura se poate ridica şi destinde aşa de mult, că se formează o băşică cât un pumn sau mai mare, la suprafaţa pulmonului, ca un kist subţire cu aer, care se strevede albăstrui, sau că din cauza ruperei ţesutului conjonctiv subpleural, este hemoragic.

Scoţându-se pulmonul din cavitatea toracică, aceste beşici se scofâlcesc; dacă facem o inciziune în ele, atunci aerul ese în un sgomot de trosnitură uşoară, iar pleura se lasă sbârcită. Astfel de beşici se pot găsi şi în număr mai mare, de la o alună până la un ou, chiar cât 2

pumni (mai ales la cal).

Emfizemul interstițial se produce mai ales la bovidee pentrucă pulmonul acestor animale este foarte bogat în țesut conjonctiv interstițial lax; între lobulii emfizematoși, de culoare roză gălbenă, deschisă sau albă, se găsesc sub pleură cordoane veziculoase, transparente, albe-albăstrui, late de la câțiva mm, până la mai mulți cm, cuprinzând ici colo chisti de aer, de la o mazăre până la o alună. Aerul se poate turti în ele, și prin secțiunea lor ese cu o ușoară trăsnătură.

Rareori se întâmplă ca aerul să pătrundă în țesutul mediastinal, la rădăcina plămânului, se împrăștie la periferia traheei, al cărui țesut conjonctiv dorsal, apare pătruns de numeroase vezicule mai mari sau mai mici; aerul se poate întinde prin apertura toracică, în țesutul conjonctiv subcutan, de unde rezultă un emfizem cutanat generalizat (la bovidee). S'a observat emfizem și sub pleura costală.

Consecințele emfizemului. La început mărirea suprafeței respiratoare prin emfizemul lobular, cât timp alveolele și vasele lor sunt numai întinse, poate să ~~[illegible]~~

Biblioteca USAMV IAȘI

ușurează respirația, înlesnind oxigenarea; dar cu astuparea vaselor, și comprimarea rețelei capilare respiratoare, prin prea marea destindere a alveolelor, emfizemul nu mai servește la schimbul respirator. Din contra, are efecte vătămătoare, aducând turburări în circulație.

Repartizarea sângelui în pulmon devine inegală, și din cauză că în lobulii emfizematoși poate trece sânge mai puțin, curentul sanguin al arterei pulmonare trece în părțile ce nu sunt emfizematoase și la mucoasa bronchială. Prin aceasta se produce o hiperemie colaterală și un catar bronchic.

La edemul substantial pronunțat, cu atrofie pronunțată a țesutului pulmonar, se produc piedici în acțiunea cordului drept; artera pulmonară desarcă incomplect și mai greu sângele său, în rețeaua capilară respiratoare. Se produce dilatația și hipertrofia cordului drept, ajungă de la auricolul drept în teritoriul venelor cave, cu toate consecințele acestei hiperemii venoase.

Edemul pulmonar

Prin edem pulmonar înțelegem umplerea veziculelor

pulmonare și a bronchiolelor, cu un lichid seros, transudat din vase; îl se observă des la autopsii, fiindcă constitue sfârșitul tuturor bolelor care prezintă o alterație a sângelui și o stare asfixică [edem pulmonar agonal].

Din cauza că se produce mai ales la insuficiențele cardiace, și stările hidropice, este considerat ca un edem prin stază; pe de altă parte, se dezvoltă însă și independent de stază, în mod spontaneu, ca efect special al unor anumite injecțiuni sau alterațiuni vasculare a rețelei capilare respiratoare [edem inflamator] și de asemenea și sub formă de edem colateral, când o jumătate a plămânului este atins de inflamație, fiind devenit compact.

Cauzele intime ale edemului pulmonar nu se cunosc. Acolo unde se produce în vecinătatea părților inflamate un edem colateral, putem admite că această cauză care a provocat inflamația, produce la periferie numai un exudat seros, din cauza cantității mai mici sau a diminuării acțiunii agentului patogen.

Experimental, prin eterul acetic, sulfuric, acid butiric, injectate în trachee, sau în jugulară, către cord, și prin curent produce un edem pulmonar, datorit acțiunei toxice

Biblioteca USV Iași

a acestor substanțe, fără modificarea presiunei sanguine; e de presupus că aceste substanțe chimice, produc o permeabilitate anormală a peretilor vasculari, sau că au o acțiune limfagogă, mărind secretiunea endoteliilor.

Produsele nutriției sau ale bacteriilor (toxine, toxalbumine) pot participa de asemenea la producerea unui edem pulmonar.

Dacă tăiem ambii nervi vagi în regiunea cervicală la epure, se observă chiar după câteva ore, un edem pulmonar tăpie, ca premergător al pneumoniei prin corpuri străine. El nu se explică prin modificarea presiunei sanguine sau prin stază și e datorit mai probabil alterațiunelor vasculare.

La epure se mai poate produce concomitent cu emfizemul, prin inspirații forțate cu foile, în 30-50 (minute). numit edem prin ventilație. În acest caz presiunea sanguină se mărește în auricolul stâng, ureche și în artera pulmonară, și diminuă în artere; nu se știe însă dacă aici edemul e produs de modificarea presiunei sau tot de alterațiuni vasculare.

Edemul se produce mai ales când există o dificultate

Biblioteca USV

în scurgerea sângelui din pulmoni, și în același timp o aducere de sânge mai mult ca de obicei, în pulmon.

La autopsie edemul pulmonar se arată prin prezența unui licid spumos în bronchii și trachee; la edemul acut pronunțat se vede la cadavru la nări, un lichid spumos alb sau roz. Toată tracheia poate să fie plină de o asemenea spumă.

Același licid în vezicule fine, ese din bronchiile secționate și umple suprafața de secțiune a pulmonului edematos. Se poate ca tot pulmonul să fie edematos; în cele mai multe cazuri sunt însă numai unii lobi, mai ales cei anteriori în care edemul există pe lângă hiperemie, sau însoțind pneumonia.

Uneori edemul este lobular, multiplu, între părțile atelectatice, emfizematoase, hepatizate sau hemoragice. Pulmonul edematos pare umflat, splenizat. La lobii anteriori la cal, la care edemul agonal este o stare obișnuită, se constată și crepitație din cauza umplerei veziculelor cu licid apos, spumos. Din cauza hiperemiei care precede edemul, pulmonii sunt mai mult închiși în culoare, roșii albăstrui, roșii bruni murdari. Edemul se desvoltă însă

și într'un pulmon palid, de ex. în cazuri de oligemie generală.

Inflamațiunele pulmonilor

Inflamațiunele pulmonilor sau pneumoniile, sau mai ales de parenchimul sau țesutul interlobular, și sunt mai cu seamă de natură exudativă.

A.
Inflamațiunele parenchimului

Sunt cele mai principale în ceiace privește frequența și gravitatea. Exudatul e așezat în alveole, unde înlocuește aerul; porțiunele excizate se cufundă în apă; părțile înflamate au în general o consistență tare, ca ficatul, ceiace se chiamă hepatizație

1) Pneumonia fibrinoasă

Pneumonia fibrinoasă (crupală, lobară, germină) este ceia în care se produce un exudat bogat în fibrină, care se coagulează, dând pulmonului o consistență tare elastică, ca cauciucul. Ea este egală cu înflamația crupală a mucoaselor, fiind precedată de o degenerare particulară a epitelilor alveolare, care provoacă

formaţiunea fibrinei.

Cauzele sunt diferite infecţiuni specifice; însă şi cauze generale ca răceala pot ajuta producerea acestei inflamaţiuni. Şi aici diferiţi agenţi pot produce acelaşi efect şi anatomo-patologiceşte nu se poate rezolvi chestiunea, fără a avea datele anamnestice şi clinice, geneza unei pneumonii crupale; sunt însă pneumonii crupale, cu caractere particulare, care ne pun în stare la autopsie, să ne pronunţăm că ea aparţine unei anumite boale infecţioase.

Pneumonia fibrinoasă este principala manifestaţie anatomică a pleuro-pneumoniei infecţioase a calului, a peripneumoniei contagioase a bovului, a septicemiilor hemoragice ale diferitelor animale, a peştei porcului; o pneumonie crupală tipică se găseşte şi la morva carnasierilor (pisică, lei).

Alteraţiunele cunoscute sub numele de pneumonii crupale, pot fi produse prin diferiţi microbi, care ajung în pulmoni sau pe cale hematogenă, sau prin aspiraţie sau prin corpuri streine.

Cuvântul de pneumonie crupală este mai mult

Biblioteca USV IASI

o concepțiune anatomică pentru a denumi stările arătate mai sus, pe masa de autopsie. Ele nu arată cum fix și invariabil, căci pe de o parte e pe cale de producțiune, pe de altă parte pe cale de vindecare, și cu alt caracter la culmea procesului.

Clinicianul și anatomo-patologul deosebesc prin urmare diferite stadii ale pneumoniei fibrinoase, care aduc însă în parte modificări așa de mari ale caracterelor anatomice, că nu se pot totdeauna recunoaște că aparțin pneumoniei fibrinoase, și considerate și denumite mai bine ca tipuri anatomice izolate.

Procesul patologic începe prin aceia că se produce o dilatație a capilarelor, care lasă să iasă din ele lichid plasmatic, leucocite și eritrocite, iar epiteliile alveolare degenerează, și totul se transformă în o membrană albă, fibrinoasă. Dilatația capilară și congestia pulmonară, face ca pulmonul să aibă o culoare roșie brună închisă, e mai greu, mai puțin elastic, este splenizat. Conține mult lichid sanguinolent; pe pleură se pot vedea hemoragii mici, și o turbureală. Acest stadiu se numește de hiperemie inflamatoare, de pneumonie hemoragică

sau de engouement (în limba franceză) sau stadium incrementi.

Prin continuarea exudațiunei, epiteliile degenerate se desfac de peretele alveolar, și ambele umplu vezicolele pulmonare; pe epiteliile degenerate și leucocitele emigrate, se depune fibrină, care se depune apoi împreună în straturi, în cavitatea alveolară. Prin aceasta se produc treptat depozite sau dopuri de fibrină în alveole, iar pe de altă parte massa fibrinoasă apare și sub forma unei infiltrațiuni reticulate, firele de fibrină pătrunzând septele alveolare, așa că pseudomembranele alveolelor intră în legătură unele cu altele.

Aceasta constitue stadiul culminant al bolei, stadium hepatisationis, sau adevărata pneumonie crupală.

Pulmonul devine tare, de consistența cauciucului sau a unui ficat de bou, foarte caracteristic pentru pneumonia fibrinoasă. Partea hepatizată e mult mai voluminoasă ca cea normală, foarte grea, compactă, cu totul lipsită de aer, așa că bucăți din pulmonul hepatizat, puse în apă, cad la fund. Dacă facem secțiuni nu se aude crepitație, ci un zgomot de hârșcăitură; țesutul este însă mai friabil, ca un ficat

Bibliotecă USV IAȘI

cald, proaspăt.

Culoarea la începutul acestei hepatizațiuni, e încă roșie brună închisă, până la brună neagră. (Hepatizația roșie, stadiul hepatizației roșii).

Cu toate acestea sunt diferite nuanțe, după intensitatea procesului, după cum e uniform lobar sau inegal lobular, după participarea țesutului interstitial, a prezenței sau absenței hemoragiilor, a edemului colateral și a degenerărilor.

După coagularea fibrinei urmează o emigrare pronunțată de leucocite din capilare, a căror esire însoțește exudatul fibrinos de pereții alveolari, și umplu în cele din urmă alveolele.

Globulele albe și fibrina, încercând o destrucțiune grăsoasă, albuminoasă moleculară, exudatul devine mai moale, poate fi expectorat mai ușor, și poate fi lesne resorbit, fie prin aceea că din leucocitele încă viabile se urmează înapoi și duc cu ele masele distruse, fiecă acestea sunt luate de canalele limfatice, împreună cu plasma.

Prin acest început de resolutiune și modificarea caracterului exudatului, pulmonul ia o culoare gri sau

Biblioteca UMF IASI

gălbue și aceasta constitue hepatizația grie sau galbenă.
Sau stadiul de hepatizație grie sau galbenă.
Hiperemia scade, consistența diminuă, culoarea poate fi însă foarte variabilă, cu amestecături de diferite nuanțe. Apoi se desvoltă diferite stări corespunzătoare cu degenerarea grasă progresivă, cu persistența emigrării leucocitelor, stagnarea exudatului, sau descompunerea lui, participarea țesutului conjunctiv. Aceste stări se pot diagnostica ca stadiile unei pneumonii crupale, numai dacă cunoaștem mai de aproape din observația clinică, mersul pneumoniei; pe când fără această cunoștință la autopsie, s'ar putea diagnostica ca o broncho-pneumonie purulentă, atelectazã cronică, ciroza pulmonului. gangrena pulmonului.

Terminările pneumoniei: Resorbțiunea exudatului licefiat și în stare de detritus granulo-grăsos, se poate face foarte iute, fiind luat de rădăcinele vaselor limfatice ale pulmonului. Canalele aeriene pot redeveni iarăși permeabile, chiar după 8 zile; exudate foarte abso abondente din sacii pleurali, pot dispărea chiar în 24-36 ore

Expectorația prin tuse e mai puțin activă.

Ca rămășițe ale pleuropneumoniilor vindecate, găsim filamente, îngroșări sub formă de plăci, pete albe sau albe gălbui (macule tendinoase, caloase, fibrosclerotice) apoi starea parțial granuloasă a pulmonului (pneumonia inveterată, îndurativă, fibroasă, retractilă, scleroza pulmonului).

Pulmonul este ca retractat, la margini mai compact. Carnificat sau tare ca cauciucul sau ca pielea, uneori cu granulațiuni mici ca grișul și taie greu; la secțiune se poate auzi că scârție; culoarea devine brună grie, grie gălbue, grie albă; bronchiile proemină pe suprafața de secțiune, pulmonul se retractează în jurul pereților bronchiilor, e anemic, mai uscat, uneori are un lichid cam turbure, mucos, grîu, cu bule de aer; suprafața de secțiune adesea granuloasă.

Complicațiunele se produc prin necrozarea țesutului pulmonar și astuparea vaselor, care se observă adesea ori, și sunt produse prin acțiunea bacteriilor.

În părțile bolnave, mortificate, pot intra bacterii ale supurațiunei și ale putrefacțiunei, producând procese

supurative și gangrenoase, chiar pe loc sau în vecinătatea lor.

O parte din pleurite care se asociază cu pneumoniile, se produc în acest mod, și iau același caracter de pleurite fibrino-purulente gangrenoase, piotorax, pneumo-piotorax (6-10 zile de la îmbolnăvire).

Dacă focarele mortificate nu ajung până la pleură, se produc inflamații de demascațiune (delimitare) granulo-purulente, care se caracterizează prin o zonă galbenă în jurul focarului gri uscat, sau masse ramolite grii.

Apoi se mai produc abcese sau gangrena pulmonară. Prin expectorația conținutului cu caracter curat purulent în ultimele stadii ale pneumoniei, se desvoltă bronchita cronică cu bronchectazia, și formațiunea unor caverne bronchiectatice, cilindrice, până la mărimea unui ou de găină.

Astuparea capilarelor, staza hemoragică, tromboza venelor și arterelor pulmonare, micșorează capacitatea circulațiunei și împedică golirea ventricolului drept, dacă aceasta nu e compensată prin o activitate mai energică a

Biblioteca USV IASI

cordului, atunci urmează o dilatație a cordului drept. Aceasta influențează asupra teritoriului întreg al venelor cave, de unde o stază venoasă în acest teritoriu, o hiperemie prin stază generalizată și uneori transudațiuni prin stază (în cavitatea peritoneală, emfizemul picioarelor, edemul glotei).

Diminuarea lobară a capacității circulațiunei, cu activitatea puternică a cordului, poate să aducă cu sine o hiperemie colaterală a părților permeabile ale pulmonului, prin trecerea sângelui împins în pulmon, ceiace uneori poate deveni periculos, căci conduce la hemoragie prin diapedeză și edem pulmonar (cam în a 6a - 8a zi a boalei).

Dilatația și colapsul cu paralizia cordului, se poate produce și prin o modificare a miocardului (degenerare albuminoasă, grasă) în urma acțiunei substanțelor toxice bacteriene, sau produse prin distrugerea masselor de exudat, sau prin compresiunea cordului prin exudate pleuritice abondente (30-40 litri la cal).

Consecințele sunt pe de o parte stagnarea sângelui, iar pe de altă parte, încetarea activității cordului,

stâng, exagerează hiperemia pulmonară, până la producerea edemului pulmonar.

Compresiunea prin exudate pleuritice, produce o atelectazie prin compresiune.

Peste încărcarea cu sânge a cordului, astuparea alveolelor, trombozele, atelectazele prin compresiune, a unor porțiuni mai întinse din pulmoni, și oprirea introducerei aerului prin bronchiile obturate prin umflarea mucoaselor, diminuă suprafața respiratoare și turbură schimbul gazos, așa fel că se produce moartea prin sufocație sau asfexie.

În cazuri de hepatizări bilaterale întinse, așa că ambii pulmoni mai rămân permeabili numai în porțiuni mici din marginile lor superioare, cu pleura intactă de altfel e natural că intrarea Ox. necesar corpului, e cu totul oprită.

Mișcările forțate ale respirațiunei, în unire cu astuparea alveolelor și sforțările tusei, explică emfizemul vicariant în diferite grade, care nu lipsește mici ocaziă; rupturi ale parenchimului pulmonar, cu apoplexii capilare, se asociază adesecaori la asfexie, după cum arată

prezența echimozelor asfixice subpleurale.

Moartea se mai poate produce prin hemoragie în pulmoni și cavitatea toracică, care pe lângă pierderea de sânge, astupă căile respiratoare sau comprimă pulmonii. Hemoragia mortală se mai poate produce prin distrugerea purulentă gangrenoasă a trombusilor, prin hemoragii masive din trachee, gură, nas, aspirații de sânge în alte părți ale pulmonului.

Alte urmări și complicațiuni ale pleuropneumoniilor pot fi: peritonita, atrofia și inflamația recurentului stâng, cu hemiplegia laringelui, irita hemoragică și exudativă, arachnita, gastrita, enterita, degenerări musculare, tendovaginita, podotrochilita, toate produse prin metastaze bacteriene, sau prin toxine.

Pleuropneumonia crupală a calului.

Se caracterizează prin întinderea sa multiplă lobulară și procesul fibrino hemoragic, necrozant, cu tendința de a produce după sine, o pleurită. După stadiile și complicațiunile bolei, găsim diferite forme anatomice și particularități.

Pneumonia începe sub formă de focare multiple, 2, sau mai

Fr. Macovescu.

multe, de la un ou de porumbel până la un ou de gâscă
Care parcurg stadiile pneumoniei crupale, afectând și
țesutul interstițial, care e umflat, gelatinos, transparent sau
turbure De asemenea și pleura se inflamează (~~...~~ negi
pleuritici)
Bronchiile prezintă un exudat mucos sau sero-sangui-
nolent, precum și o injecție a vaselor cu hemoragii puncti-
forme.
Din focarele lobulare multiple, inflamația se întinde la
periferie, se produce o confluență și pneumonia devine lo-
bară. O treime sau o jumătate din lobii pulmonari, devin
hepatizați și mai voluminoși, mai ales unghiul anterior al
lobilor principali. Aceste părți au toate caracterele descrise
la pneumonia fibrinoasă. În aceste părți se pot produce focare
de mortificație sau necroză, sau sfacelul pulmonului. Ele pot
fi de la un bob de mei până la o nucă sau chiar un
pumn, fiind așezate în mijlocul focarelor de hepa-
tizație, sau dacă e și pleurită, într'un țesut carnificat, roș
brun (atelectază prin compresiune). Dacă căutăm, vedem că
sunt în legătură cu trombuse obturatoare ale vaselor mari.
În ~~pulmonii~~ pneumonia calului se găsesc focare de infarct, hepatizați

roșie și gri, amestecate, multiple, lobulare, cu părți de pneumonie lobulară cataralâ.

Ganglionii limfatici sunt de asemenea inflamați; de asemenea și tot țesutul mediastinal (mediastinită seroasă) limfadenită seroasă, fibrinoasă, hemoragică). Pleura prezintă uneori o pleurită uscată, alteori un exudat lichid abondent sero-fibrinos.

Pleuropneumonia crupală la porc.

Poate fi sporadică sau contagioasă. Sporadică prin bacterii din gură, din cauză că porcii se înecă ușor cu mâncarea, și le intră prin aspirație alimente cu bacterii, în căile respiratoare. Contagioasă la pasteureloza porcină și pesta porcului, ca localizări sau afecțiuni de asociație.

Pneumonia se asociază cu o pleurită fibrinoasă, cu o inflamație a țesutului interstițial, care divide țesutul pulmonar în o rețea cu ochiuri de 1½ - 3 mm. lățime (pneumonia crupală disecantă).

Pneumonia rămâne uneori lobulară, și prezintă des focare de necroză, care la pneumonia pestei porcului, iau o formă caseoasă.

Biblioteca USAMV Iași

Pneumoniile eruptale la bou.

Pneumonia eruptală la septicemia hemoragică a bovideelor are un caracter foarte hemoragic, și un curs foarte acut fiind produsă de Bacil. pluriseptic us (Pasteurella bovină). afectează mult și țesutul conjonctiv interstițial, semănând cu peripneumonia contagioasă până la un punct oarecare; prezintă însă numai caracterele unei afecțiuni acute și țesutul interstițial nu are o îngroșare conjonctivă, ci e mai mult edematiat, galben, gelatinos; lobulii atinși nu prezintă focare necrotice, și se văd numeroase hemoragii pe pulmoni și pleură și spumă sanguinolentă în bronchii. Asemenea și la pneumonia eruptală sporadică.

Sunt însă la bovidee și cazuri erotice care seamănă mai mult cu peripneumonia, produse prin corpuri străine, medicamente, și diagnosticul diferențial se face prin mersul epidemologic al boalei, sau mărginirea la un singur caz.

La viței se observă pneumonia fibrinoasă necrozantă. Care au de asemenea mare asemănare cu peripneumonia contagioasă, dar mai ales sub formă lobulară, mortifiantă, produsă de bacilul necrozei, prin aspirație.

Pneumoniile lobare, crupale, se observă și la oi, capre, câini și pisici, sub formă sporadică sau epizotică. Se observă hepatizații a unor jumătăți sau lobi întregi, mortificarea unor porțiuni din pulmoni și prezența exudatului pleuritic.

Peri sau pleuropneumonia contagioasă a boului.

Se observă la bovidee ca o boală generală foarte contagioasă, care se caracterizează prin acciacă anatomicește prezintă leziuni numai în pulmoni și la cavitatea toracică, având caracterul unei pleuro-pneumonii fibrinoase, cronice. Diagnosticul anatomo-patologic e greu de făcut, din mai multe cauze: 1) Cronicitatea procesului, care se manifestă prin o neo-formațiune abondentă a țesutului conjonctiv interstitial și peribronchial. 2) Forma lobulară multiplă fiind concomitent și paralel în diferite stadii ale pneumoniei crupale 3) Participarea consecutivă a pleurei 4) Necroza uscată, consecutivă regulată a sequestrarea porțiunelor de pulmoni mai de mult bolnave.

În stadiul inițial al peripneumoniei, se observă cervane izolate, sau formând rețele galbene ca ceara, în

ţesutul interstiţial, care proemină pe suprafaţa de secţiune a pulmonului, mărginind lobulii deveniţi ceva mai suculenţi.

Procesul începe în interstiţiu, care se umple cu limfă gelatinoasă, coagulabilă. Spaţiile limfatice proeminente, au aspectul unor mătănii. La început sunt alteraţi numai puţini lobuli, roşii închişi, sub formă de focare cât o alună până la un ou de porumbel, peste care pleura apare hiperemică şi turbure; dar numai prin aceste caractere, putem considera procesul ca peripneumonie contagioasă, numai dacă ştim că s'au produs contagiuni sigure şi la alte animale.

Tabloul anatomic complect caracteristic, mai cere şi alte aspecte.

Mai întâi pleura e acoperită cu exudat, şi anume, mai ales pleura pulmonară; pe pulmoni găsim plăci de masse fibrinoase, care se recunosc după elasticitatea lor, se pot însă uşor rupe, au o culoare albă gălbue, sau galbenă ca paiul, cu o grosime decâţiva mm până la 2 cm, mai ales pe lobii inflamaţi. Însă şi pe pleura costală, diafragmatică şi suprafaţa pericardului

se găsesc adesea straturi groase de acest exudat, prin care se produc uneori aderențe a părților care se ating.

Între spațiile dintre masele fibrinoase și liber în cavitatea toracică, o serozitate limpede sau ușor turbure, gălbue sau roșietică. Sub massele groase de fibrină, care au adesea o suprafață aspră, reticulată și se pot ușor detasa, pleura formează o membrană turbure, așa că pulmonul nu se mai vede prin ea.

Pulmonul bolnav, de obicei numai în o jumătate, este mult mai mare, mai proeminent, mai lat, cum ar fi în cea mai extremă inspirație, față de cel sănătos, când se pun pe masă. El nu se retractează după deschiderea cavității toracice. Mărirea de volum de regulă nu e uniformă, și se vede mai ales la lobul principal, pe care-l poate cuprinde în totalitate, dar de obicei sunt insule nemodificate între părțile bolnave, așa că aspectul organului este ~~nemodificat~~ neregulat. Pleura formează o membrană fără îngroșări și are vase injectate, ramificate, precum și echimoze mici, fine.

Pulmonul bolnav e foarte compact și greu, tare ca ficatul; o jumătate bolnavă poate să aibă 5-10-15 Kgr.

Biblioteca UMF IAȘI

și tot pulmonul până la 25 Kgr. La secțiune pulmonul scrâșnește, și în sucul luat cu cuțitul de pe suprafața de secțiune nu se văd băsici de gaze, și ⅓ porțiuni tăiate și puse în apă se cufundă.

La secțiunele mari isbește îngroșarea țesutului interstițial cu o culoare albicioasă turbure, și diferitele nuanțe de culoare roșie a lobulilor, care constitue ceiace se chiamă marmorarea.

Lobulii sunt atinși izolați sau în grupe, în mod foarte variabil. Cei mai mulți sunt în stare de infarct hemoragic și hepatizație roșie, de culoare roșie închisă, până la roșie neagră, fără aer, consistenți ca un ficat, friabili; pe suprafața de secțiune sunt aparenți, prin proeminența unor dopuri mici, și de pe suprafață se scurge în abondență un lichid roș galben până la roș negru.

Alături și între acești lobuli, sunt alții care sunt de abia în stadiul de engouement, tari și roșii închiși, însă numai la periferia lor, pecând în partea centrală mai conțin încă aer, sunt mai moi și mai deschiși în culoare; apoi sunt lobuli care au o colore roșie roză, și o

consistență moale, elastică, ca în stare normală, și alții care sunt infiltrați de o serozitate prin un edem colateral crepitează puțin, având o culoare murdară roșie gri.

E foarte important încă că mai sunt încă lobuli, care pe lângă lipsa aerului și consistență dură, infiabilitate, au o culoare gri, gri gălbue, gri-brună turbure, până la brună închisă și aspectul uscat, denotând un stadiu mai vechiu de hepatizație, și un început de necroză uscată, precum și extensiunea lobulară a procesului. Acest focar necrotic are uneori în jurul său, în mod concentric, zone de diferite grosimi de hepatizație roșie, de edem și de lobuli normali, arătând că acest focar a fost primul atins.

Între acești lobuli hepatizați, se întinde țesutul conjunctiv infiltrat și el de exudat fibrinos, și apoi organizat sub formă de bande sau ochiuri albe, gălbui sau gri, producând împreună cu câmpurile diferit colorate ale lobulilor, ceiace se chiamă marmorațiunea.

Aceste bande întâlnindu-se în unghiuri ascuțite, uneori late de 2 cm (pecând normal sunt laxe și delicate)

tari, înconjoară lobulii și se întind până la pleură, care pe lângă stratul de exudat, se arată la secțiune ca îngroșată, ca și țesutul conjonctiv interstițial, prezentând sub seroasă o capsulă lăptoasă, turbure, grie gălbue.

Dacă procesul e recent, o parte din bande sunt încă gelatinoase, ca ceara, gălbui, galbene roșietice, cu puncte mici hemoragice; zonele marginale ale septelor au fibre albe, sunt condensate; zona mijlocie e infiltrată de un licid apos, clar, ~~cheli~~ chehlibării sau gelatinos, transparent, coagulabil.

Se poate vedea că aici sunt pline de exudat sero-fibrinos mai ales căile limfatice; pereții canalelor limfatice sunt îngroșați printr-o proliferație conjonctivă. Natura limfatică a rețelei, e demonstrată prin aceiacă în interstițiile transparente se formează cavități fusiforme sau rotunjite, pline cu exudat care se aranjază în formă de mătănii. Ici colo se mai depune în aceste lacune o massă granuloasă, mai consistentă, albă galbenă, coagulabilă (limfotromboză).

Cu cât procesul e mai vechiu, cu atât e mai gros, mai dur, mai turbure, alb griu, bandele interstițiale sunt mai

groase și arată mai evident cronicitatea procesului peripneumonic. Ințele groase conjonctive înconjoară atunci și vasele sanguine și bronchiile, care devin niște tuburi groase.

În părțile hepatizate bronchiile mai mici și mijlocii sunt umplute cu exudat, formând dopuri de la o sâmânță de cânepă la o linte, care seamănă cu orezul fiert. Aceste dopuri se pot scoate, prin presiune pe suprafața de secțiune, împreună cu un lichid turbure grăunțos roșietic, cu sau fără băsici de aer.

Mucoasa bronchiilor mai mari prezintă o injecțiune ușoară a vaselor, hemoragii mici și un mucus gros. Pe alocurea se pot vedea bronhectazii, caverne cu pereții netezi, de culoare gri-galbenă, sau gri-neagră pline cu un licid mucos gălbui, sau grăunțe brun murdar, uneori ca grișul.

Vasele din focarele de alterație se trombozează și ne explică necroza de coagulațiune uscată a lobilor hepatizați.

În venele pulmonare, de obicei, nu sunt alterațiuni, sau numai niște vilozități sau filamente sau pigmentațiuni

ale intimei.

La peripneumonia contagioasă nu e tendință la restituțiă integrală sau vindecare completă, ci rămân astupări de bronchii, vase, scleroze, care dau loc la o mortificare definitivă a lobulilor, iar inflamația de demarcațiune sau izolare a părților periferice, încă relativ sănătoase, dă loc la o încapsulare parțială sau <u>segregațiune</u> a părților necrozate. Acestea sunt caracteristice pentru peripneumonia contagioasă.

Focarele necrotice pot ocupa $\frac{1}{4}$ sau $\frac{1}{3}$ dintr'un lob, sub forma unor blocuri care la secțiune sunt gălbui sau murdare, uscate, la care se mai observă bandele sau rețeaua îngroșată de țesut interstițial și desemnul lobulilor se mai păstrează. Partea necrotică elastică compactă, numai la suprafață este ramolită, acoperită cu puroiu și detritus, înconjurată de o capsulă, cu pereți groși, conjonctivi, bine delimitată, parte în legătură cu țesutul conjonctiv îngroșat al părților învecinate.

Fața capsulei dinspre sequestru este alveolară, parte granuloasă, și conține extremitățile bonte ale bronchiilor

și vaselor, ce aparțineau părților necrozate, care sunt în totul deslipite scăldate în puroiul unei membrane piogene a capsulei.

Uneori toată partea necrozată se gangrenează sau se putrefiază, prin aceiaș sequestrul se lichefiază în părțile periferice, și detritusul se resoarbe, iar țesutul conjunctiv înaprosându-se, sequestrul devine mult mai mic: și se cicatrizează (la cazurile ce durează 1-2 luni), pecând dacă sequestrul e mare, rămâne ca un bloc compact, permanent timp de mai multe luni.

La Microscop leziunile sunt acelea ale pneumoniei crupale, cu particularitatea că interstițiile lobulilor sunt pline de exudat și sunt foarte îngroșate prin vegetațiuni fibroblastice. La început se vede o dilatare a căilor limfatice, a țesutului interstitial, infiltrația celulară și formațiunea unei rețele fibrinoase, în exudatul din rețeaua limfatică; îndată ce se formează bande îngroșate, găsim multe celule fusiforme, care formează fascii late, bande groase în locul țesutului cu ochiurile mari, interlobular.

Alveolele sunt foarte pline cu masse fibrinoase, cu fibrele

fine foarte aparente, continând între ele globule albe și roșii; parte din alveole sunt numai pe jumătate umplute cu exudat, și părți granuloase, cu celule migratrice libere, și epiteliu.

Alterațiunea progresivă și sacadată și coexistența diferitelor stadii ale pneumoniei, ne explică dece alveolele nu prezintă toate aspecte uniforme, ci unele au conținutul hemoragic, altele au numai celule desquamate incluse în exudatul seros; pereții alveolelor prezintă o infiltrație celulară. Bronchiolele conțin aceleași chiaguri și mucoasa perde cutele sale; vasele prezintă tromboze la microscop.

Diagnosticul se face pe cale experimentală, prin inocularea sucului pulmonar sau a culturelor de microbul peripneumoniei (Nocard, Roux).

Pneumonia catarală și purulentă.

Pneumonia catarală-purulentă (bronho-pneumonia desquamativă) se observă sub formă acută sau cronică, ca și inflamațiunele catarale ale mucoaselor. Ea porneste totdeauna de la bronchii, și se întinde totdeauna sub formă lobulară, mărginită numai la grupe de lobuli izolați,

Biblioteca USM Iași

sub formă de insule, sau la mulți lobuli, cu întreruperi de părți b. relativ sănătoase, ca pneumonie multiplă și diseminată lobulară.

Cu toate acestea, dacă lobulii atinși sunt deși, se produce și o extenziune lobară.

Cauzele sunt praful, nisipul, bacteriile sau alte corpuri străine, paraziți, introdusi ~~cu~~ prin aspirație.

Multe medicamente, nu numai în pulveri sau cu acțiune iritantă locală, ci și oleuri emoliente, emulsiune, produc afecțiuni catarale, dacă ajung în bronchii; chiar picăturele de lapte pot produce acest efect. Ele trec mai întâi în faringe și transportă mucus din gură încărcat cu bacterii, în căile aeriene mai fine.

Ele mai apar ca fenomene ce însoțesc diferite boale infecțioase, produse pe cale hematogenă.

La broncho-pneumonie se produce la început o hiperemie și hipersecreție mucoasă, în bronchiole, o exudație din capilarele pulmonului, cu umflarea epiteliului alveolar și bronchial, care se desquamează; apoi emigrări de leucocite, și acest amestec rămâne lichid, formând o emulziune care umple cavitățile.

Ca consecință, părțile bolnave nu devin așa de consistente cum se observă la pneumonia crupală, și suprafața de secțiune a pulmonului, dă totdeauna un suc turbure, gri sau alb gălbui, lichid și mucos, care ese în cantitate mai mult sau mai puțin abondentă din bronchii.

Exudatul nu se coagulează, fie din causa adăogării mucusului bronchic, sau prin acțiunea fibrinolitică a producților bacteriilor care au produs pneumonia catarală. Uneori se găsește o pneumonie catarală sub formă de focare, pe lângă cea fibrinoasă.

Exudatul cataral poate să ia un caracter hemoragic prin amestecul cu multe globule roșii, iar în stadii mai înaintate ia regulat un caracter puriform sau curat purulent, de carece elementele celulare ale amestecului de exudat și secretiune, degenerează și se produce o emulsiune, și apoi procesul durând mai mult timp, emigrațiunea leucocitară devine predominantă.

Făcând preparate proaspete (suc pulmonar cu soluție fiziologică sau acid acetic) sau colorate, vedem la microscop masele de epitelii desquamate și leucocite distruse, caracterizate prin fragmentarea nucleului, și în fine

epitelii cu celule migratrice în ele.

Broncho pneumonia catarală se vede cel mai des la câine fiind de obicei un fenomen esential în jigoaie, cu alterațiuni tipice. Lobulii elastici, moi, roz deschiși sau gri roșietici în stare normală, se observă că sunt în unele locuri; o jumătate sau mai mulți lobi, unilateral sau bilateral, devin mai tari, de o culoare brună sau grie gălbue.

Culoarea poate fi întocmai ca cafeaua sau șocolata cu lapte, sau roșietică sau cu o nuanță grie. Aceste părți sunt mai voluminoase, cu pleura întinsă, care de obicei rămâne transparentă, rar acoperită cu pete albe și părți turburi. Marginele inferioare ale lobilor bolnavi pot fi rotunzite, și dacă le ridicăm și le cântănim se constată că sunt mai grele, din care cauză unele porțiuni se cufundă în apă, sau înoată mai jos decât o porțiune ce conține aer.

Consistența este ceva mai tare ca a splinei, de obicei nu așa tare ca a ficatului; uneori însă chiar ca ficatul. Dacă facem secțiune în pulmon în părțile bolnave, nu auzim de loc, sau numai puțină crepitațiune;

Fr. Macovescu

Biblioteca USV IAȘI

Uneori se aude o adevărată hărșcăitură (ca la pneumonia crupală).

Suprafața de secțiune este ca și suprafața, ca pământul galben, sau roșie brună, cu pete grii sau galbene turburi, împrăștiate neregulat, dând un aspect oarecum marmorat; ea e totdeauna netedă și foarte lucitoare, plină de suc și sânge.

După intensitatea sau durata boalei, sucul care ese pe suprafața de secțiune, chiar prin o ușoară presiune laterală, formează un lichid mai mult sanguinolent, sau mai mult puriform, socalatiu, turbure, sau ca un terciu sau o secrețiune catarală grie, grie gălbue, subțire, sau un puroiu ca o cremă, gălbue, rar cu totul lipsit de bășici de aer, adesea cu multe bășici, din cauza că pneumonia catarala se complică adesea cu un edem pulmonar agonic.

Dacă raclăm cu cuțitul acest lichid, rămâne un țesut mai mult alb griu, friabil, moale, sau caverne până la mărimea unei prune.

Aceiași secrețiune se găsește și în bronchii, trachee, până în laringe, și mucoasa lor este hiperemiată.

Biblioteca USV IAȘI

La bovidee pneumonia și bronchita capilară catarala, se desvoltă de predilecție în lobuli, cu atelectaza congenitală, însoțește tuberculoza, și se vede și sub formă epizotică la vitei.

Lobulii sau lobii întregi devin roșii gri închiși, roși bruni, și albaștri roșietici, carnificați, iar ramificațiunele bronchice apar pline cu exudatul catarral, care se vede după aspectul de șnururi și de dungi albicioase, turburi, gri sau gălbui, pe care le formează bronchiolele astupate, iar la secțiune se văd dopuri groase, mucoase, sau pi-cături eșind din ramificațiile bronchice.

Uneori pleura e turburată, albă gri albăstrue și țesutul interlobular formează bande albe, turburi, uneori până la 3 mm groasime, suculente sau partial emfizematoase.

La porci și mai ales la purcei, se observă aceleași atelectaze cu broncho-pneumonie. De predilecție sunt și vitei atinși lobii anteriori, mijlocii, și unghiul anterioral lobilor principali, contrastând ca niște câmpuri roșu brune sau gri roșietice, de părțile rămase roze; ele au consistența cărnei; țesutul interstițial e puțin umflat, alb gri,

Biblioteca USV IASI

semitransparent, bronchiolele sunt pline de mucus. Ele sunt foarte frequente și se văd la foarte mulți porci care se tae; ca stări sporadice, sau există sub formă epizotică, fără caracterele pneumoniei infecțioase (fibrinoase) sau ca formă benignă și terminală a acesteia din urmă, sau fiind produsă de vermi.

La oi, capre, cerbi, căprioare, se observă des pneumonia catarală produsă de vermi, caracterizată la prima vedere prin prezența focarelor gri multiple, dure, care la secțiune ne dă un lichid turbure, ce conține larve de nematozi, ouă, ect..

Pneumonia supurativă, purulentă, se observă la cal în urma gurmei și la mânji consecutiv inflamației venelor ombelicale, fiind produsă în acest din urmă caz pe cale hematogenă, iar în primul caz fie pe cale hematogenă, fie prin aspirațiunea streptococului gurmei. Uneori procesul e difuz, cu o inflamație catarală purulentă, în toate alveolele și bronchiolele, așa că pulmonii sunt atinși în întregime, lobi întregi, fiind voluminoși, hepatizați sau carnificați, cu o culoare gri roșie, și pe suprafață de secțiune, un lichid purulent, hemoragic, roș gri sau

Biblioteca USV IAȘI

gălbui; alveolele pot fi așa de pline de exudat purulent, că se văd sub formă de pete mici, gri galbene, cât gămălile de ac. Pe de altă parte se desvoltă abcese, formând pe suprafața pulmonului focare proeminente albe galbene turburi, fluctuante, de la o sămânță de cânepă până la un ou de porumbel, iar la secțiune se găsește că conțin masse purulente, groase, albe galbene. Puroiul e fără miros, uneori granulos, amestecat cu mase albe gri mai consistente.

Focarele sunt multiple, diseminate, înconjorate de un țesut hiperemic sau atelectatic, gri roș închis, sau flămînos conjonctiv. Pleura prezintă pete turburi și în cavitatea toracică se găsește uneori o serozitate abundentă galbenă roșietică, turbure, apoi plăci de chiaguri fibrinoase, la urmă masse de puroiu gros, conținând în cantitate mare streptococul gurmei.

Gangrena pulmonară.

Gangrena pulmonară sau Putrescentia pulmonum se observă în părțile mortificate ale pulmonului, care mai conțin mult lichid (sânge, serozitate) și este expus descompunerei

putrefactive, prin intrarea microbilor de putrefacțiune, prin aspirațiune în căile respiratoare.

În condițiuni speciale, acolo unde partea mortificată a plămânului e sănătoasă în apă, sau rămâne uscată din cauza proceselor speciale de coagulare, sau unde încearcă mai degenerarea grasă, sau când se produce o necroză anemică prin trombozarea vaselor, sau că se produce o inflamație de delimitare cu formarea unei capsule în jurul parenchimului pulmonar mortificat, iar astuparea bronhiilor împiedică intrarea microbilor saprofiți, acolo nu se produce, sau se produce cu mai multă greutate gangrena pulmonară (ca la. la sequestrele din peripneumonie, la necroza de coagulare din tuberculoză).

Turburările nutriției, care predispun la gangrenă, sunt mai ales infarctul hemoragic sau pneumonia pronunțat hemoragică, și microbii saprofiți, care se localizează în țesuturile infiltrate de sânge și se desvoltă în exces, putând fi introduși cu agenții patogeni care au produs infarctul sau pneumonia.

Aceasta se vede la emboliile maligne, care aduc

Biblioteca USMF IAȘI

elemente de putrefacție în pulmoni, la aspirația substanțelor descompuse (pneumonia prin corpuri străine, prin lichide turnate pe nas, ect.) sau la pătrunderea agenților mecanici (traumatici) din stomac, peretele toracic, esofag sau trachee.

Gangrena pulmonară se vede mai des la cal, ca consecință a pneumoniei crupale hemoragice, la bovidee, prin pătrunderea corpurilor străine (din stomac) și ca embolii metastatice; în gangrena pulmonară se vede rar la câine.

La gangrena pulmonului se produc caverne care se văd pe din afară ca pături retractate sau proeminente veziculoase, după cum lichidele și gazele produse sunt eliminate prin bronchii sau ruptură pleurală.

Focarele gangrenoase au încă de obicei la suprafață depozite fibrinoase care se pot desface, sau au o culoare galbenă murdară. La palpație constatăm că focarele gangrenoase mai sunt înconjurate de țesut hepatizat, așa că găsim alternativ focare consistente și altele fluctuante sau înfundate.

Dacă facem secțiuni în organ, atunci vedem cavernele

Biblioteca USV IAȘI

gangrenoase izolate sau multiple, conținând un lichid foarte fetid, verde brun, verzui murdar, roș negru. Cavernele sunt de la o mazăre până la un pumn de mari, neregulat rotunde, și înconjorate de un pulmon în diferite grade de alterațiuni.

La gangrena acută, e de obicei splenizat, hepatizat, edematos, infiltrat cu sânge, negricios, roș brun, infiltrat cu lichid gangrenos sau gaze; fața internă a peretilor cavernelor e viloasă, neregulată sau formează o massă moale difluentă.

Focarele gangrenoase pot fi izolate și despărțite prin zone mai largi de lobuli inflamați (gangrena circumscrisă) sau să fie foarte apropiate și confluente. (Gangrena difuză, pneumonia gangrenoasă) Acolo unde cavernele ajung până la suprafața pulmonului, se produce și infectiunea prin contact a pleurei, care rămâne uneori ca o pleurită fibrinoasă circumscrisă, însă mai des devine difuză, hemoragică, gangrenoasă, din causa propietăților patogene ale microbilor (pneumotorax, pleurita gangrenoasă hemoragică). Ruperea cavernelor veziculoase la suprafața pulmonului se face prin o pierdere de substanță,

Biblioteca UMF IASI

ulceriformă, de unde ajungem direct în cavernele parenchimului. Ele sunt însoțite de hemoragii.

Cavernele sunt de cele mai multe ori în legătură cu bronchiile, care suferă și ele de procesul gangrenos, și în ele se găsește conținutul cavernelor și mucoasa lor e hiperemiată, echimozată, cu o culoare roșie închisă, neagră albăstrue sau verzue, sau cu pierderi de substanță, așa că inelele cartilaginoase sunt descoperite și desprinse.
La câini cavernele sunt mărginite la un lob și pornesc din bronchii, prin descompunerea secrețiunelor în pneumonia catarală intensă; bronchiile sunt dilatate, pline cu un lichid grăunțos roșietic, gros, fetid (bronchita putredă)

Vasele care ajung la focarul gangrenos sunt pline sau cu sânge licid sau cu trombuze. Prin căile limfatice sunt luate produsele de descompunere și microbii saprofiți, și duși mai departe, procesul gangrenos devine progresiv, aduce focare noi de gangrenă în țesutul interstițial și sub pleură, și în cele din urmă rezultă o intoxicație putredă sau sapremie, care se poate face și pe calea capilarelor, de unde în venele pulmonare și apoi în cord, producând focare și inflamațiuni gangrenoase

metastatice și abcese în rinichi ficat, splină, muschi, miocard.

Gangrena acută se termină de regulă prin moarte. Când are un mers mai încet se poate forma o inflamație de demarcațiune, ca o zonă subțire de câțiva mm în jurul cavernelor, galbenă sau albă galbenă, infiltrată de puroiu. Aceste zone supurate caută să elimineze focarele gangrenoase, și sunt urmate de o proliferație granuloasă, care delimitează complect cavernele, dând procesului un caracter cronic. Această formă se vede la bovidee (pneumonia cavernoasă gangrenoasă cronică). Focarele de la o alună la un ou de mari, sunt închise într'un țesut carnificat sau conjonctiv, slăninos, care se observă și la pleură. Fața lor internă are o membrană piogenă grie, dură, acoperită cu muguri granuloși.

Conținutul e purulent, gangrenos verde, grîu verde, unduros, fetid (gangrenă inveterată)

Tuberculoza pulmonilor

Nici un organ nu e așa atins de tuberculoză, ca pulmonul. De obicei la autopsie putem diagnostica într'un mod

Biblioteca USV IAȘI

precis tuberculoza pulmonară, cu toată variabilitatea leziunilor în diferitele stadii ale evoluțiunei sale.

Acest diagnostic e foarte important pentru combaterea bolei, inspecția carnurilor, jurisprudență ect.

Tuberculoza pulmonară se observă cel mai des la bovidee; la 1/3 din cazurile de tuberculoză e atins numai pulmonul și în 1/2 din cazuri e atinsă și pleura pe lângă pulmon.

Pulmonii și ganglionii bronchiei sunt atinși după Rieck în 80% din cazurile de tuberculoză.

Frequența tuberculozei pulmonare de la început și ongură (Tuberculoza pulmonară primitivă) pare a arăta că bacilii tuberculozei intră în organism mai ales prin aerul inspirat, și aceasta s'a dovedit și prin experiențe.

Uneori găsim atinși însă numai ganglionii bronchiei, care se atribue faptului că bacilii tuberculozei sunt inspirați, trec însă pulmonii fără să-i atingă (rădăcinele și căile limfatice) și se depun în ganglionii limfatici.

Când găsim tuberculoza pulmonară cronică, se găsesc totdeauna tubercule și în ganglionii bronchici, și aceasta este primul și principalul criteriu al diagnosticului.

Biblioteca USV IAȘI

Tuberculoza pulmonară primitivă se poate produce însă fără îndoială și pe cale digestivă, prin aceia că bacilii tuberculozei din intestine trec în chilifere, apoi în canalul toracic, fără a produce focare de boală, și ajung apoi în mica circulație și în pulmoni, unde găsesc un teren favorabil de multiplicație. Această oprire în pulmoni de asemenea se face ori de câte ori bacilii tuberculozei ajung în ~~sânge~~ curentul sanguin.

Tuberculoza secondară a pulmonilor; participarea sa regulată la tuberculoza ficatului, intestinului, ganglionilor mezenterici și bronchici, se produce totdeauna prin aceia că bacilii tuberculozei sunt transportați în rețeaua capilară respiratoare pe cale hematogenă, și de aceia se chiamă tuberculoza embolică. Această introducere se poate face pe o cale scurtă, mărginită la circulația cea mică, și anume atunci când sunt tuberculoși ganglionii bronchici și mediastinali, atunci bacilii pot fi duși la vena cavă anterioară, prin trunchiul limfatic al acestor ganglioni, sau prin venele lor. Din vena cavă anterioară ajunge în cordul drept și în artera pulmonară, și de aici sunt însămânțați în pulmoni.

Biblioteca UȘV IAȘI

În modul acesta se produce adesea după o tuberculoză pulmonară cu îmbolnăvire-mărirea ganglionilor bronchici, încă o tuberculoză pulmonară secondară embolică, așa că se observă amândouă stadiile boalei la o bolță.

Din părți depărtate (intestine, mezenter) bacilii pot ajunge prin canalul toracic în pulmoni, pentru a se împrăștia pe cale embolică, sau că ajung în cazuri de tuberculoză ficatului, direct în vena cavă, și cu sângele său în pulmoni.

Tuberculoza pulmonară însăși este origina tuberculozei embolice tuturor organelor și părților corpului, dacă nu sunt părți mai apropiate (intestine, ficat) care să dea embolii, căci izbucnirea bacililor în venele pulmonare, adică atât bacili izolați cât și în număr mare deodată, în repriză în cordul stâng, adică în sângele arterial, de unde urmează o revărsare de bacili în tot corpul (tuberculoză generalizată)

Formele anatomice ale tuberculozei pulmonare se pot grupa în următoarele tipuri principale:

Forma cea mai obișnuită a tuberculozei pulmonare la bovidee, este că, câteva sau mai mulți lobuli ai organului, la intervale (despărțiți prin zone înguste sau mai

late, complect sănătoase) sunt cu totul transformați în nodozități cazeoase. Aceasta este tuberculoza lobulară cazeoasă.

Pleura fiind netedă, normală sau turbure, laptoasă sau albăgrie, prevăzută cu filamente, iar dacă pipăim simțim umflături nodoroase, care sunt situate parte sub pleură, producând proeminențe, neregularități turtite, altele mai profunde chiar în interiorul parenchimului, ca focare cu aceleași caractere, de la mărimea unei alune până la un pumn, pătrunzând organul în număr variabil, scârțâind la secțiune, din cauza consistenței lor dure, t uneori ca lemnul.

Aceste focare sunt lobuli palmonari al căror țesut e umplut sau înlocuit cu o substanță cazeoasă.

Lobulii sau grupele de lobuli pot fi transformați în o masă compactă, total cazeificată, uscată, galbenă ca cromul sau ca ochrul, fiind mobilă în interstițiul conjonctiv; în interiorul părților coagulate se pot infiltra săruri calcare în cantitate așa de mare, că secțiunea se simte aspră, nisipoasă, ca o tencuială uscată.

În alte cazuri massa cazeoasă e o substanță

groasă, sfărâmicioasă, jumătate cu tencuiala, sau moale, ca o smântână groasă, unsuroasă, formând dopuri care ies prin presiune, de o culoare albă galbenă, galbenă ca cromul, sau semănând cu culoarea gălbenușului de ou fiert, înconjorată de un țesut conjonctiv, gri, slăninos, sau alb albăstrui, care delimitează lobulii distruși, ca și țesutul conjonctiv interlobular. Aceasta este broncho-pneumonia tuberculoasă, lobulară, cazeoasă, tuberculoza lobulară, tuberculoza locală a pulmonilor, pneumonia cazeoasă.

Contopirea lobulilor vecini astfel cazeificați, prin țesutul conjonctiv de demarcațiune, permite să se formeze nodozități compuse, voluminoase, care prezintă fluctuațiune, conținând o materie moale ca terciul, și în jurul cărora țesutul conjonctiv fibros, îngroșat, formează niște loje.

Dacă raclăm conținutul care e cu totul inodor, rămân niște cavități mari de la o alună la un pumn, la a căror față internă aderă massa cazeoasă unsuroasă, ca terciul. Aceasta e tuberculoza pulmonară cavernoasă, vomica tuberculoasă.

Biblioteca CCV IAȘI

În țesutul lobular bolnav, are loc o înmulțire a bacililor tuberculozei; o parte din masele caseoase, ramolite și produsele catarului care există în lobuli la procesul broncho-pneumonic, ajung în bronhiile de calibru mijlociu și poate fi aspirat în lobulii vecini sănătoși, producând noi focare tuberculoase lobulare.

O altă parte din aceste mase, este transportată prin căile limfatice mai departe, fie prin ajutorul fagocitelor, fie prin curentul limfatic; în modul acesta se desvoltă tuberculi tineri la periferia lobulilor tuberculoși și mai ales în țesutul conjunctiv interstițial, care uneori devin asemenea caseoși.

② eruptie de tuberculi tineri se produce și în țesutul conjunctiv interlobular, însă și în interiorul lobulilor, atunci când bacilii tuberculozei, izolați sau în grupe, din circulație, sunt transportați în pulmoni.

În ambele cazuri se produc tuberculi de la o sămânță de mei până la una de cânepă, mazăre, izolați sau confluenți, care nu reproduc forma lobulilor, ci iau mai mult o formă rotundă; ulterior însă, prin confluența și caseificarea lor progresivă, precum și prin

Biblioteca UMF IASI

demarcațiunea prin țesut conjonctiv, produc însă de asemenea caverne mai mari, cazeoase.

Aceasta constitue tuberculoza nodulară sau mileară, sau nodoasă, cronică.

Dacă durează mult timp, tuberculii se găsesc de toate mărimele: cei mai mici de abia vizibili cu ochii liberi, care ne dau un punct de sprijin pentru diagnostic, numiți tuberculi miliari; apar ca niște noduli de la o gămălie de ac până la un bob de mei, cu centrul turbure, alb gălbui; cei mai mari sunt cât o sămânță de cânepă, cât o mazăre, până la o alună, cu un conținut cazeos, galben, moale ca terciul, sau sfărâmâcios sau o tencuială cazeoasă și o capsulă fibroasă.

Mărimele inegale provin din cauza diseminațiunei ...ptate prin embolii sau căile limfatice și creșterea periferică a tuberculului. Țesutul interlobular se transformă în fazele inițiale ale leziunelor, în bande conjonctive groase, albe, albe grii, slăninoase.

Focarele tuberculoase sunt la început despărțite prin ...ut sănătos; mai târziu se stabilește la periferie atelectază, ...fizem, bronchită ~~cronică~~ capilară catarală.

Fascicolo 41

Traian Macovescu

Biblioteca USV IAȘI

Pătrunderea tuberculilor în creștere, în cavitatea lobulilor pulmonari, formarea cavernelor și a îndurațiunelor interstițiale, șterg diferențele între tuberculoza miliară și interstițială lobulară, care în cazurile înaintate sunt amestecate și reunite.

Focarele tuberculoase sunt apoi așa de îngrămădite, îngroșările conjonctive și cavernele cazeoase sunt așa de întinse, că părți întinse ale pulmonilor, jumătate sau lobi întregi, sunt transformate în niște loje, cu pereții fibroși groși, cu conținutul puriform, cremos, sau cazeos; pe din afară lobulii se prezintă ca niște ridicături sau nodozități sau adevărate abcese, umplute cu masele menționate care se poate recunoaște pe din afară, după forma de struguri, iar la secțiune, prin eșirea conținutului său moale.

Aceasta e tuberculoza purulentă și indurativă cronică.

Lobul pulmonar dur, fluctuant, inspicat cu abcese într'un bloc de țesut conjonctiv, poate să aibă mai multe Kgr. iar pulmonii întregi atinși de tuberculoza broncho-pneumonică și interstițială, poate să cântărească ~~20-30~~ 20-38 Kgr.

Etatea tuberculilor mileari se poate evalua la 3 săptămâni: tuberculii cronici, de mărimea unui bob de mazăre, până la un bob, care să aibă un centru alb gălbui, complect calcificat, pot fi uneori de 2 ani.

Bronchiile mai mari prezintă de asemenea leziuni tuberculoase. Catarul mucoaselor lor se arată prin prezența unei secrețiuni foarte mucoase, galbenă, turbure, formând grămezi sau dungi, semănând cu sputa corespunzătoare de la om.

Materialul de distrugere al alveolelor, reținut, infectează prin bacilii tuberculozei ce-i conține, bronchiile în care vine în contact cu mucoasa lor, iar pe de altă parte procesul tuberculos se întinde prin continuitate și prin diseminarea în vecinătate la pereții bronchici. Se stabilesc astfel în țesutul peribronchic sub mucos și intramusculos, tuberculi miliari, care distrug din afară sau din năuntru pereții bronchiilor, dând loc la îngroșări fibroase, sau la ulcere tuberculoase ale bronchiilor. Ca urmare se mai produc bronchectazii saciforme și fuziforme, de diferite calibre și caverne bronchiectatice, care pot conflua încă și cu caverne pulmonare.

Biblioteca USV IASI

Această serie de alterațiuni, constitue bronchita tuberculoasă ulceroasă, peribronchita tuberculoasă nodoasă, bronchiectazia tuberculoasă.

Tuberculoza se mai întinde și prin continuitate și la pleură, așa că pe lângă tuberculoza lobulară și interstițială, se mai găsește turburarea, îngroșarea și aderența foițelor pleurei, care fac să adere lobulii pulmonari, de pereții costali, precum și o tuberculoză seroasă.

La tuberculoza pulmonară participă și ganglionii limfatici de la rădăcina pulmonilor. La autopsie, găsirea unor focare cazeoase sau tuberculi miliari sau mai mari, în ganglioni, sunt semnul cel mai sigur, că și focarele cazeoase sau ramolite din pulmoni, sunt tot de natură tuberculoasă; de aceia nu trebue să neglijăm niciodată de a incisa acești ganglioni, și anume toți ganglionii vizibili, deoarece unii din ei pot să nu prezinte tuberculi.

Ganglionii adesea pigmentați cu grăi sau cu negru, pot apărea pe din afară normali, pecând la secțiune prezintă tuberculi miliari, sau că ei mărindu-se în volum, prezintă focare cazeoase; în alte cazuri, prezintă părți gal-

bene ca tencuiala, cazeificate, de la o sămânță de cânepă până la o alună, care se văd și pe din afară, încapsulate de țesutul conjonctiv intercapsular, îngroșat.

Tuberculoza acestor ganglioni limfatici e uneori așa de însemnată, că mărimea lor este isbitoare, ajungând cât un pumn de mari, care se aglomerează în pachete voluminoase, dure, total cazeificate, așa că la secțiune găsim o substanță cazeoasă uscată, dură, galbenă, sau puțin roșietică, omogenă, înconjurată de un țesut slăninos, griu, inspicat de focare de ramoliție, adică avem de a face cu o infiltrație cazeoasă difuză.

Tubercula acută diseminată sau embolică a pulmonilor, este de obicei tuberculoză secondară; o inundare bruscă a pulmonilor cu sânge ce conține mulți bacili ai tuberculozei, dă loc la formațiunea a nenumărați tuberculi în tot pulmonul.

Răspândirea tuberculilor la toți lobii pulmonari și desvoltarea și etatea lor egală, precum și găsirea originei de unde au fost importați bacilii, sunt de cea mai mare importanță pentru diagnostic.

La tuberculoza miliară acută, se produc într'un timp scurt

mase așa de mari de tuberculi în toate părțile pulmonilor, că rezultă din aceasta, turburări de circulațiune.

Pulmonii sunt însțiucați de noduli grii, de la o gămălie de ac până la un bob de mei de mari, care sunt așa de deși, că pulmonii se simt grăunțoși și devin tari, elastici; Nodulii uneori sunt așa de mici, că se recunosc numai dacă se observă cu atențiune, când au încă o culoare grie și sunt translucizi, iar caseificarea n'a început încă.

Caracterul acut se cunoaște prin aceia că interstițiile lobulilor sunt hiperemici, prevăzute cu puncte hemoragice; pleura prezintă de asemenea hiperemie și edem, o coloratie marmorată; la secțiune vedem că are un lichid cu băsici fine.

În cazuri suprăacute, dacă lobulii pulmonilor sau țesutul interstițial nu prezentau leșiuni tuberculoase mai vechi, se poate ca să nu găsim în ganglionii limfatici focare caseoase, ci sunt numai măriți în volum, sau conțin numai tuberculi mici ca grișul, având în centru un mic punct galben.

Desimea tuberculilor miliari astupă capilarele pulmonului

așa fel că sub influența edemului colateral, a congestiunei pulmonare și a insuficientei respirațiunei, se produce o moarte iute prin această tuberculoză miliară acută.

Pe de altă parte dacă tuberculii sunt mai rari, se produce o tuberculoză miliară cronică, tuberculii capătă un punct central opac de calcificare; ~~căci~~ se observă chiar și tuberculi cât o sămânță de cânepă sau bob de mazăre uneori cu calcificație.

Leziunile microscopice sunt menționate la studiul tuberculului (Inflamațiunele cronice specifice).

Tuberculoza pulmonară la cal are particularitățile sale.

În majoritatea cazurilor tuberculoza pulmonară este embolică, coexistând cu o tuberculoză produsă pe calea digestivă. S'au semnalat însă și cazuri sigure de tuberculoză primitivă pulmonară, sau a ganglionilor bronșici.

Se găsesc noduli și nodozități rotunde, de mărimea unei semințe de mei sau cânepă, până la o nucă sau cu de porumbel, cu sau fără ramolite caseoasă, sau caverne în plămâni.

Biblioteca USV IASI

Leșiunile se găsesc răspândite regulat sau neregulat în massa parenchimului pulmonar, proeminând în parte la suprafață, unde se pot lesne simți cu degetele. În pulmonul hiperemiat ei se disting prin culoarea lor albă sau albă gri, și pot ajunge până la mărimea unui ou de porumbel, având la secțiune o coloare albă, uniformă, așa că s'au luat mai mult drept niște sarcoame sau cancere. Ele prezintă însă în parte o ramolire, în centru un terciu caseos, puriform, alb galben, pecând la periferie este o capsulă conjunctivă; la pipăire simțim în acest caz o fluctuațiune.

Massa caseoasă se poate găsi și în cavernele, care sunt în legătură cu bronchiile. În alte cazuri găsim pulmonul infiltrat în întregime, de niște pete albe, neregulate, ramificate (fără nodozități, caseificare și cavernă) care dau pulmonilor un aspect umflat și îndurat, și contrastează cu restul hiperemic, cu aer, elastic, al pulmonilor.

Alveoli și pleura și pericardul prezintă tuberculi miliari, izolați sau în grupe, de o culoare albă gri, consistență tare, înconjurată și cu o infiltrație caseoasă. Ganglionii limfatici, bronchici, sunt măriți, formând pachete cât pumnul,

Biblioteca USV IASI

la secțiune sunt înșirați cu tuberculi miliari, sau total transformați într'o masă caseoasă, cu centrul ramolit, puriform, gălbui, uneori calcificat. Toate leșiunile conțin foarte mulți bacili ai tuberculozei, care uneori s'au găsit că au caracterele bacililor tuberculozei aviare.

Tuberculoza pulmonară la porc se întâlnește foarte des. Masele caseoase au o culoare galbenă deschisă ca puricioasa, și la broncho-pneumonia caseoasă sunt infiltrate în țesutul lobular, cu o îngroșare a țesutului conjonctiv în jurul lobulilor bolnavi, cu o infiltrație caseoasă a ganglionilor limfatici.

Lobi întregi pot să devină tari ca rinichii, măriți, rotunjiți, pleura galbenă grie, turbure, opacă, la secțiune scărțăe, și lobulii pătați, galbeni, compacți, sunt uniți prin țesut conjonctiv slăninos grie; acest aspect se poate vedea și la mai mulți lobuli.

Ganglionii limfatici sunt măriți, cât migdalele sau degetul cel mare, tari ca cartilagul, slăninoși, și cu focare caseoase galbene deschise. Uneori masa caseoasă se calcifică și devine ca o lenticulă.

La porc se observă și tuberculoza pulmonară miliară

acută și cronică, în mod tipic.

Ca tuberculoză miliară foarte deasă, diseminată, de la un grăunte de gris până la un grăunte de mei, gri, la care partea centrală se cazeifică, galben, toți lobulii intermediari sunt hiperemici și edematați.

Ca tuberculoză miliară și lobulară, cu caverne, se observă și la capră, mult mai rar la oaie.

Masele cazeoase iau la aceste animale aspectul unei pomezi, moi albe sau albe galbene, cuprinse în cavități ca o nucă sau un ou, în pulmoni sau ganglionii limfatici, înconjurate de capsule conjonctive subțiri.

La căprioare, cerbi se pot observa pneumonii cazeoase tuberculoase, cu bronchite acute, cu ulcere în trachee și bronchii.

La bivoli și bivolițe, tuberculoza pulmonară miliară sau lobulară, cu caverne, se observă din când în când, însoțită și de tuberculoza seroaselor, asemănându-se cu aceia de la bovidee, cu deosebirea că masele cazeificate rămase sau calcificate, au o culoare în totul albă ca creta.

Tuberculoza pulmonară la câine

Are aspecte foarte variabile, primitivă sau embolică,

Bibliotecă USAMV

ca expresie a generalizării, din tuberculoza mezenterică, a ficatului, ect. sau a mediastinului, a pleurei, și tuberculoza ganglionilor pectorali.

Uneori tuberculoza pulmonară deși e cea primitivă, e mai puțin întinsă ca aceia a cavității.

Tuberculoza miliară acută produce la toți lobulii noduli rotunji, diseminați, gri, transparenți, duri, foarte mici, de abia vizibili, sau ca meiul, iar pulmonul e foarte hiperemic, edematiat.

La tuberculoza nodoasă cronică succesivă se găsesc pe lângă tuberculi miliari, albii cât linte, mazăre, fasole, care au pe din afară un strat conjunctiv gri, și un centru palid alb cașeos, sau ca un lapte acru.

Pneumonia tuberculoasă se asociază cu formele precedente, are focare nodoroase și caverne, puse într-un țesut inflamat edematiat sau infiltrat; la tuberculi miliari până la focare cât unul, gri, sau ca plumbul, pe din afară tari, în centru ramoliți, plini cu o masă purelormă, cremoasă, sau pe cale de vindecare, sclerosi.

Uneori focarul de ramolitie e în comunicare cu o bronchie, și atunci masa terciuită se amestecă cu conținutul

mucos, și se formează o cavernă cu pereții zdrențuiți, moi, albicioși, mărginită cu mase fibroase.

În lobul bolnav se poate vedea un sistem întreg de caverne, cu plăci cicatriciale sau fluctuații pe pleură, și pline cu mase grii, verzi, galbene, mucoase sau grăunțoase, mai rar purulente, cuprinzând zdrențe de țesut pulmonar mort.

Pereții sunt cu infiltrații purulente, gălbui, dirijați prin bande conjonctive în loje, sau cu o membrană piogenă granuloasă. Focarele tuberculozei lobare sunt situate în părți hepatizate, uscate, granuloase.

Uneori se găsesc focare fibroase, cicatriciale, pe pleură. Bacilii tuberculozei sunt totdeauna foarte numeroși în masele purulente din caverne, sau în raclajul de pe pereți.

În focarele vechi, bacilii se colorează greu.

În bronchii se observă catarul purulent și dilatări, ulcere tuberculoase. Și participarea cordantă a ganglionilor bronchici, care devin ca migdalele sau ouă de mari, sunt măriți, hiperemici, grii, sau marmorați cu negru, cu focare ramolite ca o smântână, sau un lichid lăptos.

Biblioteca USMF

Căriște Kisti.

Tuberculoza pulmonară la pisică.

Dă loc la noduli și nodozități albe sau gălbui, despărțite prin un țesut griu, densificat; focarele sunt numeroase, diseminate sau grupate, miliare sau până la o alună, cu centrul caseos sau puriform; de asemenea se pot forma caverne. Ganglionii bronchici foarte măriți, înspicați cu granulațiuni albe. Uneori pot deveni foarte mari, cu un exudat turbure în cavitatea toracică. Rar se văd tuberculi pe pleură.

Tuberculoza pulmonară e foarte frequentă la maimuțe semănând cu aceia de la om, cu focare mari de bronchopneumonie cu catar bronchic și caverne. Pulmonii antracozici, cu îngroșări și aderențe pleurale cu coastele, cu exudat în torace, tuberculi miliari gălbui sau gri, cu caverne la o alună sau nucă, pline cu masse caseoase sau purulente.

Ganglionii bronchici devin 1-5 cm. lungi, cât degetul de groși, prezintă noduli miliari, caseoși și focare de ramolire caseoasă.

Biblioteca USV IAȘI

La mamiferele mici de laborator, epuri și cobai, se poate întâlni uneori și o tuberculoză pulmonară spontanee. Dară inoculațiile cu material tuberculos, produc la aceste animale, pe lângă alte leziuni tuberculoase, și focare tuberculoase în pulmoni și ganglionii bronchici, fie sub formă de tuberculi miliari, sau focare mai mari de pneumonie cazeoasă.

La pasări se observă rar tuberculoza, chiar când sunt alte părți (ficat intestine) foarte afectate, cu leziuni vechi și întinse.

Uneori însă întâlnim la rațe, găini, porumbei, ect. focare nodulare, cazeoase, tari, galbene, turtite, pecând restul organului e roz deschis; există însă tuberculoză primitivă a ficatului sau intestinului.

Tuberculoza pulmonară e însă mai frequentă la papagal, care e mai expus a contracta o tuberculoză, prin inhalații de bacilii tuberculozei, sau ca tuberculoză secondară, a unei tuberculoze generalizate.

Focare cazeoase pseudo-tuberculoase în pulmoni

Există procese patologice de diferite feluri, care au cea

Biblioteca USV IAȘI

mai mare asemănare cu leziunile tuberculoase, cu tuberculi mici caseoși, moi, galbeni sau cu transformările caseoase uscate, ale lobulilor.

Unele se pot diagnostica cu ochii liberi, după care caractere particulare, altele numai după un examen microscopic.

Diagnosticul nu e greu dacă avem tot cadavrul, și putem examina ganglionii limfatici, sau a eauta tuberculii miliari. E mai greu când avem numai pulmonii, unde putem avea numai ganglionii bronchici, și care dacă prezintă leziuni de tuberculoză, tipice, ne dau indicațiuni.

Trebue să știm însă că sunt și pseudo-tuberculoze microbiene sau parazitare, care produc leziuni caseoase sau calcificate, în ganglioni.

Pseudo-tuberculozele pulmonare sunt unele parazitare și altele microbiene.

Pseudotuberculoza verminoasă

Paraziții morți, uneori microscopici, pot produce - ca niște corpuri străine, inflamațiuni de delimitație, ei formând partea centrală, în jurul căreia se produce o proliferațiune.

Biblioteca USV IAȘI

fibroplastică, nodulară, semănând mai mult sau mai puțin cu tuberculii miliari, mai ales dacă exudatul și parazitul mort a degenerat și s'a necrozat, având un centru turbure gălbui.

Echinococii cazeificați în pulmonii bovideelor, seamănă uneori foarte mult cu focarele tuberculoase, ramolite, formând o masă moale, grăunțoasă, groasă, gălbue, cazeoasă, înconjorată de o capsulă conjonctivă (Echinococoza cazeificată); conținutul e granulos, tărâțos, elastic, cu membrane sbârcite, usor de scos și ușor de diagnosticat, dacă luăm fragmente din cuticula lameloasă și le examinăm la microscop.

Și la cai se văd focare cât o sămânță de cânepă, o mazare sau conglomerate mai mari, cu conținutul cazeos de echinococoză cazeoasă, semănând cu tuberculoza.

Cisticercoza nodulară cazeoasă (Tuberculoza cestodică nodulară) se observă la miei, cam la 14 zile de la invaziunea larvelor de taenia coenurus, formând focare albe gălbui, sau galbene ca sulful, diseminate, de la o sămânță de mei, la o sămânță de cânepă de mari, cu conținutul moale sau puriform. Se mai găsesc însă noduli galbeni și sub

Biblioteca UȘV - AȘI

pele, une ori încovăiată la creer, cu injecțiuni vasculare periferice.

La porci se găsesc une ori sub pleură un mare număr de noduli de la un grunte de mein până la o sămânță de cânepă sau mazere, proeminenți, delimitați, cu conținutul alb gălbuiu, gros, ca un terein, care se pot găsi și în parenchimul pulmonar. Dacă exprimăm conținutul rămâne o cavitate formată de o capsulă conjonctivă. Acești chiști cazeopurulenți sunt probabil datoriți stărilor larvare a teniei solium sau a echinococului, care ajungând în pulmoni mor.

La oi prezența strongilului capilar în pulmoni, produce noduli cazeo-calcari, cât o sămânță de mac sau de mein.

La câini strongiloza nodula a vaselor pulmonare, s'a observat mai ales în sudul Franței [Baillet], produsă de strongilus vasorum, care dau loc la

Biblioteca USV IAȘI

formațiunea mor foarte mici, cari ajung rar la mărimea unei gămălii de ac, găsindu-se mai ales la baza lobilor, dându-le aspectul perlat, pot să confluieze, formând sub pleură pete gălbui.

La pisică se observă foarte asemănătoare produse de strongilus pusillus [Vezi paraziții pulmonului].

Pseudotuberculozele microbiene pot fi produse de hifomicete și diferite bacterii. Printre hifomicete avem aspergilus fumigatus și a. nigrescens care produc leziuni nodulare și pneumonice [pneumomycosis aspergillina]. Sporii acestor miceți ajungând în căile respiratorii, pot germina, emite micelii și produce hife mai mult sau mai puțin ramificate. Ei pot vegeta sau pe un esudat deja existent formând vegetațiuni saprofitice membranare, sau că ei dau loc la esudațiune producând o micoză primitivă.

Biblioteca Uși. IASI

Aspergilus fumigatus dezvoltându-se la 37-40° provoacă cele mai dese cazuri
Paserile sunt acele care se pretează mai bine pentru această infecțiune, căci prin sacii aerieni permite vegetarea aerată necesară acestor microbi, cu infecționare acestea găsind adesea exudate cari stagnează în aceste părți.
Leziunile de pneumomicoză aspergilină s'au găsit la porumbei, găini, rațe, gâște, lebede, fazani, papagali etc. La lesiune principală se găsește în cavitatea toracică și abdominală mase cazeoase fibrinoase, gălbui, grase, consistente, care conțin un depozit de mucegai gri murdar, sau verzui palid, pufos. Ele pot forma numai niște pete sau mase întinse. De obicei formează plăci grii de 1-2 c.m grosime, sfărmicioase, uscate, lamelare, comprimă pulmonul sau astupă pereții sacilor aerieni, care au membrana tulburate

și hiperemiată. Afecțiunea poate să fie limitată la celulele aeriene, alte ori se întinde la pulmoni, bronchii, trachee, rar și sinusurile de la cap. Apoi se găsesc leziuni nodulare și nodoase, galbene sau pseudomembrane sfărmicioase, cazeoase, formând dopuri, amestecate cu licid mucos sau serô-sanguinolent, tuburile acoperite cu pete de mucigai, rar restul pulmonului roș brun închis, atelectatic. Animalele foarte slăbite, murind cahectice.

La microscop se găsesc micelii ramificate în toate productele patologice și chiar hife sporifere. In secțiunile făcute în pulmonii hepatizați colorate, se vede că miceliile pătrunde'n toate căile aeriene și chiar pereții și septele tuburilor aeriene cu o infiltrațiune inflamatoare și o necroză de coagulare a părților atinse. Focarele cazeoase tinere în pulmoni seamănă cu tuberculii, fiind formate

Biblioteca UȘV IAȘI

din leucocite și celule epitelioide ce'nconjoară miceliile și chiar celule gigantice se găsesc. Cazurile de mycosă pulmonară la mamiferele domestice sunt mai rare și mai des secundare peste alte leziuni ca caverne tuberculoase etc. Micoze primitive s'au observat la bovidee, semănând une ori macroscopic cu peripneumonia, cu hepatizație și pleurita, noduli de mărimea semintelor de cânepă în lobuli și pe mucoasă, ulcere acoperite cu mase granuloase. La microscop în fie-care nodul s'a găsit o tufă de aspergil, ca un nucleu miliar central, de micelii fără hife aeriene. In părțile hepatizate era o infiltrație de noduli. In alte cazuri s'au semnalat focare fibroase cât nucile de mari, cu centrul gol, plini cu micelii. Un caz de micoză primitivă în pulmon s'a semnalat și la cal, cu nodozități cât mazerea de mari și apoi

hepatisație, atelectază, hiperemie, edem pleurită.

La miel s'au semnalat cazuri cu noduli cât semințele de mac sau cânepă, formând grămezi.

La câini s'au semnalat nodozități se-mănând cu sarcomele, cu un mucorimen [Mucorimycis canis familiaris]

Sunt mai multe bacterii care produc leziuni cazeoase sau nodulare. Depóte întâlnio broncho-pneumonie cazeoasă, focare lobulare, produse de alte bacterii de cât bacilul tuberculozei d. exemplu la pesta porcului se găsesc adesea focare cazeoase de diferite mărimi, tari, sau scleroze a unei sau mai multe părți din lobii pulmonilor, care la secțiune presintă lobuli necrotici albi galbeni, cazeoși, uscați, elastici sau sfărmicioși, înconjurate de puroi. Aceste focare și bronchiile sunt înconjurate de un țesut conjunctiv slăninos.

Biblioteca USV IAȘI

Ganglionii limfatici sunt măriți în volum și de regulă nu conțin focare cazeoase, lipsa tuberculilor miliari și prezența leziunilor intestinale ne pune pe calea diagnosticului.

Focare cazeoase ușoare sau mari, întinse sau nodulare se mai pot observa în pulmoni la porci, viței, oi, cai, epuri, cobai, provocate secundar de bacilul nevrozei sau bacilul piogen, bacilul pseudotuberculozei lui Malassez și Vignal, Preisz, Brinard, Pfeiffer etc.

Actinomicoza pulmonară

Se observă la bovidee producându-se de regulă secundar prin aspirația particulelor, leziunilor actinomicotice din faringe și laringe; de asemenea și pe cale embolică sau hematogenă se pot produce erupțiuni de numeroși noduli în pulmoni, fără leziuni ale actinomicozei în

altă parte, trebuesc considerate ca actinomicoză pulmonară primitivă. De obicein se găsește sub formă de tumori, sau de noduli multipli de la o linte până la o mazere, sau nodozități izolate sau mai multe de la un ou până la un pumn sau cap de om, în grosimea parenchimului pulmonar, înconjurate de un țesut conjunctiv subțire sau 1 c.m. gros, slăninos, sidefos, alb, cu ramificațiuni în țesutul interlobular. Din cauza capsulei focarele sunt tari, elastice, acoperite de o pleură ngroșată, proeminentă, rotunzită, pe când în interior la secțiune sunt moi, ca țesutul splinei, sau spongioase, pastoase, grii gălbui, grii brune, cărămizii, iar locurile unde sunt aglomerații actinomiceții, sunt niște pete mici, turbure galbene. După secțiune tot țesutul proemină și se umflă pe suprafața de secțiune, capsula rămânând mult mai jos.

Biblioteca UȘ IAȘI

Uneori și pleura pulmonară prezintă focare perlate, producând aderențe cu pleura costală și lesiuni care pot atinge și coastele.
Pulmonul din jurul focarului prezintă atelectază, bronchectazii, pline cu mase muco-purulente, sau porțiune cu pneumonie interstițială, cu streanguri de țesut conjunctiv alb, lucitor în jurul lobulilor și lobilor atinși. Apoi se mai pot observa caverne, până la un pumn de mari, cu un conținut purulent ca o maioneză, iar pereții formează un țesut grin gălbui, pastos; atât în conținut cât și'n pereți se găsesc granulațiuni gălbui de actinomiceți.
Neoformațiunile pătrund une ori și în bronchii în care se pot găsi izolate sau cu duzinele, cu suprafața ulcerată; conținutul cavernelor poate pătrunde în cavitatea toracică și să producă un piopneumotorax
Une ori s'au observat leziuni diseminate miliare, la bovidee și porc semănând cu

Biblioteca USV IASI

cu tuberculii recenți, dară fără centru galben, ci formează focare grii, tari, translucizi, uniform slăninoși, cu miile'n tot pulmonul. Restul pulmonului poate fi emfisematos și cu infiltrațiuni a țesutului interalveolar și interlobular, cirotic, indurat palid, alb, parte hiperemic, granulos prin noduli actinomicotici.

In actinomicoza pulmonară se văd foarte bine tufele tipice de actinomices, necalcificate.

La capră și la câine s'au observat leziuni semănând cu tuberculoza, unde ori cu focare'ntinse de ramolițiune, formând ca niște abcese și produse de alte specii de actinomices și numite Actinomices caprae, actinomices canis.

Botriomicoza pulmonară

Microorganismul acestei boale descoperit de Bollinger și numit botriomices equi

Biblioteca USVIASI

[sinonim cu Micrococus ascoformans] s'a găsit pentru prima oră în pulmonii calului, ca niște leziuni primitive. De atunci s'au mai găsit ca leziuni secundare, metastatice, în cazuri de botriomicoză a pelei, a cordonului testicular etc. Ea se vede mai cu seamă sub-formă de nodozități conjunctive, de la o mazere până la o alună sau ou de porumbel, formate dintr'un tesut dur care scârtie la secțiune semănând cu fibromele. Restul pulmonului e cu totul normal sau atelectatic. Pe suprafața de secțiune în interior formează niște cicatrice stelate și părți moi cu un caracter spongios, care prin compresiune dau o materie brună galbenă sau portocalie, puriformă, mucoasă, care are granulațiuni ca nisipul 1/10 - 1/2 m.m. mari, care se simt chiar ca un nisip și care la microscop sunt formate din botriomices.

Focarele de ramolițiune ale nodozităților

commecă între ele și une ori și cu bronchiile; pe calea embolică se pot produce focare grii sau hemoragice în interiorul nodozităților.

Une ori s'au găsit și caverne, până la un ou de porumbel, care conțin o masă grăsoasă, grie murdară, cu fistule, pline cu un țesut de granulațiuni, moale, brun, iar restul pulmonului presintă o indurațiune difuză, une ori pe 1/2 sau 2/3, așa că între caverne și nodozități nu se mai găsiau nici urme de parenchim ci numai țesut dens, roș grin, granulos. De cele mai multe ori se găsește'n același timp, o pericardită, hidrotorax, sau pleurită serofibrinoasă și pulmonii aderă la pâretele toracic prin bande conjunctive roșii grii, găsind nodozități și pe pleura costală [asemenea și pe diafragmă și mediastin], semănând cu tuberculoza perlată a bovidelor, isolate sau grămădite, în straturi până la 8 c. m.

grosime; chiar și coastele pot fi atinse de botrio-micoză, umflate, rarefiate, îmbrăcate'n țesut scleros, gros, cuprins de un țesut de granulațiuni moi și pătrunse de traiecte fistuloase.

Morva pulmonară.

Pulmonii sunt sediul cel mai frequent al leziunilor morvoase la cal. E cu totul excepțional să nu se găsească leziuni morvoase une ori discrete'n pulmoni, chiar în cazurile cele mai incipiente de morvă nasală sau de farcin.

Lesiunile morvoase ale pulmonului prezintă un aspect polimorf și variabil mai mult ca'n ori care alt organ sau ori care altă boală. Sunt însă cazuri excepționale de morvă în care nu găsim nici o leziune morvoasă în acest organ, pe când altă dată, leziunile morvoase pot fi localizate numai în pulmoni sau ca ele să prezinte'n acest organ o

Biblioteca USV IASI

extenzime și o intensitate mai mare de cât în celelalte părți ale aparatului respirator. Când morva evoluează sub forma acută, de la început sau prin transformarea morocei cronice, găsim în pulmoni cabului leziuni prin turburarea circulațiunei pulmonare, o congestie intensă a celor 2 pulmoni, tromboza venelor pulmonare și embolii, echimoze sau plăci de hemoragii mai mari, neregulate, subpleurale. Sub pleură sau în profunzimea pulmonului se găsesc noduli de diferite mărimi sau focare de pneumonie lobulară sau lobară, mai mult sau mai puțin întinsă, și cum am văzut a carnasiere o pneumonie crupală tipică. Nodulii cei mai mici sunt albicioși sau gălbui, cu zone mai mult sau mai puțin largi de hiperemie; la secțiune găsim focare piramidale care au caracterele infarctelor. Partea centrală

a nodulilor mici, precum și focarelor de pneumonie prezintă adesea ramolismentul puriform. Bronchiile au mucoasa îngroșată, hiperemiată, une ori cu ulceratiuni sau umplute cu un exudat muco-purulent sau piosanguinolent. Ganglionii bronchici și mediastinali sunt tumefiați sau cu noduli ca mici abcese.

La examenul istologic se găsesc semnele unei inflamatiuni acute, cu o abundent infiltratiune de leucocite mono și polinucleare în alveole, pereții alveolari și interlobulari, cu hemoragii abondente, infiltratiuni perivasculare și peribronchice, cu desquamatiuni abondente de epitelin bronchial și în toate părțile se găsesc bacilii morocei în numer variabil. Ceea ce caracterizează mai ales istologia acestor te leziuni pulmonare sau a ganglionilor limfatici

Biblioteca UBV IAȘI

este fragmentatia nucleilor, leucocitelor și perzistența de colorațiune a acestor fragmente, constituind cromatotexa lui Unna.

Morva pulmonară cronică presintă leziuni mult mai variate, care se pot diviza în esențiale specifice și inflamatoare sau accesorii nespecifice.

Lesiunile specifice sunt nodulii sau tuberculii morvoși. Ei formează focare rotunzite, ca o sămânță de mein, însă de cele mai multe ori ca o semânță de cânepă sau de piper, mai rar ca un bob de mazere. Cei mai proaspeți sunt roșii, dar devin iute grii, opaci în partea lor centrală, mărindu-se 'n volum pentru a constitui aproape totalitatea nodulului cu o zonă subțire, albă grie, translucidă la periferie, care constitue 'n cele din urmă o capsulă mai mult sau mai puțin groasă foarte aderentă la parenchimul pulmonar.

Biblioteca USV IASI

La periferia capsulei perzistă un timp mai mult sau mai puțin lung o zonă roșietică, care poate însă să lipsească și atunci nodulii pot să aibă cu totul un aspect de mărgele albe grii, translucide sau mai mult sau mai puțin opalescente.

Nodulii sunt împrăștiați într'un mod egal în cei 2 pulmoni, însă sunt mai numeroși sub pleură. Pot fi de la 10 la sute și chiar mii. Ei proemină sub pleură însă se simt mai bine prin palpație. In dreptul lor pleura poate fi normală sau să prezinte pete albe sau galbene mai mult sau mai puțin întinse. Dacă facem secțiuni în pulmoni morvoși, vedem că nodulii ese în relief la suprafața secțiunilor. Nodulii secționați în mijloc, arată la periferie un inel mai mult sau mai puțin gros, constituit prin capsula translucidă, care este aderentă cu parenchimul pulmonar sănătos sau hiperemiat sau hemoragic,

Biblioteca USV IAȘI

pe când partea centrală formează o masă albă grisatră, sau gălbue puriformă, grăsoasă cazeoasă sau cazeo-calcară. Une ori tot nodulul are un aspect granulos la secțiune sau cu un aspect neted și cu totul translucid. De cele mai multe ori putem goli partea centrală cu un vârf de cuțit.

În morva descoperită prin maleină, la caii care au fost lăsați în viață 1-2 ani, supunându-i la injecțiuni repetate de maleină, am găsit la autopsia lor noduli cazeo-calcari sau cu o infiltrație cazeo-calcară sau cu o infiltrație calcară pronunțată, însă nici odată ca aceia cu aspectul de perle de piatră a nodulilor parasitari. Asemenea calcificațiuni am găsit și în nodulii din ganglionii bronchici, afectați de morvă în același timp la acești cai. Am putea asemenea observa o ușoară infiltrație calcară în leziuni pulmonare caracteristice la o vacă la care s'a putut

Biblioteca UȘV IAȘI

transmite morva experimentală generalizată, moartă după 43 zile de la inoculație. În general putem spune însă că leziunile morvoase au puțină tendință la calcificație și atunci chiar se produce târziu. Leziunile nodulare sunt cele mai importante pentru morvă în general și mai ales pentru morva pulmonară a calului. Chiar dacă găsim și alte leziuni în același timp, leziunile nodulare sunt acele care predomină, găsindu-le în diferite faze ale evoluțiunei, rar cu un aspect mai form. Din punct de vedere istologic putem găsi în plămâni leziuni foarte variabile, unele care fac impresiunea unor abcese miliare, altele care se apropie de nodulul produs de bacilul tuberculozei (adevăratul tubercul). Focarele sunt constituite dintr'un număr mai mult sau mai puțin mare de alveole pulmonare, cu capilarele dilatate, cu epiteliul umflat și detașat

amestecul cu granule roșii, cu o cantitate mai mult sau mai puțin mare de celule limfatice mononucleare și mai ales multe polinucleare, care pot fi în număr așa de mare, că constituesc aproape tot exsudatul. Dacă colorăm prin procedeul lui Weigert pentru fibrină vedem în el o cantitate mai mult sau mai puțin mare de reticulum fibrinos, umplând alveolele și pereții care sunt încă distincți. Capilarele sunt foarte dilatate la periferia nodulului. Însă în alți noduli mai înaintați, care au centrul gri, nu se mai recunosc pereții și celulele și vedem în mijloc de ele mai multe ori o masă de fragmente nucleare, colorabile prin materiile bazice, formând o pată foarte colorată, în centrul nodulului în care nu mai distingem centrul nucleilor sau a celulelor. Găsesc ca foarte importantă cromatoxina lui Unna, care persistă

chiar în nodulii cu o ușoară infiltrație calcară la cai și la vacă cu morva experimentală. Un alt caracter este persistența fibrelor elastice [colorate cu procedeul lui Weigert] chiar în nodulii cei mai înaintați în evoluția lor. În acești noduli se găsește la periferie o capsulă mai mult sau mai puțin groasă formată din fibroblaste tinere sau deja transformate în fibre conjunctive cari au emprins țesutul pereților alveolari de la periferia nodulilor. La periferia masei tuberculoase centrale, la fața internă a capsulei în grosimea capsulei sau în partea ei care se învecinește cu parenchimul sănătos al plămânului, se găsesc un mare număr de celule rotunde mononucleare și celule gigantice, puțin numeroase. Nu se găsesc nici odată celule gigantice în centrul nodulului ca la tuberculoză. Prin colorația cu albastru de metilen și tanin [Nicolle] se pot pune în

evidență vacilii morvei între și'n interiorul celulelor. Limfaticele periferici nodulului sunt de asemenea dilatate și alterate de la început, după Leclanche și Montané și după Roget ele joacă un rol mare în producțiunea capsulei.

Afară de aceste leziuni care există în partea respiratoare a pulmonului, mai sunt leziuni nodulare în pereții sau în jurul vaselor și a căror origine e posibilă une ori de găsit chiar prin examenul istologic și cu atât mai puțin prin examenul macroscopic, dacă nodulul e constituit pe socoteala unui vas, a unei bronchii sau a parenchimului pulmonar. In ori ce caz însă o parte mai mult sau mai puțin mare a parenchimului pulmonar intră în acești noduli și se poate susține cu Schütz că nodulul morvos este un mic focar de hepatizație care degenerează într'un mod particular.

Biblioteca UMF IAȘI

Afară de leziunile nodulare caracteristice mor-
vei se găsesc ca leziuni secundare focare de
pneumonie lobulară de diametrul unei
alune și mai mari, de o culoare brună
sau gălbue, câte odată înconjurate de
o zonă de hiperemie. La secțiune ei au
o suprafață grie sau marmorată, granu-
loasă cu dungi albe și fiind superficiale
au adesea forma de infarcte. Ei pot
încerca transformațiunea purulentă
și conținutul poate fi golit printr'o
bronchie lăsând o mică cavernă; sau
se pot înconjura de o capsulă ca și no-
dulii. Pleura se ingroașă mai ales în ni-
velul lor, formând plăci edematoase
albicioase sau gălbui. Când partea lor
centrală e purulentă, găsim în ea puroiu
sau licid mucopurulent sau piosan-
quinolent câte odată grăunțos. Une ori
găsim și pneumonii lobare cronice.
Leclainche și Montané au semnalat

Biblioteca USV Iași

mai întâlnește din când în când [mai rar astăzi când cazurile de mucoză cronică sunt de timpuriu descoperite prin injecțiuni cu malleină] scleroza masivă, care se vede mai ales la buzele anteriori sau la marginea inferioară formând ca niște tumori fibroase mici sau ca niște sarcoame. Ele au mărimea unui ou de găină până la un pumn și mai mari, sunt dure la sectiune ca cartilagiul și dau aspectul slăninei, dă o culoare roză

Biblioteca USAMV

pseudotuberculi care sunt constituiți prin celule ce formează grămezi, celule rotunde, reprezentând unii ganglioni limfatici infiltrați de celule. Ei sunt situați mai ales sub pleură. Adesea găsim în pulmonii morvoși, perivasculite sau une ori inflamația vaselor mai mari, cu destrucțiunea pereților lor și producțiunea trombuselor. De asemenea se întâlnesc adesea ori hiperemii, bronchite, une ori noduli, cu ulcerația unevasei bronchiale. In morva cronică se

Biblioteca USV IAȘI

sau gălbue, cu bande conjunctive mai închise care divide această suprafață în poligoane. Prin presiune facem să iasă din bronchii mucus sau mucopus prin găuri care nu sânt de cât bronchiole, care se găsesc în bandele conjunctive. Une ori se găsesc focare purulente, de diferite dimensiuni sau chiar caverne, pline cu sânge sau mase coagulate. Aceste focare sunt cuprinse în bronchii, unde sunt înconjurate de un țesut scleros. In morva pulmonară mai găsim încă aproape constant și morva ganglionilor bronchici și mai rar aceea a ganglionilor mediatinali. Ea se prezintă sub formă de hiperplazie simplă sau asociată cu focare puriforme, cazeoase sau cu o ușoară infiltrație calcară, de o culoare grisatră sau gălbue. Ea există în mod aproape constant în infecția morovasă prin căile digestive și e une ori mai intensă de cât

Biblioteca UȘV IAȘI

aceia a pulmonilor aceluiași animal.
Aceasta corespunde cu ceea ce s'a observat și la tuberculoza bovideelor
În pulmonii cailor se mai găsesc leziuni nodulare, care seamănă cu murva [leziuni pseudomurvase]. Cele mai principale sunt următoarele:
Nodul'ii de bronchită sau bronchiolita catarală, de peribronchită și de bronchiectazie, care au fost luate drept niște leziuni murvase nodulare capsulate. Ei sunt avea dimensiunile unei semințe de cânepă sau unui bob de mazăre și atunci pot fi luați ca niște noduli murvoși. Când au dimensiunile unei nuci sau a unui ou, pot fi ușor diferențiați de nodulii murvoși. În general în acești noduli se găsește în centru o materie puriformă sau mucevasă cazeoasă sau cu totul calcară, turbure, grie, sau cu o zonă grie răs-

Biblioteca USV IAȘI

delimitată, sau cu un înveliș format de pereții bronchiei îngroșate și care comprimă parenchimul pulmonar la periferia lor. Ei sunt rotunziți cilindrici sau în formă de grapă. Ganglionii bronchici sunt intacți.

Nodulii fibroși sau fibrocalcari, produși prin intrarea în căile respiratoare profunde a fragmentelor de vegetale, pulberi metalice, pământ galben, cărbune, producând leziunile cunoscute sub numele de pneumono-comoză, ar putea avea une ori o asemănare cu leziunile nodulare morvoase.

Focarele metastatice ale pieniei, au une ori o asemănare oare-care cu focarele morvoase mai ales ale morgei acute ca aspect și dimensiuni. Dară ele au o zonă hemoragică negricioasă, groasă, care conține mult sânge. Ca dimensiuni și aspect ei sunt mai

uniformi. Ganglionii bronchici sunt puțini modificați.
Dusă nodulii cei mai frequenți și care au cea mai mare asemănare cu nodulii morvoși sunt nodulii parazitari [helmintiaza nodulară chalicotică sau chelicoza nodulară a pulmonilor] Ei au la începutul lor mărimea unei gămălii de ac sau a unei semințe de cânepă, sunt gri roșii, translucizi, se'ncuyoară de o capsulă, subțire la început, care se ngroașă mai târziu pe când partea centrală încearcă foarte iute infiltrația calcară.
Ei sunt uniformi, au un sâmbure calcar enucleabil, o structură adesea ori concentrică și se găsesc adesea ori sub pleură
Oet și Schütz au stabilit 2 grupe de noduli parazitari. Când parazitii sunt duși până la capilare ei produc [illegible]

Biblioteca USV IASI

întâi o pneumonie miliară cronică; când se opresc în vase de un calibru mai mare ei produc o arterită cu un trombus obturator. Ast-fel că avem noduli pulmonari și vasculari, dar a căror diferenciere nu se poate face macroscopicește. In nodulii parazitari mai mult sau mai puțin calcificați sau cu totul recenți s'au găsit strongili, filarii, echinococi, ouă de distome, de oxiuri etc. Acești noduli pot fi confundați cu nodulii morvoși la început, înainte de cretificația lor, când sunt grii, translucizi și nu ori cu o zonă roșie la periferia lor. Când nu există ... în ganglionii bronchici, diagnosticul diferențial e ușor. Insă varte rar de alt-fel, pot să existe noduli parazitari și în ganglionii bronchici și atunci diagnosticul prezintă vare care dificultate, care

Biblioteca USV IAȘI

impune un examen bacteriologic și histologic complect. Prin examenul histologic putem descoperi parazitii sau găsim prin colorațiuni speciale la nodulii parazitari o infiltrație de globule albe cu granulațiuni eosinofile, care nu se observă la nodulii morvoși. Prin examenul bacteriologic cercetările au valoare numai dacă sunt pozitive, acele negative nu sunt absolute căci ele se pot obține și la morvă în cazuri vechi, cronice, mai ales cari s'au tratat mult timp prin injecțiuni cu malleină.

Alte leziuni nodulare mai sunt tuberculoza pulmonară la cal, care este însă rară și nu prezintă de obicenu forma nodulară ci mai mult forma de pneumonie caseoasă sau de focare mai întinse. De alt-fel un simplu examen microscopic lămu-

reşte diagnosticul.
Printre tumori avem cancerul metastatic la început şi enchondromul care au oare care analogie dar se pot lesne deosebi printr'un examen făcut cu atenţie.

Corpurile străine'n organele respiraţiunei.

P. lângă sânge, puroiu sau alte excurate sau paraziţi care se pot găsi depuse pe mucoasă sau formând continutul căilor respiratoare se mai pot găsi nu ori în organele respiratoare diferite corpuri străine, cu o însemnătate patologică variabilă.
La cal în caz de fistulă alveolară perforantă a maxilarului superior se poate găsi un canal de comunicare între nas şi gură, din care cauză găsim particule alimentare în cantităţi mai mari sau mai mici în nas sau în sinusuri. Prezenţa lor

Biblioteca USV IASI

provoacă o inflamaţie cronică a acestor cavităţi une ori cu ulcere şi cicatrice [semănând une ori cu morva], uzuri prin compresiune sau chiar perforaţia septului nazal sau a ~~sinusilor~~ sinusurilor. Masele alimentare formate din fan, urmială etc. formează ghemuri mucde, infiltrate cu puroiu şi învălite în muco-pus gangrenos, turtite, până la o mână sau 2 pumni de mari, grei de 200-460 gr. Septul nazal poate fi bombat într'o parte, corneţii atrofiaţi aşa ca sunt formaţi numai într'o membrană fără os. Une ori septul nazal poate să fie perforat (până la 8 c. m. lungime şi 4 c. m. lăţime) cu margenile găurei cu degenerare mucoasă, pe când partea inferioară a septului poate să fie osificată. Orificiul de pe fundul cavităţilor nasale sau a sinusului maxilar poate să fie până

Biblioteca USV IASI

un ou de porumbel de mare, așa că putem introduce 2 degete prin el și epiteliul stratificat al mucoasei palatine, se poate atunci întinde și la orificiu și în sinusurile frontal și maxilar, asacă canalul e cu totul neted, iar pe de altă parte limita e formată de un țesut mucos sbârcit, cicatricial, sau de un țesut osos, aspru, carios.

Uneori s'au găsit în sinusul maxilar la cal ierburi (caro), bucăți de lemne (vacă), aripi (vacă) vârâte în nas de empirici ect.

Pătrunderea corpurilor streine în laringe sau trachee se face mai greu, pentrucă pe de o parte epiglota astupă curând intrarea lor, iar pe de altă parte coardele vocale lasă numai o mică spintecătură, iar mucoasa laringiană e foarte sensibilă, așa că cele mai multe corpuri streine, usoare, care ajung întâmplător pe ea, sunt aruncate afară prin sforțările de tusse reflexă ce le provocacă.

Dacă însă, intrarea în esofag este diminuată prin umflături ale pereților faringelui (anghină, gumă, infiltrațiuni sanguine ect), dacă epiglota devine mai puțin mobilă, mucoasa insensibilă, musculatura

Biblioteca USAMV IASI

laringelui paralizată, atunci se pot favoriza pătrunderi de corpuri străine în laringe.

Aceasta se întâmplă mai des la administrarea medicamentelor, când ridicându-se capul animalului, se împedică deglutitiunea, epiglota neputându-se aplica pe intrarea laringelui.

Din această cauză găsim adesea aici la cai, câini, pisici, porci, medicamente în formă de prafuri; la câini se găsesc uneori în laringe și trachee, peri, bucățele de oase, tendoane, carne, transversal la intrare sau înainte de epiglotă.

La bovidee și cai se mai găsesc pe lângă particole alimentare, spice de graminee și ramuri de brad, ace, sârmă ect.

Cele mai voluminoase din aceste corpuri străine, astupând intrarea laringelui, produc foarte iute moartea prin asfexie, sau și un edem al glotei, premergător unei infiltratiuni hemoragice, o inflamație necrozantă a mucoasei.

Particolele cele mai mici, excită de asemenea mucoasa, care e foarte hiperemiată, umflată, acoperită cu un exudat

Biblioteca USAMV IAȘI

catarai, crupal, sau gangrenos, care învelește și corpurile străine oprite.

Particule alimentare, mucus bilos se pot găsi asemenea rătăcite în căile respiratoare, dacă se produc în agonie vărsături. Atunci mucusul e cam spumos; dacă nu are bășici de aer, și dacă mucoasa e intactă, cu toată prezența particulelor alimentare sau corpuri străine, asemenea lipsită de hiperemie, eet, atunci acest conținut a ajuns din stomac sau esofag în căile respiratoare, după moarte, prin mișcările la care a fost supus cadavrul.

La cai se observă rar acest fapt; la rumegătoare, des, căci stomacul lor permite ușurința alimentelor în esofag, în timpul transportului cadavrului.

În bronchii și pulmoni pot ajunge lichidele, ca apa de băut, mai ales la cai atinși de anghină, gurma, eet, la care ia această cale greșită, din cauză că larinxul fiind atins, apa se întoarce înapoi în cavitățile nazale, și de aici, dacă se produce în același timp o inspirație, este ruptă în laringe.

Apa duce cu sine particule de pământ, alimente, în

Biblioteca USVMAȘI

Căile aeriene, de unde urmează o infecțiune purulentă și gangrenoasă a acestor căi și a pulmonului.

Administrarea defectuoasă a medicamentelor, mixturelor ect. are același efect.

Calea apucată de aceste substanțe este fața ventrală, și se cunoaște după stratul de exudat crupal, sau a pseudomembranelor formate pe o lățime oarecare și în care sunt învelite și corpurile streine.

Fire scurte de câțiva mm de pae sau de fân, se găsesc adesea ca cauză a unor pneumonii sau gangrene pulmonare la cai, în bronchiile de al 3lea ordin și la locurile de diviziune a trachei.

Unii au găsit varză în bronchii, amestecată cu masse crupale.

La viței, miei, purcei s'a găsit adesea lapte trecut în căile respiratoare, constituind o cauză a pneumoniilor; la câine s'au găsit adesea medicamente, provocând de asemenea pneumonii.

Extremitățile de brad, spicele de graminee, prin structurilor, putând să progreseze iute în canal, fără a se mai întoarce, pot fi împinse în bronchii și pulmoni

Biblioteca UAV IASI

unde s'au găsit de multe ori la cai, și bovidee, de multe ori acufundate în niște cavități pline cu puroiu sau materie gangrenoasă sanguinolentă, iar uneori înconjorate numai de o mucoasă bronchială hiperemiată.

Uneori s'au găsit la cai, boi, câini, ramuri cu spini de salcâm, trandafiri, coacăze, ect. ajunse din faringe în pulmoni.

La bovidee se poate observa o pătrunderea corpurilor streine în pulmoni, prin rețea. Aceste corpuri streine ca cue bucăți de sârmă ect. se găsesc în porțiuni de pulmoni, devenite fibroase, grii murdare, sau în canale fistuloase sau caverne gangrenoase, sau că numai persistă decât acestea din urmă, pecând corpurile streine au ruginit, s'au fragmentat, sau că au emigrat mai departe.

Uneori se mai produce o pneumonie, care seamănă cu pleuropneumonia contagioasă.

Uneori prin canalul produs, se poate introduce în pulmoni alimente, care se găsesc atunci închise într'un buzunar, care poate ajunge până la un stomac de cal.

Dr Profesor Poenaru, a găsit la câine, pătrunderea din

Biblioteca USV IASI

Stomac în pulmoni, a unui spic de grâu, destul de voluminos, care a produs o pleurezie și o pneumonie periferică.

Tumorile pulmonului

Cancere și adenoame. Cancerul primitiv al pulmonului s'a semnalat rar la animale, ca și la om. S'au descris câteva cazuri la cai, oi, pisică, luând naștere din glandele mucoase ale bronchiilor, și fiind format din celule cilindrice, constituind tuburi.

Unii cred că s'ar putea forma și pe zocoleala epiteliului alveolar.

Rar se observă sub formă de nodozități unice, care se găsesc într'un țesut hepatizat și încorporate de altele mai mici, rotunjite, până la o sămânță de mei.

Unele focare sunt piramidale, împrăștiate, așezate lângă bronchii sau perforându-le, având o culoare gri gălbue, bine delimitate sau difuze.

La secțiune obținem un suc lăptos, ganglionii sunt măriți sau prezintă noduli; pleura este netedă și intactă.

Mai rar se observă "Cancerul matoza difuză, infiltrată" care mărește volumul, greutatea și consistența

tuturor lobilor; suprafața lor e netedă, lucioasă, prezintă însă proeminențe, rotunjite, gălbui deschise, cu o zonă subțire brună roșietică.

La secțiune obținem un suc lăptos, ganglionii bronchici se văd măriți, slăninoși.

Cancere și adeno-carcinoame secondare, metastatice, de diferite origini, se găsesc des în pulmoni, care este semănat atunci cu noduli de diferite mărimi, de la o sămânță de mei până la un măr, proeminând la suprafață, fiind albi sau albi gri, uneori de aceiași mărime, alteori de mărimi diferite.

Se găsesc în toți lobii pulmonului, care e parte normal, parte hiperemic, edematiat sau emfizematos.

Tumorile embolice derivă dintr'un focar de cancer, care a intrat vreodată în rădăcinele venei cave.

De cele mai multe ori provine din un cancer al corpului tiroid sau al mamelei, și se poate ca tumorile secondare să fie mai mari ca cel primitiv, de unde derivă.

Fibroamele și sarcoamele primitive sunt foarte rare în pulmoni. S'a descris un caz de fibrom duer multiple

la cal (Kitt).

Sarcoame globocelulare și fuzocelulare, precum și fibro-sarcoame mixte, s'au descris la cal și câine, atât ca tumori primitive, cât și secondare.

Cele mai frequente sunt limfo-sarcoamele, formând noduri rotunde, lobulate, de diferite mărimi, de la o sămânță de mei până la un pumn, albe, medulare, omogene, bine delimitate.

Coesistența limfoamelor progresive, a pseudo leucemiei și a limfosarcoamelor în splină, înlesnesc diagnosticul.

Melanoamele și melanosarcoamele se observă de multe ori la cai, formând noduli de la o sămânță de cânepă până la un măr, formând proeminente limitate, negre, brune sau grii, multiple, împrăștiate la toți lobii, produse pe cale metastatică. Uneori s'au observat și la bovide și câini.

Chondroamele se desvoltă din lamele cartilaginoase ale bronchiilor, crescând în lumenul lor; sunt dure, au o culoare albă albăstrue sau lăptoasă, ca și insulele cartilaginoase.

S'au semnalat la bovide, măgari, câini, uneori grii

până la 1-5½ Kgr.

La cal a descris Kitt un chondro-adenom în ambii pulmoni care cântăreau împreună 3½ Kgr.

Melanoza maculoasă congenitală se observă pe lângă alte părți ale corpului și în pulmoni la viței și miei, formând pete sau focare negre sau brune negre sau ca ardezia, neproducând mici o proeminență. Ele se văd subpleural, însă și în părțile mai adânci a septelor interlobulare, punctiforme sau până la monedă de 5-20 bani bine delimitate, sau ceva mai deschise în culoare la periferie, împrăștiate la toți lobii, și formează și pete mai mari de 2 degete.

Osificările țesutului pulmonar.

Se observă la caiinii bătrâni sub formă de focare mici, ca niște ace dure, împrăștiate în parenchim, mai ales către suprafață (osificația dispersată). Aceste ace sunt în zig-zag la suprafață, sau se prezintă ca niște clăramături de oase și se pot mai bine simți cu degetul, decât vedea cu ochii; sunt formate din țesut osos, au o culoare albă, și sunt încongiurate de un țesut conjunctiv densificat. Restul pulmonului e pigmentat

Biblioteca USV IASI

și emfizematos.

La bovidee s'a găsit ca o raritate o osificație ramificată a pulmonului, așa că pulmonii și interstițiul unei porțiuni mai întinse din pulmoni (cât o palmă) se transformă într'un adevărat schelet de bronchii ramificate, formate dintr'un țesut areolat, cu ochiurile mari, cu pereții din foi subțiri de oase (ca oasele bazenului la pasări).

Tuburile au grosimea unui deget, sau cât un ou de porumbel (osificația bulboasă). Tăbliile osoase sunt acoperite de țesut conjonctiv alb, neted, la care se alipește țesut pulmonar întact sau emfizematos.

S'a mai găsit la bovideele din Argentina calcificația și osificația țesutului conjonctiv intervezicular și interlobular, așa că aceste părți semănau cu un burete încrustat.

Și la om s'au semnalat asemenea osificații ca rezultat al unei inflamațiuni cronice interstițiale.

Paraziții pulmonilor

Strongiloza pulmonilor, bronchita și broncho-pneumonia verminoasă. Sunt mai multe specii de nematozi care

ăși au sediul lor și produc numeroase generațiuni în plămânii animalelor domestice și sălbatece.

Mai des afectate sunt oile, caprele, cerbii, căprioarele epurii și porcii, așa de mult uneori, că fiecare oae de ex. are cuiburi de paraziți în lobulii pulmonari.

Mai rar și numai la câte un animal, se văd la boaridee, cal, câine, și pisică.

Cei mai mulți aparțin familiei Strongilidelor, formând filamente (ca o ață), semitransparente, uneori brune, de 2-9 cm. lungime, de $\frac{1}{10}$ - $\frac{1}{2}$ mm grosime, care se văd cu ochiul liber pe suprafața ramificatiilor căilor respiratoare, sau formând grămezi sau ghemuri amestecate cu mucus și astupând căile respiratoare.

Secretiunea catarală a plămânilor și bronchiilor este plină cu ouă de paraziți, așa că un preparat microscopic extemporan, ne arată imediat existența pneumoniei verminoase.

Principalele specii sunt:

Strongylus filaria la oae, capră, cerb, căprioară.

Str. paradoxus (Str. longevaginatus) la porc și oae.

Str. commutatus (Str. ruffescens, retortaeformis, Trichosoma

leporis. Filaria terminalis. la oae, capră, epure.
Str. micrurus, la bou, cal, căprioară, cerb.
Str. rufescens la căprioară, oae, capră.
Str. Amfieldii la cal.
Str. sagittatus la cerb.
Str. capillaris de 1-8 cm. lungime, 0,02 - 0,08 mm grosime se găsește profund în pulmoni și subpleural la capră, oae și căprioară.

Leziunele produse de acești paraziți, variază după mulțimea paraziților, după cum invaziunea e unică sau repetată, după profunzimea pătrunderii embrionilor sau a indivizilor adulți.

Dacă paraziții sunt puțin numeroși, în unii lobuli și bronchii, cum se observă de obicei la oae, porc și epure, atunci produc numai o broncho-pneumonie lobulară, cronică, catarală, care se recunoaște la prima vedere, prin existența unor focare grii, puțin proeminente, mai pastoase sau splenizate, izolate prin țesut normal, roșu gălbui, care la secțiune dau un suc turbure, rărac în aer, bogat în embrioni, și ouă, care se văd la microscop --

Focarele sunt de la o alună până la o nucă de mari, fiind formate din lobuli pulmonari, având la periferia pulmonilor, forma de infarcte; uneori ori sunt galbene, pline cu dopuri purulente sau cazeoase.

În bronchii se găsește un mucus sticlos, cleios sau turbure, purulent, sau un suc spumos sero-sanguinolent, care conține vermi fini, bruni, și albi, și se produce o injecție a vaselor și echimoze (bronchita cronică vărminoasă catarală)

Adesea catarul bronchial e însoțit de bronchectazii sacilorme.

Dacă broncho-pneumonia catarală durează mult timp, sau dacă cuprinde numai părți mici de lobuli, care conțin vermi morți, se formează focare sau noduli mici, fibro-cazeoși și calcificați (broncho-pneumonia nodulară, pseudotuberculoasă, alveolita nodulară vărminoasă) care seamănă cu tuberculii.

Pseudo-tuberculii sunt împrăștiați, formând noduli rotunzi, sau colțoroși, de la un bob de mei până la o mazăre, albi grii turburi sau gălbui, la periferia lobilor, alteori au o culoare roșie închisă; ei se pot enucleа ca o

particulă calcaroasă.

Acești noduli gălbui cuprind de obicei Str. capilar, formând grămezi și se găsesc sub pleural, sau în profunzimea parenchimului pulmonar, așa că acesta la pipăit dă o senzație nisipoasă sau ca grișul.

Alți noduli sunt roșii bruni, violeți până la negri, și ei conțin strongylul commutat, al cărui intestin brun, dă coloratia brună.

Amândouă felurile de noduli se găsesc adesea în același pulmon și adesea se pot găsi până la 3 specii de nematozi, în același pulmon.

Pneumonia verminoasă este adesea însoțită de alterațiuni ale pleurei, care are pete turbure, acoperită cu granulațiuni filamentoase, îngroșată, aderentă de pleura costală, (pleurita uscată adezivă)

Str. commutat poate să producă și abcese ale pleurei, sau focare roșii galbene, cu conținutul moale cheios, până la mărimea alunelor.

In cazuri de invazium repetate, și cronice, se produc slăbiri (cahexii), hidremii, și hidrotorax.

Adesea se găsește și un catar gastro-intestinal.

Bibliotecă USV IAȘI

prin embrionii înghițiți în mare număr, cu mucusul bronchial.

Strongilii devin periculoși și mortali; dacă indivizii sexuați din trachee și bronchiile mai mari dau un număr foarte mare de embrioni și de ouă, care aspirați în alveole și bronchii, produc o astupare a spațiilor alveolare.

Apoi se produce o inflamație acută a pulmonilor (Pneumonia verminoasă lobară difuză) care devin roșii gri închiși, până la roșii bruni și roșii albaștri, având pete hemoragice diseminate, roșii închise sau roșii negre.

În acești pulmoni hiperemiați se văd pete gri turburi, izolate sau confluente, formate din grupele de alveole cu pneumonie catarală. Lobii au culoarea și consistența splinei, petele cele gri proeminâ ca niște grăunțe sau struguri, din cauză că lobulii sunt plini cu exudat și vermi. Porțiunile tăiate din pulmoni se acufundă în apă.

Sucul turbure, sanguinolent ce pe suprafața de secțiune e cu bule fine, spumos, se găsește în bronchii și

Biblioteca USAMV

trachee, care au mucoasa hiperemiată și acoperită cu viermi adulți.

Țesutul mediastinal poate fi infiltrat, gelatinos și la microscop sucul prezintă o cantitate enormă de ouă și embrioni de strongili.

La epurii de câmp, cantitatea de parazîți e așa de mare, la broncho-pneumonia verminoasă cronică, că adesea 2/3 din pulmoni sunt hepatizați, și suprafața respiratoare așa de diminuată că se produce moartea prin asfixie.

Periferia pulmonului are o lățime de 2 degete e întărită și umflată, infiltrată, turbure, gri brună, iar partea mijlocie e roșie brună sau roșie albastră, hiperemiată și edematoasă.

Desvoltarea și înmulțirea strongililor nu e bine cunoscută. Embrionii și ouăle ies afară nu numai prin scurgerea, eliminare, provenind din pulmoni, dar și din tubul digestiv, prin înghițirea ouălor și embrionilor ajunși în faringe. În mediul ambiant embrionii ajung la un stadiu de desvoltare, de unde fiind luați cu apa sau alimentele, înghițiți și apoi la rumegare

Biblioteca USV IAȘI

sau emigrând în sus în esofag, ajung în faringe, laringe și în jos în plămâni, unde elevii devin adulți.

Unii au găsit nematozi pulmonari și la viței, de 1½-8 zile, în focare cu bronho-pneumonie lobulară.

La câine s'a găsit filaria tracheo-bronchialis canis în focare ca niște negi sau modozități, în ramificațiunile traheei, mai ales la bifurcație, în număr de 3-4, până la 30-100, producând și o tracheo-bronchită (Tracheo-bronchita verrucoasă verminoasă)

Strongylus vasorum pulmonum nodularis, produce la câine noduli pseudotuberculoși.

În plămâni sau mai găsit la câine în rare cazuri filaria immitis, spiroptera sanguinolenta, trichina spiralis, la pisică strongylus pusillus care produce noduli ca semințele de mică, până la semințele de cânepă sau mazăre de mare, în plămâni.

Alteori va găsit la pisică trichosoma aerophilum, produce și o tracheobronchită, și embrioni de ollulanus tricuspis, care produce noduli și pneumonie.

Sinaamoza la păsări e produsă de 2 paraziți care trăesc în trachee: syngamus trachealis și syngamus

bronchialis.

Primul se găsește mai ales la găini și fazani, iar al 2lea la rațe și gâște, în număr de 1-20-30.

În laringe la bovidee s'a semnalat syngamus laryngeus bovis.

Cisticercul inerm s'a găsit rar la bovidee în pulmoni, ca vezicule cât o mazăre, conținând licid seros clar și scolexul, sau un licid puriform. Asemenea se găsește la porc, cisticercul celulozei, dar care moare curând.

Chiști de fasciola hepatică (distoma hepaticum), rătăcită (erotică) în pulmoni, se găsesc la bovidee, formând niște focare chistice, dure, calcificate, care la secțiune ne arată un licid sinipos brun roșietic, gălbui sau măsliniu, care conține ouă de distome, ce se văd la microscop, și câte o distomă, rar 2, ceva mai sbârcite, greu de găsit în acest licid mucos, lipicios, turbure, sau în acufundăturele peretelui chistelui.

Parazitul se poate macera și dispărea, pe când ouile rămân, fiind foarte rezistente.

Chiștii sunt cât o alună, nucă sau ou, rotunzi, ovoiți

sau turtiți, având o învelitoare fibroasă, încrustată pe dinăuntru cu un strat calcar, alb gris sau roșietic.
Rareori acești chiști comunică cu bronchiile.
Uneori sunt neregulați, curbi, cu pereții despărțitori încomplecți în interior, formând niște loje.
În unele cazuri s'au găsit chiști mari, cât un ou sau un măr, cu același conținut.
De obicei există un singur chist, care se găsește în lobul posterior al pulmonilor, superficial sau profund; se pot găsi însă și mai mulți, până la 10.
Parazitii ajung aici venind din ficat, unde pot intra în venele ficatului și duși de sânge la cord și de aici în pulmoni.
Uneori s'a găsit și la oi în focare hemoragice infiltrate, prin urmare invadate de curând; de asemenea la porc, bivol, cal, măgar, dromader.
Echinococii se găsesc mai des în pulmoni decât în ficat, sau în amândouă în același timp; mai frequent sunt la bovidee și oi, mai rar la cai și porci.
Pulmonii cu echinococi prezintă la suprafață reticulare, sunt voluminoși și mai grei ca cei normali;

Biblioteca UMF IAȘI

În loc de 2-3 Kgr, pot cântări 20-25-27 Kgr.
Bășicele se observă prin pleură ca albe lăptoase, albăstrui, de la o mazăre până la un măr, sau ca un pumn și mai mari.
Bășicele de la marginea inferioară a plămânilor, proeminează ca niște emisfere pe ambele fețe. Fluctuația și existența la secțiune a unui lichid limpede (apa de stâncă) ne arată natura lor, care se mai confirmă și prin structura lamelară a cuticulei elastice, dacă o examinăm.
Cuticula e adeseaori gălbue, tărâțoasă, caseoasă, uneori încrustată cu săruri calcare. Bășica se sbârcește și foarul poate să semene cu tuberculoza. Dară și atunci găsim în conținutul caseos, semănând cu gălbenușul de ou sau cu o tărâtă de porumb, sau porumb măcinat gros, în care se văd sfrențe albe lăptoase, porțiuni de cuticulă, caracterizate prin consistența lor elastică.
Uneori vezicele fac eruptiune în bronchii. Capsula conjonctivă a bășicei, nu aderă nici odată intim cu vezica echinococică, și este formată din țesut inter-

Biblioteca USV IAȘI

lobular, atrofie, subțiat, de o culoare albă; lobulii pericici sunt comprimați, atelectatici.
Rar se vede în plămân, echinococul alveolar sau multilocular.
La cal sunt amintiți noduli fibro-calcari ( ) care sunt produși de echinococi morți.
Acești noduli sunt numeroși, și de mărimea boabelor de mazăre, sunt împrăștiați sub pleură, sau în parenchim; uneori formează grămezi cât un ou de mare, dur, care de abia se poate tăia cu cuțitul.
Pe suprafața de secțiunea nodulilor se vede un centru alb galben, turbure, calcar, încongorat de o capsulă albă, groasă, ½-1 mm. groasă, conjonctivă.
Nodulul se enucleează cu totul, formând o sferă netedă.
Aglomerările de noduli seamănă cu tuberculii calcați, și conțin și ei o materie caseoasă consistentă.

Alterațiunele pleurei.

Cumulările de lichide și aer în cavitatea toracică.
Tulburările de circulație și inflamațiunele pleurei.
Pleura sănătoasă și intactă, se caracterizează în toate

Biblioteca USAMV IAȘI

regiunele toraxului prin luciul (ca oglinda), transparența perfectă și lipsa de lichid, afară de un strat subțire de umiditate, sau câteva picături de plasmă limfatică; La cadavrele animalelor care n'au fost omorâte prin înjunghiere, se observă o întindere a diafragmei înainte de deschiderea cavității toracice și fâșâitura pătrunderei aerului la înțepătură, care arată ambele, lipirea din cauza vidului, a pulmonilor de cavitatea toracică.

O modificare a acestor caractere, arată o stare bolnavă în cavitatea toracică.

Hidrotoraxul sau hidropizia pleurei, este acumularea unui lichid seros, apos, în cavitatea toracică, mai ales în cazuri de supraactivitate secretoare a endoteliului, unite cu caractere anormale ale sângelui, staza venoasă și iritația directă a pleurei.

Dacă pleura e netedă, palidă, puțin gelatinoasă, sau laptoasă prin imbibițiune, încă nu aspră, fără injecțiuni ramificate, dacă lichidul se găsește în ambele părți, și există condițiuni care îngreunează reîntoarcerea sângelui în auricolul drept (insufici-

cardiacă sau pulmonară) sau o scăderea a sângelui în albumină, atunci putem conchide că e vorba de o hidropizie prin stază sau cachectică.

Această stare se găsește mai des la oae, și la câine, ca fenomen însoțitor al hidropiziei generale la oligemie, afecțiuni cronice ale ficatului și cordului.

Lichidul apos care aici e în ambele părți, e clar puțin galben ca chihlimbarul, galben roșietic sau sânge apos închis, uneori amestecat cu mase coagulate gelatinoase, și în cantitate foarte mare, de mai mulți litri.

Prin prezența unor asemenea revărsări abondente, plumonii sunt presați de coloana vertebrală, sbârciți, carnificați, atelectatici, pericardul și mediastinul sunt lăptoase, gelatinoase și cordul e comprimat, iar diafragma este împinsă către cavitatea abdominală.

Dacă condițiunele menționate pentru producerea unei stări venoase nu sunt realizate, și există alterațiuni locale ale pleurei, care arată hiperemii inflamatoare, sau proliferațiuni, atunci revărsarea este

Biblioteca USAMV IAȘI

hidropizie iritativă ca produs al unei pleurite seroase sau sero-fibrinoase, care se poate defini ca o inflamatiune a pleurei.

Aceasta îmbolnăvire este de cele mai multe ori secondară și o complicatiune a tot felul de pneumonii și produse de multe ori de aceiași agenți infectioși ca și acestia și produsă prin întinderea procesului pneumonic și flexiunea colaterală la pleură.

In modul acesta se produc exudate sero-fibrinoase, în mod regulat ca simptom al pleuro pneumoniei infectioase a calului, a peripneumoniei bovideelor, la câine ca un simptom însotitor al tuberculozei și actinomicozei, desvoltându-se din focare purulente perforante, și chiar inflamatiunele peritoneului se pot întinde la pleură (pleurita consecutivă)

Pleurite traumatice se observă la contusiunea pieptului și fractura coastelor, precum și perforatiunea și pătrunderea corpurilor străine.

In fine nu e rară o sindoriată că se pot produce pleurite (nepurulente), și prin răceală (pleurită primitivă reumatică, a frigore)--

Biblioteca USV IASI

La pleurite exudatul e rar subtire, galben portocaliu, galben roșietic; mai des e bogat în fibrină și leucocite.

Chiar imediat la deschiderea toraxului, sau încă și mai mult, la intrarea îndelungată a aerului, formează masse moi, gălbui, gelatinoase, coagulabile, care transformă în cele din urmă tot lichidul într'o gelatină tremurândă.

Alteori massele fibrinoase formează dinainte flocoane, șiei sau blocuri, care înoată în lichid și aderă la pleura costală și pulmonară.

Alteori exudatul fibrinos e foarte apos, galben citrin sau portocaliu, cu flocoane moi, formând straturi groase, laxe, sau că sunt mai consistente, ca panzele dentelate, sau ca fagurii de miere, care se întind pe pulmoni și coaste, sub formă de bande și foi, producând lipirea lobilor pulmonari, putându-se detașa ușor de pe ei sau de pe pericard.

Blocurile mai mari de fibrină conțin uneori în interior, părți care sunt mai gelatinoase și lichide, sau spații umplute cu ser.

Membranele formate de asemenea exudate, pot a

junge la grosimea unui lat de mână, și se întinde în suprafață la toate regiunile, că acoperă toți lobii pulmonari (pleurita difuză), sau că se găsesc ca pseudomembrane pe o parte restrânsă a unui lob pulmonar (pleurita circumscrisă, parțială), sau pe mediastin (mediastinita)

Exudatia poate fi bilaterală (pl. bilaterală), venind însă mărginită numai la o jumătate (pl. unilaterală)

Cantitatea lichidului e variabilă; în câteva ore se pot forma cantități mari; la cal se găsesc 20-50 litri; la câine ½-5 litri; la porc 2-10 litri, în ambele cavități.

Când sunt cantități mari de lichid, observăm chiar la deschiderea cavității abdominale, că diafragma e mai tuntită plan, și e împinsă în spre cavitatea abdominală; mai ales în poziționarea pe spate a cadavrului, se observă că partea cărnoasă a diafragmei formează ca o înfundătură de sac fluctuantă, împinsă către cavitatea abdominală.

Exudatul abundent comprimă viscerele toracice; lobii pulmonari mai cu seamă sunt așa de tare

Biblioteca USAMV IAȘI

împinși către partea dorsală internă a cavității toracice că formează cao turtă redusă la mai puțin de 1/2 din volumul lor normal atelectatic, ca o carne sau piele, de culoare brună albăstrue sau gri roșietică.

La pleurită bilaterală se observă hiperemia și edemul părților necomprimate.

Dacă în cavitatea toracică au intrat bacterii ale supurațiunei sau putrefacțiunei, cum se observă la pătrunderea corpurilor străine (așchii de lemn, ramuri, erburi, fragmente ascuțite de oase, particule alimentare), la perforația sau ruperea esofagului, sau din prestomace (bucăți de sârmă), apoi prin rănirile peretilor toracici, sau deschiderea cavernelor pulmonare sau abceselor metastatice (gurmă), atunci exudatul capătă propietăți corespunzătoare.

Coagularea exudatului e oprită prin bacteriile supurațiunei, emigrațiunea leucocitară cerne mai abondentă, și înmulțirea bacteriilor dă loc la desvoltare de gaze.

Prin aceste pleurite purulente sau supurative sau gangrenoase, se constitue stările numite piotorax

empiemul toraxului sau pneumopiotorax.

O parte din exudat, acela care acoperă pleura, păstrează caracterul fibrinos, masa cea mai mare formează însă un lichid turbure, gălbui sau verzui, subțire sau mai gros, în care se găsesc în suspensiune sau lipite de pleură, flocoane moi, galbene și albe, opace, sau particule caseoase, urâcioase.

Un miros fetid sau chiar esirea cu zgomot a unor gaze la deschiderea cavității toracice, ne arată descompunerea conținutului.

Pleuritele sero-fibrinoase ca și acelea purulente, mai ales formele infecțioase, sunt însoțite de o diapedeză capilară, așa că exudatul capătă o culoare roșie sanguinolentă, ca cafeaua cu lapte sau ciocolata și pleurita la caracterul hemoragic și se mai chiamă hidro-piotorax hemoragic, hidro-pio-hemo-torax.

Leziunile pleurei sunt: o hiperemie cu injectiunea vaselor, turburarea și asprirea suprafeței; prin transparență se văd în țesutul subseros, pete roze sau roșii închise, sau dungi și puncte, cu vase injectate, din care pornesc puncte hemoragice.

Biblioteca USV IAȘI

Fața liberă e fără luciu, aspră ca pâsla, ca acoperită de rouă; o parte din exudat e lipit de pleură sub formă de pseudomembrane, sau a unui strat moale, cremos.

La mediastin și în locurile unde sunt depozite de grăsime, în țesutul subseros, se observă o infiltrație cu un lichid galben, țesutul e umflat gelatinos, de culoare galbenă ~~chihlibărie~~ chihlibărie, sau roșietică, tremurând, având puncte hemoragice, roșii vii sau negre, și injecțiuni vasculare ramificate.

Dacă pleurita durează mult timp, se observă <u>vegetațiuni fibroblastice</u>, pe pleura costală sau pulmonară.

Capilarele proliferează împreună cu endoteliile și celulele conjonctive ale pleurei și dau loc la îngroșări, filamente, vilozități, verucozități grii roșietice, translucide, care la început sunt moi, pâsloase, mai târziu mai tari, cicatriciale sau ferdinoase, de o culoare albicioasă.

Pleura se îngroașă împreună cu țesutul subseros (câtimm pe secțiune), fiind uneori acoperită de un strat subțire de fibrină, care face ca fețele pleurale

Biblioteca USMF IAȘI

pulmonare sau costale, să se lipească pe întinderi mai mici (circumscrise) sau mai mari (pleurita sicca, uscată, adezivă, fibroplastică).

In alte cazuri asemenea adeziuni se produc în stadiul terminal al pleuritelor exudative, în care după rezorbția sau golirea artificială a licidelor, fețele pleurale, costale sau pulmonare, vin iară în contact. Dacă fețele pleurale au fost ținute îndepărtate prin exudat, lichid sau straturi groase de fibrină, sau când pulmonii nu sunt împedicați în mișcările lor, atunci se formează proliferațiuni mai mult sub formă de vilozități care înoată.

Dacă s'a produs însă un grad oarecare de imobilitate prin adeziuni fibrinoase ale lobilor pulmonari, atunci proliferațiunele granuloase aderă la punctele lor de contact și se produc filamente și bande, până la o palmă de late, între pulmoni, pereții costali și diafragmă, care la scoaterea pulmonilor trebuesc rupte sau tăiate.

Între asemenea granulațiuni se poate izola exudatul ca într'un sac, sau că de o la început o pleurită

purulentă să evolueze circumscris

Prezența aerului în cavitățile pleurale, se mai poate produce prin rănirea pulmonului sau a peretelui toracic; în acest caz însă găsim aer atmosferic care a venit din afară prin canalul rănei, sau din pulmonul perforat sau rupt, din vezicolele rupte de emfizem, prin mișcările cavității toracice (pneumotorax traumatic, ruptura pleurei)

Nu orice perforație a pereților intercostali, conduce la pneumotorax.

Dacă canalul rănei e oblic sau e oblic, atunci pielea formează la deschidere un fel de ventil, care împedică intrarea aerului în cavitatea toracică.

Asemenea și la emfizemul interstitial al pulmonului, aerul nu poate pătrunde în pleură, cu toate că pătrunge în abondență în interstițiile mediastinului, în timpul inspirațiunilor, și găsim bășici mari de aer în acest țesut, care îmbracă cao teacă umflată, crepitantă, rădăcina pulmonilor, aorta și traheea (emfizemul mediastinului)

Pneumotoraxul curat, produs prin o lezione trau-

matică, de ex. fractura coastelor, în care vârfurile fragmentelor rup pleura pulmonară, dacă e recent, nu prezintă fenomene inflamatoare; se vede numai hemoragia produsă prin traumatism.

Pulmonii în întregime sunt mai mici, comprimați prin presiunea exercitată de aer.

Hemoragiile pleurale sunt punctiforme, sau ca niște echimoze fine care se observă pe pleură, la orice inflamațiune, pe lângă hiperemie, cu umplerea pronunțată a capilarelor și permeabilitatea mai mare a peretilor lor, face ca exudatul să fie amestecat cu sânge în așa cantitate, că apare foarte sanguinolent.

Hemoragiile cele mai obișnuite ale pleurei sunt bogate morței prin asfixie, prin aceea că în agonie, mișcările peretilor toracici, fiind foarte violente, mai ales când alveolele pulmonare sunt astupate, sângele este aspirat către pleură ca într'o aventură (Hemoragii asfixice petechii pleurale prin asfixie).

Forme de hemoragice abundente, în care o porțiune sângelui e lichid, iar o alta coagulat în cavitatea

toracică, se observă în cazuri de rupturi ale aortei, ale anevrismelor sau a vaselor pulmonului; apoi la ruptura cordului și pericardului, la hemoragiile prin contuziune la căinii călcați de trăsură, și la rănile penetrante ale toraxului (Hemato torax).

La fracturele coastelor se întâmplă ca massa sanguină, care ese din vasele intercostale rupte, și din măduva oaselor, sau care ese din arterele toracice interne rănite, se acumulează sub pleură sau fascia endotorică, desface pe aceasta de părțile subjacente, și dă loc la formarea unui hematom al pleurei, uneori enorm, mai mare ca un cap de om.

Tumorile pleurei

Proliferațiunele obișnuite ale pleurei sunt vegetațiunele fibroplastice, a căror origină este o pleurită cronică (pleurita fibroplastică) pe care o însoțesc și determină.

Forma în care se prezintă e foarte variabilă. De cele mai multe ori proliferația fibroplastică formează o îngroșare sau o cicatrice lăptoasă, turbure, palidă

Macovescu

dură, albă sau gri albicioasă, netedă, tendinoasă, ceiace se chiamă o pată tendinoasă (macula tendinoasă); ele se găsesc mai ales pe pleura pulmonară de 2-3 degete de late și 1 degel de lungă, care se vede de departe.

Mai departe se găsesc masse conjunctive care produc aderențe filiforme sau ca niște bande, între pleura costală și pulmonară; când sunt recente sunt bogate în vase, gri roșietice; când sunt mai vechi sunt cicatriciale, tendinoase albicioase, cu radiațiuni depărtate, formând bride de aderențe.

Apoi se mai găsesc aderențe filamentoase, vilozități pe diafragmă, la cal, formate din țesut conjunctiv, lungi de 1 cm, fine, flotante, care conțin mugurii capilari tineri sau sbârciți.

Uneori se găsesc pe pleura pulmonară la cal, proliferațiuni filiforme sau ca măciucele, pendulante, lungi de mai mulți cm. de structură egală, fin pediculate, groase la extremitatea liberă, moi, păsloase, translucide, gri roșietice.

La câine se observă asemenea masse vilaase

formând straturi groase în formă de grapă, ramificate și granuloase, spânzurând de la mediastin peste pericard, acoperind diafragma și chiar pulmonii.

Ele au aspectul și structura papiloamelor endoteliale și desvoltarea lor e în legătură cu o pleurită cronică, prin aceia că după resorbția parțială a exudatului lichid, care comprimase puternic pulmonii, se produce și se întinde o proliferație in vacuo, ca massă de umplutură a spațiului dintre pulmonul retractat și peretele toracic, după ce a încetat compresiunea.

Pleura la cal este sediul de predilectiune al melanosarcomului, care se vede aici sub formă de tumori izolate sau multiple, îngrămădite, ca șiraguri sau pachete negre închise, de la gămălie de ac până la un pumn de mare.

Ele se văd pe fața inferioară a cavității toracice, de-alungul sternului, a cartilagelor costale, sau a coastelor, sau ca o coroană pe partea cărnoasă a diafragmei —.

Uneori sunt grupate în formă de struguri, acoperind pericardul a cărui grăsime apare sub formă de pete, între tumorile negre strălucitoare.

De la locurile de fractură a coastelor se desvoltă uneori chondroame mari, proeminând în cavitatea toracica.

Lipome pendulante de mărimi mici se observă uneori pe pleura ce acoperă diafragma și pe pleura la cal; Lipomatoza difuză (ca o grapă largă) se observă pe mediastin la câine cal și bou.

Limfangiomul multiplu s'a observat la cal pe pericard și pleură sub formă de noduri, de la o gămălie de ac până la o nucă, uneori pediculate și formând ca niște vezicule superficiale, transparente, de la o gămălie de ac până la o mazăre, care la secțiune prezintă un licid clar.

Nodozitățile erau formate din un țesut dur galben deschis, bine distinct de țesutul sub pleural, pornind din membrana propie a pleurei, sau din vasele sale limfatice, producându-se cavități endoteliale limfatice, cu o stromă conjonctivă.

Biblioteca USV IASI

îmbrăcate sau pătrunse de epiteliul pleural.

Tuberculoza pleurei

Tuberculoza pleurei e o tuberculoză seroasă, perlată, e foarte frequentă la bovidee.

Se observă ușor tuberculii ca semințele de mei sau boabele de linte, pe fața internă a pleurei costale, de altfel netede, apoi proliferațiunile nodoase și aderențele produse de leziunele tuberculoase.

Bacilii tuberculozei ajunși printr'o poartă de intrare oarecare, în circulația sanguină, pot fi transportați la pleură, pentru a constitui aici o erupție tuberculoasă primitivă, iar pe de altă parte, oridecâte ori există o tuberculoză în organism, pleura se poate infecta de mai multe ori pe cale hematogenă.

Mărimea leziunelor tuberculoase pe pleură, nu e totdeauna un semn că ea s'a produs de la început (primitiv) de aici, ci seroasa și limfa ei sunt un mediu deosebit de bun, pentru bacilii tuberculozei.

Infecțiunea pleurei se produce uneori din ganglii.

Biblioteca UMF IAȘI

onii faringieni, a căror limfă curge către cavitatea toracică.

Pe de altă parte ganglionii bronchici, mediastinali și pulmonii, transmit bacilii prin stază retrogradă a limfei (la cazeificare)

Pe fețele pleurale libere în cavitatea toracică, bacilii tuberculozei sunt frecați și împrăștiați prin mișcările pulmonilor, și de aici întinderea cea mare a tuberculilor.

Sub forma de tuberculoză mileară la bovidee, se văd noduli grii gălbui, de la un grăunte de mei până la o sămânță de cânepă, care au o pată centrală galbenă, de cazeificare.

Nodulii sunt izolați sau adunați în plăci care ocupă suprafața pleurei pulmonare și diafragmatice.

Prin confluența și creșterea periferică, tuberculii formează proeminente turtite de la un bob de linte până la un bob, saucât lățimea unui deget, care se văd însă bine, că sunt formate din noduli.

La secțiune au 1-3 mm grosime, și nodulii au fiecare

Biblioteca UȘ IAȘI

un punct de cazeificare gălbui, de mărimea unei semințe de mici.

Sub formă de tuberculoză nodoasă și funguoasă

Constitue nodozități de la o nucă la un cartof de mari, gri roșietici, de consistență moale, sau elastice, netede, sesile, sau cu pedicule subțiri, mobile pe suprafață, lipite prin filamente ca pânze de paianjăn cu nodozități vecine și cu pleura, prevăzute la suprafață cu vase injectate și pete hemoragice roșii negre.

Uneori au formă de creastă de cocoș, izolate sau confluente; formează uneori masse mari cântărind mai mult de 1 Kgr.

Pleura fiind trasă de ele ca un pedicul, nodozitățile devin pendulante.

Între și lângă tuberculi se găsește un țesut de granulațiuni, roș, gri, roș violet, vilos.

Suprafața de secțiune a acestor conglomerate mai mari, prezintă un țesut fundamental gri albicios, în care focarele de cazeificare sunt turburi închise, galbene deschise, iar când sunt vechi formează o

Biblioteca UNIV IAȘI

massă uscată, parte cam grasă, parte ca o tencuială sau mămăliga.

La porci tuberculoza cronică a pleurei costale, se vede sub formă de noduli grii, sau de granulaţiuni confluente şi tărîte.

La căine ca şi la om, cele mai mai multe pleurite sunt de natură tuberculoasă, găsindu-se sub diferite forme exudative şi proliferante. Unilaterală sau bilaterală, sacii pleurali conţin 250 gr până la 1½ şi chiar 4 litri de lichid seros, limpede galben chehlibăriu, sau turbure, roş grii, floconos, uneori gri verzui, sau purulent.

În tuberculoza acută sau cu o desvoltare relativ rapidă, se găsesc apseudo membrane fibrinoase pe pleura ce acoperă focarele tuberculoase ale pulmonilor. După desfacerea chiagurilor filamentoase, gălbui sau albe grii în formă de reţea, pleura apare vascularizată, îngroşată, albicioasă, turbure, filamentoasă şi aspră, granuloasă sau viloasă.

În cazurile cronice se observă că mediastinul este cel mai afectat, însă şi pleura costală poate să fie

Biblioteca USV IAŞI

pronunțat atinsă, și pe pereții costali și pe diafragmă se găsesc proliferațiuni inflamatoare tuberculoase.

Mediastinul cu ganglionii limfatici măriți formează între pulmoni niște mase mari, neregulate, slăninoase, care seamănă cu neoplaziile cancerose sau sarcomatoase, scârțiind la secțiune, prezentând focare tuberculoase mici, cazeificate sau calcificate. Restul pleurei este acoperit pe toată suprafața sau numai pe alocurea cu proliferațiuni nodulare rotunde, de la o sămânță de mein până la o mazere, de o culoare grie, sau conglomerate ca negii, granuloase care-i dau o grosime de mai mult de 1/2 c. m. Pulmonii, care'n aceste cazuri prezintă și ei tuberculi și caverne, sunt comprimați de escudatele și proliferațiunile din cavitatea toracică, împinși către coloana vertebrală, splenizați, carnificați

Biblioteca USV IAȘI

aşa că sunt sbârciţi, retractaţi până la mărimea unui ou sau deget mare. Alteori se'ntâlnesc aderenţe ale pulmonului cu pereţii toracici mai ales când escudatul e puţin abondent şi curat fibros. Aderenţa se face printr'un ţesut conjunctiv alb'griu, subţire sau până la 1½ c.m. grosime, tare, şi dedesubtul aderenţei găsim de obiceiu o cavernă tuberculoasă a pulmonului.

Actinomicoza pulmonului

La bovidee se observă rar actinomicoza pleurei, provenind de la pulmon sau din cavitatea abdominală pe la diafragmă şi formează focare pastoase cu granulaţii galbene.

La câne s'a observat în urma flegmoanelor purulente sau a proceselor cronice fistuloase sau a proliferaţiunilor neoplazice a pelei, pleurite şi peritonite produse de specii de actinomices

Biblioteca USV IASI

[actinomices canis], care se văd la microscop sau formează granulațiuni albe, până la mărimea semințelor de mein; acestea se găsesc atât în focarele purulente primitive sau în focarele neoplasice [la picior, cap etc] sau în exudatul purulent hemoragic, grin brun din cavitățile corpului; seroasele erau acoperite de granulațiuni nodulare, viloase sau purulente.

Paraziții pleurei.

Cei mai mulți paraziți care se găsesc în cavitatea abdominală se găsesc și pe pleure.

Echinococii se observă la bovidee și la cai, formând nue ori pachete ca grapele, pro-minând la suprafața pleurei, de la mărimea boabelor de mazere până la un ou.

Ostertag a descris la porc echinococul alveolar, în număr mare, sub formă de noduli ~~mari~~ rotunzi, lenticulari, sau plăci cu suprafața mamelonată; pe pleura costală și pulmonară.

Biblioteca USV IASI

De culoare gri sau galbenă, turbure, de 1-4 c.m. înălțime, până la 7 c.m. lărgime, aceste plăci erau formate din vezicule rotunde, care pe alocurea prezentau punete clare. La periferia lor se observă aderențe conjunctive sub forma de filamente sau negi mici. Leziunea semăna cu tuberculoza pleurală, însă ganglionii limfatici, plumonii și ficatul erau intacte și nu prezentau nici echinococi. Veziculele conțineau scolexi și cuticula avea structura lamelară; parazitii erau înconjurați de o membrană conjunctivă. Unele din vezicule erau calcificate și calcificate. Filaria papilosa sau equina se găsește rar în cavitatea toracică, în totul liberă și fără a produce vre o leziune locală. Pleurocercoidul lui Baillet [sau Dithyridium elongatum sau cysticercus elongatus] s'a găsit mai mi în cavitatea toracică la câine și pisică, în număr mai mic sau mai mare [până la 80], de obicei

Biblioteca USV IAȘI

concomitent și'n cavitatea abdominală. Ei au 1-2, une ori până la 10 c.m. lungime, 1½-3 m.m. grosime, sunt albi opaci, cu sbârcituri neregulate, cu capul sferic, fără cârlige, ci cu 4 ventuje. Paraziții sunt parte liberi, parte încluștați câte 1-7 exemplare în vezicule gălbui sau roșietice care sunt situate de alungul vaselor pe epiploon. Une ori s'au găsit și în pulmoni.

Cytodites nudus [un acarien] s'au găsit în celulele aeriene din cavitatea toracică la găini și fazani, care cu ochii liberi se văd ca focare albe punctiforme, sau bune; une ori sunt în foarte mare număr și pot produce hiperemie, escudate pseudomembranoase și astuparea bronchiilor.

Linguatula [pentastoma] denticulata] starea l. larvară a pentastomei tenioide din cavitățile nasale ale câinelui] s'au găsit liberi pe pleură sau pericard [cu și

Biblioteca USV IAȘI

și în peritoneu], sau producând perforațiuni lezând chiar pulmonul ca cu un sfredel capră, la cobai, epuri de casă, cate odată numer mare se văd larvele în numer mare cu ochii liberi ca niște fire scurte albe și la microscop se văd cârligele lor și dinții de pe suprafața corpului

Anatomia patologică a aparatului digestiv

Hemoragii în cavitatea bucală și în faringe.

Prin răniri [prin corpuri străine, fractura hioidului] se produc hemoragii în și sub mucoasă, care se recunosc după infiltrația roșie negricioasă a țesăturilor. Ele se numesc hemoragii traumatice. În special la cai la care s'au administrat medicamente și la care s'a fixat capul sus sau care au fost struniți cu căpăstrul se găsesc în farinx pete hemoragice roșii

Biblioteca USV IASI

Lesiuni inflamatoare

Inflamațiile mucoasei bucale și faringiene se numesc stomatite sau faringite dacă sunt difuze, dacă sunt circumscrise, gingivită dacă e localizată la gingii sau se mai zice și oulită, glosită la limbă, cheilită la buze, angină la istmul gâtului, tonsilită sau amigdalită tonsilară la amigdale. Inflamația poate fi superficială sau profundă după cum leziunea se mărginește la

Biblioteca UMF IASI

negre, de la 10-20 bani de mari, putin proeminente [½ m. m] cu mucoasa intactă, însă si pe peretele extern al faringelui, se găseste lânga ganglionii retrofaringieni că țesutul conjonctiv are pete hemoragice negre Anasarca la cal si gastroenterita hemoragică la câne dă loc la hemoragii simptomatice [infarcte hemoragice] a mucoasei bucale si faringiene.

straturile superficiale ale mucoasei sau straturile mai profunde împreună cu straturile sub mucoase, mușchi și glandele ce-i aparțin.

Cauzele pot fi traumatice, toxice, sau infectioase

Stomatita catarală desquamativă, eritematoasă se caracterizează prin prezența unui deposit cleios, alb gri sau cam brun, turbure, spumos în cavitatea bucală sau laringienă, mai ales pe fața superioară a limbei [limbă încărcată], sau un depozit gros, sticlos, pe gingii și în înfundăturile mucoasei. Epiteliul care'n stare normală este supus unei desquamațiuni continue, se'ngrămădește'n cazuri de boale caracterizate prin lipsa de poftă de mâncare, din cauză că nefuncționarea mușchilor masticatori și a deglutiției și a trecerei mai rar ale bolurilor alimentare, apoi se altercază

mai mult dacă sunt secreţiunile diminuate [în stările febrile, iar în cazuri de hiperemii ale mucoasei se regenerează în cantitate mai mare.

Acest epitelin formează partea esenţială a depozitului, care mai conţine la catar şi un numer mare de leucocite, care emigrează chiar şi în stare normală în cavitatea bucală din ganglionii limfatici. Catarul acut poate să dea loc la o roseaţă striată, pătată sau difuză a mucoasei şi să mai producă o umflare edematoasă a mucoasei; la catarul cronic mucoasa poate să fie cu totul palidă sau că apar injectate numai ramificaţiunile venoase. Prin îngrămădirea secreţiunilor catarale în glandele mucoase se produc noduli şi vezicule de la o semânţă de mein până la un bob de linte de o culoare roşie grie până la gălbne, cu o zonă

roșie în jurul lor; asemenea se măresc și proemină foliculii limfatici [din faringe] și găurile oarbe ale mucoasei faringiene se umplu cu dopuri de purvin. Prin astuparea conductelor de escreţiune ale glandelor mucoase se produc chiști prin retenţiune, plini cu mucus sticlos, care ajung până la mărimea alunelor, mai ales la marginea limbei înainte de epiglotă. Și papilele mucoasei bucale se pot umfla formând noduli mici roșii. La pisică vârfurile papilelor devin albe sau albe gălbui prin turburarea epiteliului și proemină peste mucoasa foarte hiperemiată.

La bou și porc se observă o mărire a papilelor în cazuri de catar cronic mai ales pe limbă.

La faringita cronică se observă mai ales la cal, amigdalele mari cât un deget

glandulare, papilare, cu rîdicături de mai mulți milimetri grosime, ca niște negi moi, apoi un depozit mucos și o secrețiune în lamele mucoasei formând niște dopuri. Aceasta se mai numește faringita cățarată proliferantă.

Vârful limbei la găinele sănătoase are un epiderm alb, gros, dur, care e privit de laici ca ceva anormal [țăfna] căutând în mod absurd să o extirpeze în cazuri de boală. La găini și porumbei se pot observa adevărate pseudomembrane galbene pe limbă la difteria aviară.

Stomatita, faringita etc. flegmonoasă, supurativă, ichoroasă, ulceroasă, eroziva.

Agenții mecanici și în prima linie alimente ascuțite și corpurile străine, produc pe mucoasă și în țesăturile submucoase diferite inflamațiuni, care încep cu o infiltrație hemoragică și cu edem inflamator și se continuă cu supurațiunea, ulcerația și formația abceselor

Biblioteca USV IAȘI

sau gangrena pentru că bacteriile din gură și din alimentele pe cale de alterațiune care să vâră în porțile rănite împedecă vindecarea și au o acțiune patogenă deosebită.
La bovidee corpurile străine apucate cu limba și introduse prin distracție, la cai întrebuințarea strânzelei sau a mușticului produc răniri ale mucoasei bucale; asemenea abcedarea ganglionilor retrofaringieni la gurmă, ~~la~~ și deschiderea lor în faringe, de asemenea diverticulii esofagieni. La câine și pisică pornește de la dinții coriați sau de la depozite putride de pe dinți, pornesc inflamațiuni purulente gangrenoase ale mucoasei bucale.
De asemenea și în mod independent poate prin vegetația speciilor de leptothrix se pot produce faringite la câine.
Leziunile stomatitei acute constă în hiperemie și umflare a mucoasei, starea edematoasă a submucoasei mai ales la limbă și la țesutul sublingual;

Biblioteca UȘV IAȘI

ţesutul conjunctiv între muşchii hividieni e foarte infiltrat şi gelatinos. Dacă a lucrat un agent mecanic se văd infiltraţiuni sanguine cu eroziuni sau un infarct hemoragic. La formaţiunea abceselor se văd colecţiuni purulente şi fistuloase de alungul laringelui, sub glandele salivare, de alungul trachei şi esofagului, pline cu mase purulente nusuroase, cu gaze, cu particule alimentare, cu o materie fetidă brună. Mucoasa se necrozează, are o culoare grie sau verzue murdară acoperită cu mase, vilozităţi nusuroase, murdare, fetide, asemenea se văd şi perderi de substanţă [ulcere], cu fundul negru verzui, de 1-3 m.m. profunzime, cu marginile sdrenţuite. Pe toată mucoasa e o salivă nusuroasă, roşie brună, turbure sau sticloasă grie, verzue murdară.

In stomatitele cronice, care evoluează sub mucoasă se produc în părţile in ţesuturi

Biblioteca USV IASI

jungă la 2 pumni. Papilele sunt mai sterse, turtite, une ori au erozium sau cicatrice cu hemoragii vechi. Părțile indurate se taie ca o slănină, au multe bande conjunctive albe gri pe suprafața de secțiune, între care sunt fascii musculare roșii palide. Mucoasa nu are o limită precisă față de țesutul conjunctiv indurat și e contopită, vasele au pereții mai groși albi gri sau albi.

Biblioteca UMF IAȘI

lasce o proliferație conjunctivă. La traumatismele produse pe planchieta gurei se produc îngroșări a întregei ange și a buzelor semănând une ori cu o tumoare [stomatita profundă, cheilita indurativă fibromatoasă]. Inflamațiunile cronice ale limbei conduc la scleroza limbei [limba de lemn] sau glosită indurativă, fibroasă, fibromatoasă. Limba e mărită în totalitate sau numai vârful sau numai baza. Proliferația poate să a-

Biblioteca UŞV IAŞI

Scleroza difuză însoțește de asemenea actinomicoza și sarcosporidioza limbei

La microscop se găsește un țesut de fibroblaste, foarte fibros, fibre musculare atrofice, infiltrațiuni leucocitare sub formă de pete sau de alungul vaselor limfatice.

Stomatita membranoasă crupală, difteroidă [necroza cazeoasă, difteroidă] se observă ca consecință a leziunilor mecanice, a agenților chimici caustici

Biblioteca UȘV IAȘI

și infecțioși.

Stomatita difteroidă se observă mai des la viței la limbă, gingii, sau faringe, pe o întindere cât o piesă de 2 lei, unde se vede o suprafață uscată, sfărmicioasă galben grin sau roșietic murdar.

Țesutul necrotic e foarte aderent și mucoasa periferică foarte hiperemiată.

Leziunea e produsă mai ales de bacilul necrojei și afecțiunea ia une ori la viței forma epizootică și la bovideele bătrâne

Biblioteca USF IAȘI

au observat leziuni asemănătoare concomitent și în esofag, rumen, bonetă, limbă și orificiile cavităților nasale. Leziuni difteroide la limbă, la fața internă a fălcilor, la gingii și în faringe s'au observat și la pesta porcului, de la o linte la o piesă de 1 leu, care se întind până la straturile musculare, care au la periferie foarte multi bacili ai necrozei. Leziuni asemănătoare difteroide s'au semnalat în faringe la cai în cazuri de gurmă.

Difteria paserilor e o boală infecțioasă în care există o inflamație crupală difteroidă a mucoaselor capului, mai frequentă la găini și porumbei, de asemenea la curcani, fazani, pănni etc. care se întinde și la celulele aeriene de la cap, în sacii lacrimali, faringe și trachee în tubul digestiv și pe pele. Agentul patogen e probabil un microb descris în urmă de Bordet.

Biblioteca USV IAȘI

La leziuni macroscopice se qusește pe limbă, palat, comisurile ciocului, în faringe niște pseudomembrane albe gălbui. La început mucoasele sunt hiperemice și cam umflate, cu un depozit ca rouă, care se îngroașă formând o membrană lucitoare cazeoasă. In stadiile mai înaintate ea se transformă într'un strat sfărmicios, de 1-2 m. m. grosime, care rămâne parte galben murdar, parte brun, uscat și poros, formează insule sau plăci de la un bob de mein până la o piesă de 20 bani sau alungite. La porumbei se poate ușor de tașa, la găini e mai aderent și dacă se rad rămâne o erozinne sau un ulcer roș sau grin, cu periferia ca mâncată de soareci, cu fundul adesea granulos și foarte vascular și adânc în grosimea mucoasei. Uneori mucoasa rămâne netedă sub aceste mase necrotice sau de abia erozionată, pe când în alte cazuri necroza

Biblioteca USV IAȘI

difteroidă produce perderi mari de substanță de esc. lipsă vârfului limbei.
Membranele cazeo-difteroide se pot forma chiar în 25 ore. La microscop se văd coci, epitelii, levure, diferite bacterii, infusorii, leucocite și mase granuloase. Unc ori se văd în același timp la aceeași pasere și epitelioma contagiosum, la baza ciocului, la bărbie, creastă, în jurul ochilor, urechilor, nasului, ici colo și la cloacă, ca noduli de la un bob de mein până la o mazere sau proliferațiuni nodulare ca niște negi sau muriforme. Aceste proeminente sunt grii roșietice, sau grii galbene, uscate, tari, lucioase ca grăsimea, în profunzime cazeoase, sfărmicioase, superficiale, cu escare, izolate sau multiple și îngrămădite pe pele și pe părțile erectile. Apoi se mai produc afectiuni catarale, purulente și crupale ale mucoasei plevapelor, care devin umflate

Biblioteca USV IAȘI

bombate și lipite, sacul lor pe din afară cu cruste galbene brune murdare iar în interior e un licid sero-mucos sau mase cazeoase albe galbene, care iau după forma sacului forma semilunară sau lenticulară; mucoasa este muflată, sticloasă, roșie galbenă sau roșie închisă, foarte injectată, cornea turbure, albicioasă [Keratită] și se produce sau o atrofie a ochiului sau o perforație a corneei cu o panoftalmie.

Febra aftoasă.

Stomatita aftoasă epizotică, aftele epizootice se observă la animalele tăiate la abatorii mai ales la bovidee și porci [mai puțin la oi și capre, la animalele rumegătoare sălbatice]. Ea se transmite și la om. Se produce un escantem sub formă de vezicule și eroziuni pe mucoasa bucală și pe bot și uger concomitent de obiceiu și cu vezicole între degete sau unghii. In gură

Biblioteca USV IAȘI

găsim o mare cantitate de salivă, mucoasa cu vezicole nu e însă mult modificată, hiperemiată, de abia poate fi puțin rozată. Când eruptia este recentă [24-60 ore] după infecțiune sau chiar 3-10 zile, se găsesc <u>beșicele</u> care sunt izolate sau multiple de la o sămânță de cânepă până la boabele de mazere mai ales, ca alunile sau chiar până la o nucă, de o culoare albă grie, fluctuante; la <u>bovidee</u> se găsesc mai ales la vârful și marginile limbei precum și pe fața superivară a limbei și pe baza limbei, pe bureletul fără dinți a maxilarului superior la trecerea spre buza superivară, de asemenea pe fața dentară a buzei inferivare, une ori pe bot, la transitia către nas și pe cerul gurei; la porc pe lângă gură se mai văd pe rât. Incizând o beșică ese un licid puțin consistent, foarte puțin turbure, une ori gălbui rosietic. Fundul beșicilor e format de corpul papilar al

Biblioteca UȘ IAȘI

mucoasei, care mai poartă resturi albe grii din stratul lui Malpighi, rar peretele beșicelor are straturi mai dure formate din straturile superficiale ale epidermului.
La microscop se vede o dată cu o infiltrație de la locul veziculelor, că escudă o plasmă la suprafața corpului papilar, care producând umflarea hidropică a epiteliilor straturilor inferioare [stratul mucos] desface legătura între epiderm și papile.
Stratul dur cornos, superficial este ridicat prin licidul escudat, licia prin care de multe ori sunt rupte și vârfurile papilelor infiltrate. Umiditatea din gură favorizează îmmuerea păretelui vejicelor și spargerea lor, după care se vede suprafața papilelor descoperite și părți roșii, brune, granuloase, la marginea cărora se văd părți rupte din păretele epitelial al beșicei, alb grin, turbure, murdar.
La vârful limbei epiteliul e ridicat

Biblioteca USV IAȘI

mând ca un buzunar și după căderea
erderea epitelinlui prezintă margenile
eregulate, de mărimea unei monede de
lei până la 3 degete lățime, fiind ro-
nzită sau asemănătoare cu o hartă geo-
grafică sau ca o insulă, confluentă,
întinzându-se pe toată lățimea limbei,
în toate părțile unde au existat beșici.
Culoarea papilelor goale la început roșie
vie sau galben roșietec, se schimbă în brun
sau galben brun. Aceste ulcere erozive
sunt une ori acoperite cu mucus bucal
sau cu o secrețiune subțire catarală
subțire, une ori purulentă, eliminând
une ori un timp un escudat bogat în
leucocite; un rar se observă un strat ca
crupul gris galbuin murdar sau brun.
Din celulele rămase ale stratului malpi-
ghien și începând de la periferie proliferează
din mucoasa sănătoasă curând un nou
strat epitelial pe papilele goale.

Biblioteca UȘV IAȘI

De acea ulcerile erozive se văd curând netede turtite, devin ~~netede~~ palide, prin acoperirea lor, și stratul epitelial tânăr se contopește cu epitelul vecin. Nu mai rămâne nici o cicatrice, dar papilele bolnave par a reveni numai încet la lungimea lor primitivă și de aci rezultă o parte mai adâncită, o pată mai deschisă pe mucoasă, care se vede cât-va timp. Une ori se observă în mod accesoriu o glossită indurativă.

Stomatită pustulvasă contagioasă la cal.

După autorii francezi [Nocard, Bouley] aceasta ar fi identică cu horz-pox [variola calului] o boală infectivasă la care se observă mai ales pe mucoasa bucală, apoi pe pelea buzelor și bucelor une ori și la fessă și anus pe mucoasa nazală, pe conjunctivă, o erupțiune de noduli, pustule și ulcere pe lângă un

Biblioteca USV IASI

purulent

Morva

Se observă nu ori în faringe la cai morvoşi sub forma de ulcere până la mărimea unui leu asociată cu o inflamaţie catarală sau gangrenoasă [faringita ulcerosă morvoasă].

Tuberculoza faringelui

O poartă de intrare din cele mai obicinuite pentru bacilul tuberculozei, sunt ganglionii limfatici ai faringelui; amigdalele. La bovidee se observă în nivelul lor că pezetele faringelui prezintă numeroase depuri cazeoase, ţesutul glandular are o infiltraţie cazeoasă [amigdalita sau tonsilita tuberculoasă].

Actinomicoza

Cavitatea bucală şi faringiană cu împrejurimile lor sunt locurile principale pentru desvoltarea actinomicozei,

Biblioteca UŞV IAŞI

a cărui agent găsește aici o poartă de intrare prin răniri mici ale pelei și mucoasei, produse prin spicele înțepătoare ale graminceelor și alte particule alimentare, care sunt purtătoare de actinomiceți.

La buzele bovideelor se pot vedea focare de actinomicoză ca noduli cât semințele de mein sau boabele de mazere, sau formând erozinni mici sau așezați imediat sub mucoasă, alții mai mari formați dintr'un țesut moale, pastos, care se umflă, grin gălbui, caracteristice actinomicozei, sau streanguri care se dirig către păretele maxilarului; țesutul buzelor, tot botul se pot îngroșa enorm și să devie foarte dure [actinomicoza buzelor sau cheilita actinomicotică]

Actinomicoza diseminată a limbei sub forma de focare numeroase seamănă cu niște erozinni împrăștiate la suprafață, formează pete brune delimitate

Biblioteca USV IAȘI

rotunjite și formate din noduli de la mărimea semințelor de mein până la o mazere, proeminente, gri gălbui turburi. Ei se găsesc mai ales la marginea limbei. La secțiune se vede că sunt în grosimea mucoasei sub corpul papilar și apoi între fasciile musculare ale limbei nodulii sunt mai mult sau mai puțin numeroși, în siruri având în centru o culoare turbure galbenă. După cum procesul este mai mult sau mai puțin înaintat sau învechit și pe cale de vindecare, nodulii sunt duri sau cu totul fibroși, sau având în centru un conținut, o masă puriformă sau cazeo-calcară sau ca o tencuială, țesutul muscular dintre ele încă moale, conținând grăsime sau pătruns de un țesut conjunctiv moale translucid, alunecos.

Ganglionii limfatici ai limbei prezintă asemenea noduli sau focare de ramolițiune puriformă sau abcese mari, cu puroi galben care con

Biblioteca UȘV IAȘI

ține niște granulațiuni nisipoase galbene; cavitățile sunt înconjurate de un țesut de granulațiuni din roșietic. O Nodulii și abcesele sunt bogate în tufe de actinomicés caracteristice sau calcificate. Limba se'ntărește din cauza unei proliferațiuni de țesut conjunctiv care'nsoțește actinomicoza. Ea e'nsoțită de o atrofie și o duritate ca lemnul [limba de lemn]. Inmulțirea țesutului conjunctiv poate fi așa de abundentă că limba se deformează complect, la secțiune scărție, are aspectul unei slănini sau lucitor suculent, gălbui roșietic, iar fasciile musculare abia se mai văd. Această stare se mai poate numi glossita actinomicotică indurativă. Une ori se găsește un singur focar de actinomicoză pe mucoasa limbei, producând o mică ridicătură, care se recunoaște ca actinomicoză numai la secțiune, în profunzime găsindu-se noduli gălbui cu tufe de actinomiceți.

Biblioteca UȘV IAȘI

Adesea se găsesc focare actinomicotice pe gingii ca pete brune, delimitate, proeminente, care lasă să se vadă prin transparență noduli gălbeni și la secțiune are porțiuni albe grii ramolite, puriforme, cu granulațiuni moi. Nu rar se găsesc spice sau tije de alimente, grăunțe acoperite cu mucus puriform în și lângă gingie, ca puncte de plecare a actinomicozei periostale sau osoase.

Actinomicoza fungoasă a faringelui, seamănă cu niște ciuperci, au un pedicul ~~strâmt~~ scurt. Unele sunt moi, netede, lobulate, până la un pumn de mari, au la secțiune o structură spongioasă cu numeroase focare mici [ca niște găuri] din care ese un licid puriform. Din cauza torsiunei pediculului se produc în tumori o hiperemie prin stază, așa că tumorile devin roșii negre.

La porc actinomicoza e localizată mai ales în amigdale, din care prin

Biblioteca USV IAȘI

presiune se pot goli dopuri de puroiu, în care se găsesc actinomiceți în mare număr. De aici se pot întinde leziunile în ganglionii perifaringieni, producând abcedarea lor. În limbă se pot găsi până la 5%. Coloniile ajung să aibă în leziuni până la 6 m.m. diametru

La cal actinomicoza pornită de la buze sau gură produce umflături colosale ale pelei sau mucoaselor capului, cu fistule și caverne, precum și induraţiuni ale pelei și ganglionilor limfatici, în care vasele rămân intacte.
La oae se observă asemenea actinomicoza limbei și buzelor.

Tuberculoza limbei.

În unele țări e semnalată foarte rar la bovidee [În Germania 1 caz la 10 ani] În Franța s'au semnalat mai multe cazuri la bovidee și porci. La noi în 10 ani am văzut vr'o 5 cazuri numai la bovidee din organele trimise confiscate la abatorul

Biblioteca USV IAȘI

capitalei. Ea se observă sau sub formă de ulceratiuni tuberculoase sau sub formă de tuberculoză miliară embolică diseminată sub mucoasă și între fasciile musculare ale limbei.

Tumorile mucoasei bucale și faringiene.

Mucoasa bucală e predispusă pentru proliferațiuni papilare [papilomatoză] produsă prin tot felul de iritațiuni mecanice.

Pe limba bovideelor se observă o hipertrofie a papilelor, mai ales de la vârf și jumătatea anterioară a organului. Papilele se alungesc devin ca niște tepi aglomerate în linie sau izolate. Une ori s'au semnalat asemenea preparațiuni și în cavitatea faringiană.

La câine și bovidee se observă adesea papilomame pe gingii în nivelul incisivilor maxilarului inferior. La câine se formează neoformațiuni care localizându-

Biblioteca USV IASI

în nivelul incisivilor îi face să cadă, îi înlocuește și ocupă une ori tot spațiul între cei 2 clești a mascilarului inferior. Nodozitățile devin mari ca ouăle de porumbele, sunt parte moi, roși grii, parte sunt tari și au o suprafață cu granulațiuni mici. La bovidee formează negi care ajung până la mărimea unei nuci, pediculați, lângă gâtul dinților și între ei formând une ori o coroană întreagă de papiloame, pe când mucoasa bucală și alte părți ale gurei rămân libere.

Pe buze, pe cerul gurei și pe mucoasa bucelor se desvoltă la câine papiloame moi [condiloame] sub formă de fire sau coloane, la început albe ca semințele de mein, mai târziu grii, până la mărimea unui bob de mazere, cu tendința la mortificare și putrefacție, ocupând une ori o suprafață mai mare

Biblioteca USV IAȘI

aşa că tot cerul gurei şi mucoasa bucelor sunt acoperite de ele. Se observă adesea la câni care au şi papilvane la preput sau la căţele la vagină.

Angiomul cavernos difuz s'a observat la cal. Umflătura are mărimea unui pumn, la secţiunea tumoarei sângele ese ca dintr'o sită.

Carcinomul s'a descris la pisică pe faţa inferioară a limbei şi la cal ocupând cerul gurei.

Fibromatoza difuză, s'a descris la bot la bovidee, fibromatoza circumscrisă la limbă, până la 2 pumni de mare, în partea mijlocie a limbei.

Fibrome melanice s'au descris la cal la buze.

Fibrosarcoame, rotunde şi fusocelulare se văd la buze, la gingii, la limbă la palat, parte subcutan, parte submucos, parte pornind de la periost şi oase

Biblioteca USVIAŞI

de mai multe ori la cal, bou, câne, ajungând une ori la dimensiuni foarte mari; sunt albe roșii, mai mult dure, netede sau acoperite de zdrențele unu vasei pe care au perforat-o.

Chiști dermoizi s'au observat la viței la limbă până la o alună sau nucă continând peri.

Chiști branchiogeni cât oul sau pumnul s'au observat intra carotidă, simpatic și esofag la câine având caracterul carcinomatos.

Atrofia limbei se observă la paralizii, la vârf sau margeni, dând loc la diformarea și micșorarea organului

Corpuri străine în cavitatea bucală și faringiană

Particule alimentare se observă de obicein ca rămase în gura sau faringe din hrana consumată sau întoarsă din stomac prin vărsături sau post-mortal prin trans-

Biblioteca USV IASI

portul cadavrelor. Ele pot fi însă și anormale și pot să explice uneori cauza morții. Prin pătrunderea spicelor, a plevei de grâu, a paelor și altor părți alimentare ascuțite și tăetoare, se produc leziuni, eroziuni și ulcere ale mucoasei, a alveolelor, flegmoane, edeme, și obstrucțiuni cu terminațiune mortală. Părțile vegetale mai au importanță ca purtatoare de actinomiceți.

Pe limbă la bovidee s'au găsit grăunțe de orz [până la 14 bucăți] care s'au înfipt în ea și au încolțit, având rădăcini și înverzind, așa că s'a produs o masă verde cât o pesă de 5 lei, împreună cu alte mase alimentare îngrămădite. Alte ori aceste încolțiri se produc sau pe suprafețe ulceroase produse de Agrostis spica venti, dând mucoasei un strat verde gălbui, cu aspectul de catifea. In faringe dar mai ales în istmul esofagicu se opresc bucăți de alimente ca sfecle, morcovi, bucăți de

Biblioteca USV IAȘI

vase sau obiecte vârâte de profani sau empirici cu scop de tratament ca, ouă, bucăți de slănină, varză acră, și produc invartia prin asfixie, iar corpurile ascuțite produc răniri cu inflamațiuni grave. Așchii de lemn, oase de pește, ace, sâmburi de fructe, se 'nfing la câni și bovidee 'n limbă și faringe. Corpurile 'n formă de inele introduse de animale cu alimentele sau prin jucării, se pun de a curmezișul limbei, par a fi puse peste ea ca o legătură, producând hiperemie și edem prin stază, necroza și gangrena hemoragică a părței strangulate sau dacă compresiunea este mai mică produce eroziuni, ulcere și o strangulație și indurație prin stază a vârfului limbei.

La câni și pisici s'au observat că inele părți de artere mai mari, din trachee, inele de cauciuc, la bovidee porțiuni de trachee și la cal un cordon în formă

de inel: format din păr de coamă, la capră un inel de fier, la paseri lanțuri de ață și păr de cal în jurul limbei, împedecate de a se elimina prin vârful limbei muflat. Prin mișcarea limbei, zăbale ascuțite sau căpestre, produc de asemenea strangulări sau răniri și limba poate să fie ca amputată.

Edemul prin stază al limbei produs mai ales prin corpuri străine în formă de inele, dă loc la o muflare enormă a limbei care poate deveni de 3-5 ori mai mare, proeminând între dinți, ia o culoare roșie vânătă sau vânătă neagră, la secțiune se scurge foarte mult sânge, țesutul conjunctiv sublingual devine gelatinos, alunecos muflat. O stază moderată prelungită produce scleroză cu stagnarea sângelui și conduce la gangrena limbei care se caracterizează prin o culoare brună

Biblioteca UȘV IAȘI

gălbue turbure, sau roșie brună, sau negricioasă murdară, moale, sau ca iasca cu fragilitatea țesutului [eaem hemoragic, traumatic sau gangrena traumatică]

Paraziții gurei și faringelui

Sarcosporidioza limbei și a mușchilor esofagului și buzelor se observă des la bovidee și oi, nu ori la cal. Tuburile se văd cu ochii liberi sau cu o mărire de 15-20 ori în fibrele musculare, înconjurate de substanța lor striată, fie izolate sau mai multe, iar fibrele musculare în acest caz sunt mai mult sau mai puțin îngroșate. Țesutul muscular pare însă adesea normal. Dacă tuburile sunt însă numeroase și mai ales dacă plesnesc și se deșartă conținutul lor se pot produce la periferie leziuni pronunțate denumite miozita sarcosporidică. Mușchii sau parenchimul limbei este atunci turbure alb gri, sau alb gălbui, îngroșat, aproape

Biblioteca UMV IAȘI

ca lemnul, sărac în sânge, țesutul interstițial e'ngroșat, formând bande sau cordoane albe sau albe gri, groase de câți-va milimetri. La microscop se vede atrofia fibrelor musculare, un țesut fibroblastic abondent și focare de infiltrație inflamatoare în jurul tubilor sparți, goi de sarcosporidii. Une ori se observă la cal larve de gastrofilus equi pe vêlul palatin și pacetele posterior al farnigelui. Atât timp cât aceste larve sunt tinere și mici mucoasa prezintă numai puțină hiperemie și inflamație catarală; dacă stă mai mult și dacă larvele devin mai mari, mucoasa se'ngroașă și e acoperită cu erozinni rotunjite cu margenile ridicate.

La cerbi, căprivare s'au găsit larvele unei diptere, pharyngomyia - adesea în farnige, producând inflamațiuni.

Biblioteca USV IASI

Aceste larve se rătăcesc adesea în laringe sau sunt aspirate chiar în bronchii, producând edemul glotei, bronchită acută purulentă și terminațiunea cu moartea.

Similia reptans și columbacense năpădesc asupra boilor și oilor pătrunzând în mare număr în laringe, producând aci edeme inflamatoare și moartea prin asfixie.

Gorgylorhema scutatum se găsește subcutanel în mucoasa limbei.

Cysticercus cellulosae e foarte frequent și în număr mare în țesutul conjunctiv al limbei la porc.

Haemopis sanguisuga care se găsește în bălți și heleștee, se introduce cu apa la adăpare fixându-se la cal, boi, măgari, câini, dromaderi și om în Algeria de gură sau faringe, buze, frâul limbei, nări și în cavitățile nazale și în laringe, chiar în sacul lacrimal

sugând sângele și umflându-se, mărindu-se de la câți-va milimetri [forme tinere] cum sunt când se prind de mucoasă.
Ele produc umflarea edematoasă a mucoasei și pete hemoragice, care pot conduce la moarte.

Alterațiunile glandelor și canalelor salivare

I îngrămădire mai mare de salivă în cavitatea bucală ca consecință a secretiunei mai abundente a unora sau a tuturor glandelor salivare [numită ptialism sau sialoree, salivațiune] se observă la toate afecțiunile mucoasei bucale, care aduc și o iritație morbidă a nervilor gurei, la inflamațiuni, ulcere, iritațiuni mecanice ale mucoasei bucale prin corpuri străine, la nevralgii, slăbirea gingiilor la tratamente și intoxicațiuni mercuriale la excitațiunile directe ale nervilor-

Biblioteca UCV IAȘI

secretiunei salivare, prin pilocarpină și foile de jaborandi, precum și actiunei iritative locale, prin substante medicamentoase acre.

Catarul canalelor și glandelor salivare (sublinguale, submaxilare, parotidiene) sau sialoadenita (sialodochita) cataralâ, dă loc la ptialism și dilatarea canalelor, care la presiune fac să iasă o salivă mucoasă sau mase turburi.

Catarul purulent se observă când se vâră corpuri streine în aceste canale, care se dilată și se umplu cu un lichid turbure purulent, pereții lor devin gelatinoși, cu proeminarea și ulcerația orificiilor lor de deschidere.

Spice, pae, grăunțe, pătrund dingură în aceste canale, se fixează în ele, produc ~~ulcerație~~, inflamație primitivă, purulentă; Calculii salivari pot întreține de asemenea o astfel de inflamatiune.

Supurația glandelor salivare se poate produce de asemenea și pe cale metastatică, ca con-

Biblioteca USV IASI

secundă a gurmei, a zigodiei la câini și pisică.
Mai întâi sunt atinși ganglionii limfatici, dintre și de la periferia lobulilor glandulari.
Țesutul conjonctiv inter și periglandular, are o infiltrație seroasă și o hiperemie, glanda devine nodoroasă, iar prin încizie ese un puroi gri roșietic sau gălbui (parotidita purulentă sau abcesul parotidei, submaxilarei sau sublinguale)
Uneori abcesele sunt confluente într'un abces mare, peste care pielea e necrotică și se elimină, rămânând o suprafață granuloasă, iar dacă supurează un canal mai mare, ese salivă (fistulă salivară).

La bovidee pătrunderea aschiilor de lemn, a perilor de porc, oaselor de peste, a spicelor și grăunților gramineelor în canalele salivare, dă loc la un edem inflamator hemoragic (ranula inflamatorie), care atinge și țesuturile periferice.

Lângă limbă se produce o umflătură elastică, fluctuantă, dură, țesutul conjonctiv lax devine

Biblioteca UȘV IAȘI

gelatinos, infiltrat cu sânge, așa că tot spațiul intermaxilar, se umflă enorm.

Limba de asemenea se umflă foarte tare, spânzură din gură și e edematiată, mucoasa bucală e roșie vânătă.

Leziunile se pot întinde până la faringe, și se pot termina cu supurația, gangrena, septicemia limbei, sau moartea prin asfixie.

În cazurile cu un mers cronic, mai ușoare, se produce obturația canalelor cu consecințele lor, formarea chistilor pe pardoseala cavității bucale. Aceștia se pot forma și din cauza calculilor salivari și a stomatitelor.

Ei se formează mai ales în glanda și canalele Rivinitene, mai puțin în canalul Wartonian, sau glanda submaxilară [chisti prin retenție, sublingvali și submaxilari].

Acești chisti se mai numesc cu un nume colectiv de ranula (broscuță), și se observă mai ales la câine, uneori la vaci, și cai, ajungând la mărimea unui ou de găină, și sunt acoperiți

de mucoasă.

Sunt elastice, fluctuante și la secțiune ese un lichid, gros, gălbui, mucos sau uleios, uneori apos, ca mierea, sau muco-sanguinolent.

Sol poate fi clar sau turbure, dă reacțiunea mucinei, are globule roșii, picături de grăsime, cristale grăsoase, celule glandulare în degenerare mucoasă sau hialină, picături transparente de mucus.

La câine chiștii se pot vedea și pe fața inferioară a gâtului, lângă laringe și esofag, acoperiți de mușchii feței și pielarii gâtului; sunt ca niște băsici, sau simple noțiuni, ascuțite înainte, sau chiști compuși având mai multe loje, cele mai mari înapoi, cele mai mici înainte.

Ei sunt ușor de izolat de glanda submaxilară, care e d'asupra lor, din care-și iau de altfel naștere.

Peretele chiștilor e subțire, însă destul de tare, foarte vascular, și compus din țesut conjunctiv fibrilar; fața internă e sau netedă, cu at conjunctivă

fără strat glandular, sau cu un strat albicios mat, și proliferațiuni mici papilare, care sunt galbene roșietice, umflate, semănând cu grăunțele de Sago sau griș, fierte, fiind compuse din țesut glandular proliferat.

© parotidită (sialo-adenita) parenchimatoasă asemănătoare cu aceia de la om (oreillon, broască) s'a descris la capră, câine, pisică. Glanda e umflată, roșie închisă sau ștearsă, suculentă, fără supurație, probabil infecțioasă.

Parotidită (sialo- adenita) cronică indurativă, s'a observat la câine și cal, asociată cu fistulă salivară; umflare dură; conjunctivă

La bovidee induratia parotidei e mai mult o periparotidită actinomicotică - ba se desvoltă întâi subcutan și în ganglionii limfatici ai regiunei parotidiene, pecând glanda propriu Zisă se comportă în mod pasiv. Se produc umflături în piele, în care se desvoltă țesutul păstos și purifor, caracteristic actinomicozei.

Prin aceasta se produc cavități sau abcese, uneori

Comunicante, fistule purulente, proliferație de noduli neoplazici, sau granulome fungoase.
Parotida din vecinătate devine și ea o masă dură, conjonctivă, care încapsulează focarele, și în care uneori cu greu se mai pot recunoaște tufele de actinomyces. — . —

Tumori

Ca tumori s'au descris: melanoame (până la 7 Kgr) în regiunea parotidiană la cal.
Mixo-sarcom fibros (de 1½ Kgr) tot în regiunea parotidiană la cal, produse din țesutul conjonctiv inter și periacinos sau ganglionii limfatici de aici, și hiperplaziile acestora formează limfo-sarcoame care dau în lături glandele salivare și le atrofiază.
La cal s'a semnalat un cancer ulceros al parotidei, de 2½ Kgr.

Calculi salivari

La cal, măgar și catâr, s'au observat calculi în toate canalele de excreție ale glandelor salivare.

dar mai cu seamă în canalul lui Stenon.

Ei ajung până la mărimea unui ou de gâscă, de 7-10 cm. lungime, 3-7 cm grosime, cu canalul foarte dilatat, ~~dilatat~~, cu pereții subțiați, fără leziuni inflamatoare; endotelul calculilor se găsește o masă salivară groasă.

Calculii ajung la 200-600 gr. sunt solitari sau multipli.

Cei izolați sunt oblungi, conici, rotunjiți; cei multipli sunt adesea cu fațete, prin frecarea reciprocă în timpul mișcărilor masticațiunei.

In canalele lui Rivinus s'au găsit calculi mici sau alături de calculi mari (până la 12).

Calculii de obicei sunt albi ca creta, cei mici albi gălbui, tari ca piatra, parte netezi, ca poleiți (pe fața pe care apasă muschii masticatori), parte porosi, ușor verucosi; la secțiune sunt stratificați și albi.

In interiorul feței de secțiune, în mijloc, se găsește uneori un grăunte de ovăz, un fragment de paie sau de spic, în jurul cărora s'a făcut

Stratificarea.

La bovidee calculii salivari sunt mici. La carnivore nu s'au observat.

Ei sunt formați din substanțe organice 9-10% (mucus, epiteliu), CO_3Ca (80-90%), $(PhO_4)_2Ca_3$, CO_3Mgn, CO_3K_2, CO_3Na_2.

Obturația canalelor lui Stenon și Warton se produce la cal prin astuparea lumenului în urma inflamațiunei, a ulcerelor vindecate, și prin calculi salivari sau corpuri străine.

La o astfel de obturație se produce o stagnațiune a secreținnei salivare, și repletă o dilatare totală sau parțială, devenind cât degetul de gros, uniform sau în formă de băsici, care au pereți groși sau subțiri, terminându-cu o băsică înotătoare. Conținutul e gros. mucos.

Leziunile pu- gutturale la cal

Catarul pungilor gutturale (aerocistita catarală purulentă, empiemul pungilor gutturale) este prin-cipala afecțiune produsă prin continuitate din

Biblioteca USV Iași

inflamațiunile cavităților nazale și ale faringelui.
Pungile guturale fiind goale în stare normală sau conținând numai aer, iar mucoasa sa delicată nu are nici un depozit, ci numai un luciu umed; îndată ce există un exudat cataral, el arată o stare bolnavă, imediat, chiar ~~macroscopicește~~ macroscopicește.
La catarul acut exudatul e muco-purulent, uneori în cantități mai mari, gros, mucoasa e numai intens și uniform roșie, și ceva mai suculentă.
Țesutul celular care acoperă fețele sale laterale și muschii periferici, pot fi infiltrate (gelatinoase), iar ganglionii limfatici sunt suculenți, moi, umflați, roșii murdari.
Gurma poate fi cauza catarului și atunci se formează focare purulente în ganglionii limfatici (parotidieni și retrofaringieni) care au streptococi. Punga e plină cu o masă de puroi, gros, cremos.
Catarul cronic produce o îngroșare fibroasă, care devine granuloasă (unflarea foliculilor limfatici) sau nodoroasă, și amestecul de exudat cataral este sau lipicios, alb gri, sau gri gălbui

sau subtire apos, în cantități variabile, sau ca un mucus sau puroi ca grișul, sau formează Concrementele pungilor guturale sau guturalite, care seamănă cu o brânză consistentă sau cu caș-cavalul sau sfărâmicioasă, uscată, sau că sunt dure cu o coajă brună, în interior moi, galbene sau roșietice, care au o structură concentrică.

Sole sunt rotunde, lungărețe, semănând cu o ghindă sau cu o castană, sau mai mari semănând cu un cartof, și adaptat formei pungilor guturale.

Se găsesc câte unul până la 300 în o pungă, și cântărind 1 Kgr. Sunt formate din apă 2,8%, substanțe organice (grăsime, albumină, mucus) 44,30%, substanțe anorganice (Ca, Na, SO_4H_2, $(PhO_4)_2H_6$, HCl) 6%, cenușă 46,7%.

Retentia exudatelor catarale purulente și în forma de concremente, dă loc la dilatatia pungilor guturale, uni sau bilaterală, care poate să ajungă până la un cap de om, care se vede și pe din afară în regiunea parotidiană, formând

Biblioteca USV, IAȘI

o umflătură piriformă, care se vede bine după resecția unei jumătăți a maxilarului.

Cantitatea mucusului poate să fie atunci până la 1 Litru în fiecare sac.

Ruperea anevrismelor sau ale Carotidei cu hemoragii în pungile guturale (hematomul pungilor guturale) s'a observat de mai multe ori.

Corpuri streine ca alimente, venite prin tubul lui Eustachiu, sau prin ruperea peretilor faringieni și pungilor guturale, s'a semnalat în unele cazuri.

Ca consecință se produce o inflamație intensă cu depozite fibrinoase, urmate de gangrenă sau flegmonul pio-gangrenos a periferiei sacilor. Uneori se observă inflamațiuni micotice (aspergilare) produse prin intrarea prin tubul lui Eustachiu.

Timpanita (meteorismul) sacilor aerieni se pot observa în catarele cronice, prin astuparea orificiilor e faringiene, care nu mai permit esirea aerului introdus în timpul inghitirei.

sau că gazul e produs și acumulat prin producerea prin bacterii (meteorism simptomatic) iar alteori idiopatic prin paralizia mușchilor tubilor.

Morva pungilor guturale

Sferocistita morvoasă supurativă) este însoțită de un catar al lor, când peretele e foarte îngroșat. Leziunile sunt ca acelea din nas și trachee, sub formă de noduli și ulcere, cicatrice stelate. Ea însoțește morva căilor respiratoare, dar poate fi și primară și unică.

Catrumori sau semnalat sarcom pornit de la dura mater și prin gaura condiliană proliferează și intră și proemină în pungile guturale.

Leziunile esofagului

Inflamațiunile

Esofagita erozivă și ulcerosă, se caracterizează prin perderi de substanță, acoperirea cu un strat epitelial unsuros grău turbure, hiperemie în dungi, hemoragii punctiforme, și umflarea

țesutului submucos (observate la câini și cai).

⊙ hipersecrețiune catarală nu se observă pe mucoasa lipsită de glande, și mucusul care se găsește în esofag, provine din faringe sau din stomac.

Esofagita flegmonoasă purulentă și periesofagita se observă la răniri, prezența de corpuri streine, diverticuli și ruperi; se observă umflături gelatinoase ale submucoasei; periferia roșie spălăcită, galbenă murdară, sau galbenă ~~brună~~ grie, în vecinătatea unei părți perforate sau ulcerate. Între fasciile musculare umflate, infiltrate, sau submucos, se pot găsi galerii sau abcese până la un ou de găină sau cât un măr.

Esofagita fibromatoasă, ~~cu~~ cu fibroame cât un deget pe fața internă; s'au văzut la bovidee, fiind formate din țesut conjonctiv, alb, fibros.

Esofagita membranoasă sau crupală s'a observat la bovidee în urma administrărei de empirici a amoniacului.

La pesta bovină se observă eroziuni difteroide și infiltrate de sânge, în părțile superioare ale

ale esofagului și faringe
La variola oilor se găsesc în esofag bășici pe mucoasă, de la o linte la o mazăre, pline cu puroi.

Dilatația și ruptura.

Esofagul încearcă dilatări, fie în toată întinderea sa, sau în o jumătate, devenind un tub foarte larg sau ca o pălnie (ectazia sau dilatația esofagului) sau că esofagul devine saciform numai într'un loc (diverticolul esofagului).

Ambele stări se observă mai mult la cal și rar la câine, mai ales în porțiunea toracică.

Ectazia se datorește adeseaori unei strîmtări a esofagului, care dă loc la o stagnațiune a alimentelor înghițite, și rămânerea lor mai mult timp în părțile superioare celei strîmtate, producând mișcări forțate de deglutițiune.

O mică tumoare sau o strictură cicatricială la intrarea în stomac, o compresiune prin tumori în cavitatea toracică.

Pe de altă parte se mai produc dilatări, fără

aceste cauze, ci se atribue unei desfaceri a straturilor musculare, atrofiei, destinderei sau paraliziei lor, produse prin leziuni inflamatoare, parte prin prezența sarcosporidiilor, sau leziuni ale pneumogastricului.

Paralizia esofagului în urma leziunelor cerebrale, dă loc de asemenea la o dilatare și îngrămădire de alimente.

Dilatarea saciformă laterală, provine uneori din cauză că tumorile desvoltate în afară (limfoame), exercită o tracțiune asupra peretilor esofagului (diverticul prin tracțiune), sau din cauză că alimentele sau corpurile străine, paraziții sau tumorile desvoltate în esofag, împing peretii săi înaintea (diverticul prin pulsiune).

Kilibert crede că cei mai mulți diverticuli la om sunt congenitali...

Ei pot fi uni sau bilaterali, saciformi, în sus și în jos, cilindrici și dubli, fusiformi; pot avea mărimea unui ou de om.

Spînteca tura musculară poate să fie mai lată

ca mâna.

Mucoasa proeminată e subțire, ca normală sau îngroșată, prin proliferația conjonctivă, sau aderentă cu pulmonii. Fasciculele musculare disociate sunt palide, turtite, sau îngroșate.

Sacul comunică cu esofagul prin un orificiu larg sau în formă de pâlnie; conține mase alimentare cu miros fad, alcaline, care umplu sacul, cântărind mai multe kilograme.

Uneori se întinde de la intrarea esofagului până la diafragmă.

La dilatațiile uniforme, la care peretele esofagului nu prezintă dehiscență, musculatura e adesea îngroșată, de asemenea și mucoasa.

Tot tubul poate să aibă grosimea unui braț, sau un calibru mai mare, și poate avea capacitatea unei găleți.

Prin presiunea ghemurilor alimentare, rămase prin corpuri străine obturatoare, prin putrefacția conținutului, părțile dilatate încearcă deseori în afară o ruptură și perforațiune (Ruptura sau dilacerația

Biblioteca USV IASI

esofagului).

Mucoasa se subțiază așa de mult, că se rupe sau devine foarte friabilă, transformându-se în o massă brună murdară, fetidă, vîloasă. Alimentele sunt împinse prin partea dilacerată între mucoasă și peretele muscular, formându-se o nișă submucoasă, necrozându-se pe o întindere mare peretele muscular, rupt și mortificat.

Dacă locul rupturei e în portiunea cervicală a esofagului, se produce un flegmon subcutan, diffus, care poate conduce la septicemie sau circumscript, producând abcese sau cavități cu mortificație, după a căror deschidere în afară, rămâne o fistulă esofagiană

Pleurirea unui diverticul în cavitatea toracică, eșirea prin o deschidere oricât de mică a unui lichid ce conține bacterii, în sacul pleural, produce o pleurită purulentă gangrenoasă mortală (la cal în 20-30 ore, la câine de abia în 7 zile).

Ruptura e uneori numai de câți-va mm, alteori de 5-8 cm. lungime.

Prezenta unui diverticul și îngrămădirea alimentelor în esofagul dilatat, pot produce și moartea prin asfexie, prin compresiune și strâmtarea a esofagului, iar prin turburarea înghițirei și a ingestiunei, alimentelor, slăbire și înanițiune.

Prin răniri externe (cu copita, prin călcare, în pungerea cu coarnele) se pot produce ruperi ale esofagului, și în acest caz soluția de continuitate e de obicei dublă, 3-5 cm. lungă, 1 cm lată, situată în nivelul vertebrei cervicale, pielea poate fi intactă, observându-se numai subcutan și la esofag, o hemoragie prin contuziune.

Strimtarea și obstrucțiunea esofagului

Stenoza esofagului se poate produce în mai multe moduri.

De din afară se produce asupra esofagului compresiuni prin tumori de la gât sau mediastin.

În primul rând sunt ganglionii tuberculoși, cu infiltrație cazeoasă ai mediastinului, care se observă des la bovidee, înconjurând esofagul, având în porțiunea toracică un volum cât brațul sau mai

Biblioteca USVM-IAȘI

mari, formând ca niște pachete, uneori și îndărătul parotidei.

Apoi actinomicoamele parotidiene, tot la bovide; melanoamele la cal, gușele la câini, și felurite alte tumori (limfoame, fibroame, sarcoame ale regiunei parotidiene și întrării peptului); de asemenea abcesele ganglionilor subparotidieni și diverticulii esofagului.

Din năuntru, stenoza se produce prin neoplazii ale mucoasei, mai ales papilomul, precum și corpuri străine oprite.

De asemenea cicatricele mucoasei și îngroșarea pereților, pot produce stricturi abia de strimte, că de abia mai poate trece un pai. Ele se produc în urma vindecării rănilor, a eroziunilor, a ulcerilor și fistulelor esofagului, produse prin operațiuni sau prin cauterizațiuni.

Uneori s'au observat strimtări congenitale la mânji, uneori așa de pronunțate, că de abia s'a putut trece cu un ac prin orificiu.

Hipertrofia pereților și diformarea lor, se observă la

Biblioteca USAMV

cal, și e localizată mai ales în musculatura circulară. Pare pe secțiune transversală se poate vedea groasă cât degetul cel mare.

Corpuri străine în esofag.

Acelea enumărate că pot obstrua faringele, se pot enumăra și aici.

La cai, boluri mari, pânți nemestecate, cartofi, sfeclă, mere, obiecte introduse ca ouă, boluri, bastoane de introdus pilule, sonde esofagiene, pene de găină, dinți ect. La bovidee, sfeclă, cartofi, mere, talpi de ghete, ace, sârmă funiculite, cuțite, linguriță bucăți de lemn, batiste, pene; la porci mai ales cartofi, bucăți mari de carne, cartilaje, bigamente, un șpic, o lingură; la pisică, rar case.

Corpurile obstruante pot produce imediat sau ulterior moartea, prin compresiunea traheei, sau a nervilor ce însoțesc esofagul, dând loc la eforturi mari de vărsături, dispnee și asfixie (hiperemia mucoaselor capului, a pulmonului, edem pulmonar, emfizem bulos, echimoze asfixice, ale pleurei. Local produce inflamație, gangrenă, perforație și

ruptura esofagului.

Corpurile mici ascuțite, ca acele, spicele, perforează peretele esofagului, adesea fără inconvenient pentru animal, și se găsesc încapsulate în țesuturile periferice.

Obstrucția esofagului produce la Rumegătoare oprirea rumegărei și timpanita.

Neoplaziile

Din mucoasa esofagului se produc pe socoteala corpului sau papilar acoperit de epiteliu pavimentos, papiloame (fibrom papilar) mai ales la bovidee în diferite forme.

Ca hipertrofii papilare izolate, până la câteva duzini, ca proeminențe de 1-3 cm. lungime, conice, unele mai mici în direcție longitudinală, și în toată întinderea esofagului, dând feței interne aspectul pe care îl are în stare fiziologică la broasca țestoasă.

În alte cazuri fața internă e ocupată de proliferații ca negii sau ca pensulele, care către faringe sunt mici

Biblioteca UȘ IAȘI

izolate, către mijloc sunt mari ca un bob și formează insule formate din tufe ca părul din coama porcului, cu vârfurile rigide, dirijate în jos (până la 10-30 fire). Acesta e papilomul filiform. Alteori iau forma numită de papilom coraliform. Conglomeratul de papile având forma unei palme sau mai mult chiar, trăgând prin greutatea sa mucoasa, pentru a forma o cută largă.

La baza ~~grupelor~~ tufelor de papiloame sunt grupe mici și răsfirate de muguri papilari.

Culoarea lor e albă grie galbenă; parte din negi sunt galbeni roșietici palizi (ca smeura necoaptă) sau ca pielea omului.

Papilele sunt foarte mici, filiforme, granuloase, ca negii mici, dar din cauză că o grupă de papile trage după sine un pedicol conjonctiv lung, vilozitățile devin lungi și pendulante.

Alte papiloame la bovidee, seamănă cu papilomul mixomatod al rumenului, cu broboanele mari, nodoroase, izolate, cu pediculul larg sau subțire, grupat în rozete, sau ca un

strugure, numit papilomul tuberos.

Toate papiloamele au o suprafață netedă și lucitoare, ca și mucoasa normală. Nu se observă ulceratie.

Prezența papiloamelor mai mari se vede pe din afară, prin umflarea în o parte sau fuziform a esofagului; massele papilare se adună, așăcă îngroșarea externă nu e așa de mare, și poate fi numai de vre-o 3 degete de lată.

Uneori esofagul e dilatat mult, și pereții săi sunt îngroșați prin hipertrofie compensatoare.

Papiloamele produc îngreunare a rumegării și înghițirei și pot figura ca causă a meteorismului la bovidee.

Uneori d'au mai observat și chisti mucoși, -leio-. mioame, și proliferațiuni cancroase, pentru care nu s'au adus încă ajuns dovezi istologice.

Actinomicoza.

S'a descris în esofag sub formă multiplă la bovine

Biblioteca USAMV IAȘI

gălbui roșietice, moi, cu un centru galben, ce se vede prin transparență; la microscop vedem multe actinomyces. Uneori s'au observat și tumori cât pumnul, izolate.

Paraziți

Cel mai frequent parazit al esofagului este sarcosporidia major, s. gigantea (Balbiania gigantea), care se pot vedea zilnic în abatoni, în esofagul caprelor, oilor, dar mai ales la bivoli.

Uneori se observă și la porci exemplare gigantice ale acestui parazit. Tuburile se văd ca niște mici grămezi de grăsime, care spânzură de peretele esofagului pe din afară, și între fasciile conjunctive; ele sunt eliptice, netede, ca niște ~~sâmburi~~ săcușori albi, de 1/2 - 2 - 4 cm lungime și 1/2 cm grosime.

Dacă îi secționăm vedem că sunt constituiți din o învelitoare mai rezistentă, albă lăptoasă, care au un conținut transparent, gelatinos, al cărui suc examinat la microscop, ne arată corpusculele caracteristice ~~reziforme~~ reniforme sau semilunare (sporozoiți) în mare număr —

Biblioteca USV IAȘI

Peretele esofagului de obicei e normal, dar poate prezenta o infiltrație seroasă.

Morat a găsit 227 sarcosporidii într'un esofag de oae și 128, în limba aceluiași individ.

Apoi se mai găsește și sarcosporidia minor în esofagul oilor, bivolilor, precum și al calului.

La câine se găsește spiroptera sanguinolenta în peretele esofagului, în jurul căruia se formează o umflătură cât o alună, care proemină în afară și în năuntru ca o nodozitate. Ea e moale, conjonctivă, are în interior o cavitate sau conducte în care se găsește viermele și puțin puroiu.

Hypoderma bovis al cărei larve se găsesc în lunile de vară și toamnă (Iulie-Septembrie), cele tinere 2-12 mm. lungime transparente, în țesutul conjonctiv lax submucos, al faringelui și esofagului, de obicei mai mulți (până la 34]. Prezența lor dă loc la infiltrațiuni edematoase, așa că esofagul devine gros ca brațul, și tesutul lax submucos și periesofagien, devine gelatinos, sanguinolent, din cauza producerei de către larve a unei substanțe toxice linofagoge-

Fascicola 60.

Masoudeu

Biblioteca USV IASI

Gongylonema scutatum [Spiroptera scutata oesophagea, Mycominus scutatus] se găsește în și sub epiteliul mucoasei esofagului la bovidee, oi, capre și cal, și în mucoasa limbei la porc.

Diesphanagus reticulatus s'a descris la cal în faringe și esofag.

Leziunile gușei păsărelor.

Gușa la galinacee și păsări, poate prezenta dilatațiuni și supraîncărcări cu alimente sau corpuri străine, care produc ruperea esofagului sau moartea prin inanițiune.

Pneumatoza sau umflarea prin gaze, din cauza stagnării alimentelor, se observă la catare sau paralizii ale gușei; în locul alimentelor normale se găsește un lichid acru, putred, gris murdar sau albăstrui, care ese și în faringe, cavitatea bucală și nazală, din cauza vărsăturilor.

Inflamația sau inflamația gușei însoțește starea precedentă sau difteria mucoasă ordinară. Mucoasa e injectată, hemoragică, erozionată, țesutul periferic infiltrat. La păsări se găsesc în esofag, gușă și ventricolul

succenturiat, mai multe specii de paraziți, ca distoma pellucitum, dispharagus spiralis, dispharagus nasutus, trichosoma contortum, spiroptera uncinata, tropisurus inflatus și fissiozurus trystrichis tricolor și tubi-ca, și strongylus nodularis.

Leziunele stomacului

Ectopia hernială la rumen, rețea, foietă, se poate observa prin diafragmă, pântece, la bovidee și oi. Dacă e rănită și pielea, se observă un prolaps al acestor părți.

Goliciunea rumenului se observă uneori la bovidee și la cămilă.

Rețeaua e adesea goală chiar și în stare normală.

Goliciunea foietei arată o înanitiune îndelungată

Supraîncărcarea rumenului se găsește destul de des timpanită.

Timpanita (meteorismul rumenului, pneumatoza) este acumularea în cantitate mare a gazelor, cu distensiunea anormală a rumenului și abdomenului întreg, din cauza turburărei facultăței de contracțiune a rumenului, sau prin obstrucțiunea esofagului

Biblioteca USV IASI

care îngreunează eliminarea gazelor din stomac prin eructație, rumegare sau pe calea anală; ca în starea fiziologică, în care se produce de asemenea o fermentație a conținutului alimentar, întreținând o desvoltare de gaze.

Aceiași obstrucțiune a căilor de eliminare a gazelor, se produce și după moarte la orice rumegător, fie el tăiat sau mort de o boală, de unde rezultă o balonare foarte iute la rumegătoare. Sunt multe cauze care diminuă până la paralizie contractilitatea rumenelui. de ex. alimentele reci, acoperite de rouă sau ploaie, răceala, mustea prea grea, fără întrerupere pentru rumegare. Cele mai mică importanță este felul alimentelor, căci parezia sau paralezia pâretelui stomacal este cea primitivă, oprirea mișcărilor peretilor stomacali, trebue să conducă la meteorism. Totuși sunt unele alimente (trifoiul, lucerna) foarte fermentescibile, sau că provocând prin substanțe toxice parezia stomacală, dau loc la meteorism; de asemenea digestibilitatea grea: sau macerația unora din alimente, uscăciunea lor, o salivație insuficientă;

Biblioteca USV IASI

pot de asemenea să joace un rol.

La obstrucțiunea subită, completă a esofagului, de ex prin oprirea unui cartof; de asemenea la paralizia acută a rumenului, se produce de obicei o acumulare rapidă de gaze, care se iveste iute; dacă esofagul nu e cu totul obstruat, ci numai strîmtat (fibrom, Compresiunea prin ganglionii tuberculoși, sau că contractilitatea rumenului e numai încetinită, dar nu cu totul scăzută (catare, dispepsie) așa că din timp în timp se pot elimina gazele, meteorismul e adevărat că e foarte rebel, devine cronic, dar e mai puțin desvoltat!

Dacă meteorismul a produs moartea, rumenul e foarte destins, organele vecine sunt deplasate și comprimate, sîngele e ca lăcul, roș negru, foarte bogat în CO_2, rău coagulat, diafragma foarte împinsă înainte.

La incizia în rumen ese gaze, alimentele din rumen pot avea un miros putred, la meteorismele cronice, în care conținutul din stomac poate să aibă 100 Rgr. el are uneori un aspect uscat.

Uneori se vede la timpanită și supraînecărcarea rume-

Biblioteca USV IAȘI

nului, că alimentele din el sunt încă în mișcare fermentativă, se ridică și se scoboară prin producerea a nenumărate bășici și a unor continue sgomote ușoare de crepitațiune, mai ales când alimentele constau din anume borhoturi.

Epiteliul ușor de detașat, al stomacelor poate să prezinte dedesubt hemoragii, mucoasa să pară hemoragică, chiagul și intestinul subțire să aibă un conținut sanguinolent.

Toate organele, mai ales acele abdominale, prezintă o stază venoasă însemnată, din cauza compresiunei venelor cave și portă, sau a ficatului; toate vasele corpului sunt pline cu sânge; compresiunea aortei abdominale împedică golirea cordului stâng; de aceia și pulmonul e hiperemic, edemațiat, și cordul drept de asemenea e mult dilatat și plin cu sânge.

Pe pereții stomacului, pe diafragmă, și membranele seroase și piamater, se văd echimoze; în cavitatea abdominală, toracică și pericard, se găsesc transudațiuni prin stază venoasă.

Ficatul și splina pot fi goale de sânge, prin compresi-

Biblioteca USV IASI

une directă, în alte cazuri din cauza stazei prin întoarcere din cordul drept, poate să fie plene de sânge, iar uneori se găsesc rupte.

Prezența hemoragiilor este semnul diagnostic diferențial față de meteorismul cadaveric, care se produce curând la orice cadavru de rumegător, din cauza continuărei fermentațiunei conținutului rumenului. Moartea se produce prin asfixie, ceiace se vede și din supraîncărcarea sângelui cu CO^2 și prezența hemoragiilor.

Dacă animalele balonate încearcă sguduiri ale corpului (căderi, trântiri), sau dacă destinderea gazoasă e extremă, atunci se pot produce rupturi ale rumenului. Ele se cunosc la deschiderea cavității abdominale, prin prezența de gaze, sânge și masse alimentare în cavitatea abdominală și în epiploon, care poate fi și el rupt și plin de alimente împăslite.

Prezența sângelui, infiltrația sanguină a epiploonului și a mărginelor rupturei, care sunt acoperite de chiaguri roșii și umflate prin hemoragie submucoasă, arată producerea în viață a rupturei;

Biblioteca USV IAȘI

Rupturile după moarte, arată margini palide, lipsa hemoragiei în cavitatea abdominală.

La timpanită se observă și rupturi ale diafragmei care se recunosc după semnele de mai sus, dacă au fost produse în timpul vieței.

Gazele din rumen în cazuri de timpanită, sunt aceleași ca și în rumenul normal. În cazurile acute predomină CO^2 (40-80%) în al 2-lea rând metanul (16-39%); în cazurile cronice, metanul devine mai abondent, așa că în ele din urmă întrece CO^2 (1,1-1,2-1,5) Apoi se mai găsește H_2S, urme, Az, O, ambele din urmă ca părți constituante a aerului atmosferic, ajuns în tubul digestiv cu alimentele.

Gazele esite prin punctiunea cu trocarul a rumenului, ard cu o flacără albăstrie, neluminoasă, ușor de stâns.

Inflamațiunele și escarificările primelor stomace la rumegătoare.

Se obișnuia mult înainte a se da importanță mare, anatomo-patologică, desfacerei epiteliului mucoasei rumenului și omazului (foiosul), precum și stării de uscăciune a alimentelor din foios. Aceste stări au însă o însemnătate

cu totul secundară, de oarece desfacerea epiteliului este un fenomen cadaveric obișnuit, și uscăciunea mai mult sau mai puțin pronunțată a masselor alimentare dintre foile omazului, se observă și în stare normală, sau dacă uscăciunea, tăria, culoarea brună până la negricioasă a conținutului fin măcinat, se arată într'un mod deosebit, atunci acestea sunt ceva accesoriu, care se observă când alimentele stau mai mult timp în foios, din cauza febrei sau a turburărilor digestiunei.

Stagnarea conținutului foiosului, e uneori așa de pronunțată, că el pare de 2-3 ori mai voluminos ca normal, uscăciunea conținutului devenit brun închis, sau grăunțe negru, așa de mare, că la desfacerea foilor, trosnește ca o pâne caldă și seamănă cu o pastă oleoasă presată.

Mucoasa acoperită de epiteliu a prestomacelor la animalele sacrificate sau moarte, are o culoare albă sau brună deschisă; fața internă a pieliței epiteliale desfăcute, e albă sau grie.

Hiperemia se observă de regulă de abia pe mucoasa desfăcută de epiteliu, prin culoarea roșie

Biblioteca BJSV IAȘI

deschisă, roșie stacojie, roșie brună sau violetă.

Totuși se pot observa pe foile omazului și hemoragii care se strevăd la suprafață sub formă de puncte, pete sau dungi roșii ca sângele, până la brune negricioase.

Acolo unde se văd asemenea hemoragii, și unde și pe fața internă a epiteliului desfăcut, se văd depozite de sânge, fibrină sau alte exudate, și unde se găsesc detașări circumscrise, intravitale, acolo se produc proeminențe în formă de bășici și eroziuni care trebuesc considerate ca stări inflamatoare ale stomacelor (ruminită, reticulită, omazita buloasă, eroziva, hemoragică).

Aceste stări au diferite cauze.

Opăririle prin mâncarea alimentelor prea ferbinți, ar produce eroziuni și bule numite prin combustiune. Epiteliul e ridicat sub formă de bășică, dedesubt e un lichid seros sau purulent, mucoasa e de altfel roșie deschisă; în foios se observă de asemenea pete hemoragice și chiaguri de sânge. Intoxicațiunele cu substanțe caustice, produc

Biblioteca UNIVERSI

escare, ulcere erozive, izolate, sub formă de pete pe mucoasă (ruminita corosivă sau caustică)

Ulcere erozive pronunțate pe rumen la pilieri, se observă uneori la febra aftoasă, sub formă de defecte de la un bob de linte, până la o piesă de 2 lei, sau și confluente și mai întinse, sub formă de hărți geografice, cu marginele drepte, de care atârnă uneori pe ici pe colo, resturi de plăci întinse sau înrobate..

Mucoasa denudată e brună deschisă, până la roș brun închis; ea poate să mai prezinte pe lângă erozii, ridicături veziculare.

Pe de altă parte, se găsesc în cazuri rare la febra aftoasă, pe foile omasului, pete roșii închise de la 1 ban până la 5 lei de mari, locuri foarte hiperemice, escare brune până la gri negre, cu periferia roșie; ele își au sediul pe traiectul sau ramificațiunele terminale a unui vas mai mare, plin cu sânge.

La pesta bovină vedem în special la marginea liberă a foilor foiosului, pierderi de substanță superficiale, întins roșii, cu marginele puțin umflate, adesea acoperite cu chiaguri de sânge, lungi de mai mulți

centimetri, însă foarte înguste, iar la vilozitățile rumenului se văd hemoragii.

Parte sunt numai pete roșii care se recunosc în foios prin aceia că se strevăd prin epiteliu, iar mai târziu se produc escare difteroide, și perforațiuni ale foilor.

La Variola oilor se văd în rumen și bonetă proeminente albe, rotunde, cât boabele de mazăre, sub care se îngrămădește puroiu gros.

Escarele crupale difteroide de pe primele 3 stomace, pot fi de diferite origini, dintre care unele sunt simple necroze escarotice multiple, sau asociate cu hiperemia sau având mai mult caracterul exudativ ca product al unei ruminite sau omazite crupale.

Pe mucoasă se văd escare galbene brune, brune, brune negre, împrăștiate la distanțe mai mari sau mai mici, rotunzite cât un bob de linte, sau cât o piesă de 10-20 bani, sau lungărețe pe o întindere de mai mulți centimetri.

Escarele sunt turtite ca niște foi, sau subminate, înalte de 1½ cm, uneori desfăcute la margini, cupuliforme, elastice, tari ca pielea. Plăcile mai mult sau mai puțin

Biblioteca USV IASI

ușor de desfăcut sunt netede sau aspre pe fața lor inferioară; prezintă deseori mai multe ori impresiunile papilelor pe care le acopereau; acestea din urmă sunt sau bine păstrate, sau sunt mai mici, mai ascuțite sau mai turtite, din cauza perderei epitelului; mucoasa e netezită sau denivelată, aspră și sub nivelul restului sănătos. Uneori se observă o zonă roșie în jurul acestor porțiuni.

Pe fața omazului, unde anomalia e mai pronunțată, se observă că ele sunt perforate pe marginele unde escara este desfăcută formând un orificiu cu marginele precise și nete de, semicirculare, sau orificii mici prin care se fixează și se continuă membrana crupală.

Pe de altă parte se găsesc sub escară și perforațiuni mai mari, ca făcute cu sfredelul, rotunde, acoperite de escare pe amândouă fețele (necroza perforativă).

Plăcile crupale se întind la foios și la marginea foilor, formând depozite umflate, sau bloceuri până la 5 cm întindere, de asemenea în înfundături între foi, unde sunt dese la intrarea în reticulum.

Mucoasa, în jurul acestor membrane crupale, poate să aibă o zonă hiperemică, sau să nu prezinte nici un fel de leziune, așa că sunt spații intermediare intacte, ale mucoasei rumenului sau foiosului, între insulele alterate.

După căderea escarelor rămân perforațiunele produse prin necrozarea pornită de la ambele fețe pe părți corespunzătoare, iar la marginea foilor se observă destrămări și scurtări.

La rumen rămân înfundături netede ale mucoasei, lipsite de papile, care sunt adeseaori pigmentate, prin aceia că perderea de substanță e înlocuită prin țesut fibros și acoperită de epiteliu, iar din petele hemoragice rămâne materia colorantă modificată (pigmentații cicatriciale).

Aceste alterații se găsesc pe lângă ulcerele erozive la febra aftoasa, și pesta bovină, febra catarală maligna, prin acțiunea amoniacului.

Corpuri streine în primele 3 stomace ale rumegătoarelor.

Corpurile streine în primele trei stomace la rumegătoare

Se explică prin prima masticaţie superficială ce precede rumegarea şi apoi prin obiceiul şi predilecţia ce au, de a linge şi de a înghiţi tot felul de obiecte ce le iese în cale, dintre care unele rămân în esofag sau trec mai departe în primele trei stomace, unde rămân şi se adună, se înfig, uneori se elimină şi prin intestine, sau că perforează peretele stomacal, producând diferite leziuni.

Se citează tot felul de corpuri streine care s'au găsit.

Ca alimente nemestecate: mere, pere, cartofi, sfecle, varză.

Apoi bucăţi de piele, cartilpi de ghete, curele, frânghii, bucăţi de postav, uneori haine, jiletci întregi cu bani în ele, bucăţi de lemn, cozi de bice, ramuri de 1/2 metru lungime, nisip, lut (până la 60 Kgr), pietre, bucăţi mari de cărămidă, nasturi, monede, bile, cuţite furculiţe, linguri, foarfeci, cele mai felurite ace, (ace cu gămălie, ace de cusut, ace de cap rupte) bucăţi de tinichea şi obiecte de fer până la 1/2 Kgr. greutate, sule de cismar, broaşte, vipere şi alţi şerpi, ouă întregi nestricate.

Şi la alte rumegătoare s'au găsit diferite obiecte, de ex:

Biblioteca UŞV IAŞI

la o capră în rumen, ia găsit un fular de mătasă, o bandă de in de 5 metri și o bucată de pânză cât jumătate de mână.

Consecințele principale a prezenței acestor corpuri străine, sunt inflamațiuni, răniri și perforațiuni ale mucoasei și pereților stomacali, a căror intensitate depinde de natura și forma corpului strein, precum și de gradul deplasărilor la care este supus.

Pe când corpurile străine rotunde, moi, flexibile, nu vatămă nimic sau pot produce obstrucțiuni ale locurilor de tranzitie de la un stomac la altul, corpurile care sunt aspre, ascuțite, produc hiperemii, hemoragii, uneori mortale, și inflamațiuni catarale, purulente, erozive ale mucoasei.

Masele de nisip se pot fixa la suprafața mucoasei, așa că par încrustate (nisipirea stomacului, sabura, de la sabulum ce înseamnă nisip).

Corpurile ascuțite, îndoite sau acelea metalice prevăzute cu cârlige, străpung mucoasa sau în peretele stomacului, de ex. în dispărturile reticulului, și părțile rănite sunt acoperite cu cheaguri de sânge, sunt hiperemiate

sau pigmentale, sau prezintă cicatrice albe.

Sediul principal e reticulul a cărui structură alveolară, volum mic și contracțiuni puternice, favorizează înfigerea corpului.

Mișcările fiziologice ale rumenului și bonetei, împing de asemenea corpurile ascuțite în peretele lor.

Leziunele produse prin aceste înfigeri și perforațiuni, corespund cu reticulita, ruminita traumatică sau perforativă cu caracter purulent, ichoros (gangrenos), sclerotic, sau o gastrită traumatică, fistulă stomacală.

Peretele stomacului prezintă de obicei la locul pătrunderei corpului strein, o înflamație cronică, căci emigrarea se produce încet; orificiul are marginele îngroșate, cicatriciale, duri, continuându-se cu un canal, care e format și el de un țesut conjonctiv cicatricial; canalul are în interior o culoare grie, sau grie albastră până la verzue grie, și un conținut unsuros, purulent gangrenos, amestecat cu materii alimentare.

În acest canal este fixat corpul strein (corpurile de fer sunt înegrite și ruginite) sau lipsește, din cauză că s'a reîntors în stomac, și a fost apoi eliminat, sau că a

Biblioteca UȘV IAȘI

eșit din stomac și a emigrat mai departe, sau că rugina la fărămițit.

Pe lângă îngroșarea peretelui se găsește la locul perforațiunei o inflamație fibrinoasă sau purulentă a peritonelui; adesea găsim depozite fibrinoase de un deget de groase, pe peretele îngroșat al stomacului, pe de altă parte abcese mai mari sau mai mici, fistule și țesut de granulațiuni catifelat în vecinătate, aderențe cu suprafețele organelor vecine.

Corpurile streine sunt deplasate mai ales către diafragma; Corpurile streine care pătrund prin peretele anterior al rumenului sau prin peretele anterior sau stâng al bonetei, ating de aici diafragma și părțile sternale, care se găsesc numai la o distanță de 3-4 cm de extremitatea inferioară a pericardului, prin diafragmă se duc la cord sau în pulmoni. Ele pot apoi emigra în jos sau lateral, sau să fie deplasate prin mișcările organelor, să se înfigă între coaste, în stern, sau să apară afară pe la aceste regiuni.

În cavitatea abdominală, corpurile streine ajunse din rumen, se dirig în diferite sensuri și pătrund de

Biblioteca USV IAȘI

obicei în regiunele declive ale abdominului, pe care le pot perfora, sau ajung în splină.

Tot drumul urmat se recunoaște prin țesutul cicatricial, cu trajectul fistulos de culoare ca ardesia, grie albăstrue, prin aderențele stabilite și abcese mari, cu puroiu galben verzui.

Culoarea ardeziată depinde de hemoragii și producerea sulfurei de fer [prin bacterii și particulele alimentare care ajung din stomace în fistule se produce H_2S care se combină cu ferul din focarele hemoragice].

Leziunele produse de corpurile streine prin înfigerea lor în cord, pulmon, splină și alte organe, sunt acelea ale unei inflamațiuni hemoragice, purulente gangrenoase, a acestor organe.

Se pot vedea abcese cât pumnul sau cât un cap de om (cu un conținut de mai mulți litri) aderențe între stomac, ficat, diafragmă.

Conținutul abcesului cuprinde un amestec de microbi, care au pătruns cu corpul strein, sau conținutul stomacului.

Uneori se văd astfel de abcese de natură actinomicotică.

Biblioteca USV IASI

Perforația și eșirea corpului strein în afară din abcese sau fistule s'a văzut uneori, de ex. în regiunea ombelicală, între coaste și mai ales la peretele toracic (sârme de fier, ace, sule, cuțite, foarfeci). Méghin a găsit 4 Kgr de Plumb în rumenul unui bovideu mort de intoxicație saturnină.

În stomac se pot găsi bezoare sau bezoarele (cuvântul derivă din limba arabă sau persica și însemnează antidot, din cauză că așa numitele bezoare orientale care se găsesc în stomacele caprei bezoare, a antilope cervicapra și capra aegagrus aveau renumele de a fi remedii mari ca antidote contra otrăvurilor și epilepsiei] care sunt formate din păr sau părți vegetale, mingii de păr sau egagropile și mingii de vegetale (psilibezoare și fitobezoare). La pasările răpitoare se formează din resturile de pene de la pasările înghițite, plumobezoare; la păsările se formează din resturile de chitină de la insectele înghițite chitinbezoare; la pești se formează în tubul digestiv din resturile moluștelor cu care se hrănesc, așa numitele ambrobezoare

Bezoarele se găsesc des în stomacele bovideelor, oilor,

Biblioteca USV IAȘI

Caprelor și rumegătoarelor sălbatece, rar la porc și câine în stomac și intestinul gros.

Bezoarele la rumegătoare se găsesc mai ales în rumen și boneta, câte unul sau mai mulți, uneori în număr mare (de ex. la capră până la 73 d'au semnalat), au o formă globuloasă, ovoidă, mai rar cilindrică, conică, turtită.

Acelea de la bovidee sunt de obicei netede, lucitoare, negre, brune, brune deschise, grii, după culoarea animalului și a gradului de resorbțiune a ghemurilor, uneori proemină încă peri la suprafață; aceasta e tare, la secțiune e albă grie și acoperă ca și o capsulă o împâslire de păr și fibre vegetale; uneori lipsește cu totul încrustația superficială provenită din substanțele anorganice ale salivei, și atunci se văd ca niște mănunchi de pâslă cu păr aspru.

În stare proaspătă interiorul e moale, cam suculent. Ele sunt de mărimea unui măr și sunt usoare, au o greutate de 30-90 gr.; cele cu păr aspru pot fi de la o nucă până peste un pumn.

La oi sunt cât o alună, o nucă, sunt ovoide, rotunde

grii, brune gălbuse, până la negre lucitoare și sunt formate din lână, la capre din păr.

Greutatea lor specifică este la bovidee de 0,725
la oi 0,716

Suprafața e compusă la bovidee din fosfați amoniaco-magnezianî (30-34%), Carbonat de Ca 5-7%, fosfat de Calciu 18-32%, acid salicilic 1%, urme de NaCl, Fe și H_2O, materii organice 21-40%.

Acelea de la porci și oi conțin puțin CO_3Ca și ceva acid silicic.

Bezoarele orientale ar conține acid litofelinic (un fel de acid galic) și acid elagic (un ~~fel~~ product de reducțiune al acidului galic)-

Conglomeratele de păr de la porci, sunt foarte sbârlite, aspre, cu peri albicioși, roșii sau negri, proeminenți, fără glazură, ovoide, cilindrice, fuziforme, ca un fruct de brad; au uneori un diametru de 15 cm, o grosime de 4 cm, greutate de 50-90 gr.

La câine se văd bile mici de păr, aspre-

În interiorul bezoardelor se vede uneori un corp strein (o petricică, un fragment de lemn, ca nucleu, în

Biblioteca USV IAȘI

jurul căruia se așază părul. Forma rotundă rezultă din rostogolirea sau tăvălirea încolo și încoace, prin contracțiunele stomacului, iar încrustația se produce când animalul nu mai ia păr, căci se găsesc concremente mici încrustate, iar pe de altă parte se găsesc altele mari, păsloase, fără coaje.

Animalele tinere și bătrâne, care au obiceiul de a linge corpul lor sau al vecinilor, capătă egagropili în stomac.

La un vițel de 18 zile Morot a găsit un bezoar de 9 cm. lungime.

Afecțiunele parazitare pruriginoase, care îndeamnă animalele de a-și mușca pielea lor, dau ocazia la înghițirea părului, din care cauză se găsesc adesea bezoarde în stomacele oilor din turmele răioase.

Aceste bezoarde pot avea urmări nu numai atunci când ajung la rumegare în esofag sau în gutieră unde se opresc. S'au văzut 25 din 60 oi, murind din cauza astupărei pilorului prin bezoarde.

În pipota pasărelor se găsesc pietre și alte corpuri dure, chiar în stare normală; corpurile ascuțite

Biblioteca USV IASI

(cue, etc), se înfig uneori în cuticula dură, și produc o gastrită traumatică perforantă.

Neoplasiile la stomace

S'au descris foarte puțin. Cel mai des observat este papilomul polipos, mixomatos al omăsiului.

La început se văd sub formă de hiperplazii papilare, de cele mai multe ori sunt multiple, desvoltate izolat sau așezate lângă proliferațiunele mai mari. Pot ajunge până la mărimea cât 2 pumni. De sarece forte omăsiului prezintă chiar macroscopic papile de 2-5 mm înălțime, care se termină, parte în niște vârfuri ascuțite, cornoase, parte prezintă o suprafață rotunjită, de mărimi mijlocii și intermediare, de la cei mai mici noduli, până la papile ascuțite. Iar la deschiderea bonetei se mai văd încă mari de papile conopidiforme, așa că le vom considera ca o hiperplazie papilară, și un papilom al foiosului, ca o reproducere a papilelor normale, în proliferație inflamatoare, sau în formă de tumoare.

Papilomamele foiosului au un aspect foarte asemănător, și ceiace le deosebește între ele sunt lipsa degenerărilor variate ce le putem observa

Biblioteca USAMV IAȘI

la aceste papiloame.

În stare proaspătă papiloamele foiosului se pot asemăna cu boabele nucilor moscate, a căror carne de fruct nu se rupe așa de ușor ca strugurii obismuiți. Ele sunt ca boabele de strugure, sau ca niște băsici de 4-6 cm. înălțime, unele transluceide ca sticla mată, parte roșii ca carnea, cu superficia netedă.

Ele se simt elastice și dacă le zdrobim avem senzațiunea și aspectul strugurilor; prin aceia că învelitoarea papiloamelor se desface ca o cuticulă, iar rețeaua papilomului se vede ca o massă gelatinoasă.

Membrana epitelială e mai mult transparentă și are o grosime de ½-1 mm; substanța conjonctivă a papilomului după natura sa gelatinoasă e suculentă, lucitoare, bandele sale conjonctive proeminâ cu o culoare albă, partial se vede ramificațiuni vasculare roșii și totul face impresia unui țesut edematos.

După forma lor exterioară, micele proliferațiuni epiteliale seamănă cu o căpușă plină; cele mijlocii stau izolate, cu pedicul subțire, sunt în formă de pară, de măciucă, sau de boabă de strugure

Biblioteca USAMV IASI

iar pe de altă parte prin compresiune reciprocă sunt turtite și unite în formă de rozete sau de conopidă. Aceste 3 forme se găsesc de obicei concomitent, grupate astfel că proeminențele cele mici înconjoară grupele cele mari de neoplazii și sunt situate între lobii izolați, pediculați.

Sediul papiloamelor este mai mult la orificiul foiosului, în bonetă, la baza foilor; uneori amândouă fețele foilor prezintă rozete simetrice de papiloame.

Examinând cu atențiune se găsesc cele mai variabile tranziții de la papilele normale, până la neoplazii: papilele conice, normale, care sunt umflate puțin numai la baza lor, apoi papiloamele cele mai mici în formă de căpușă, având vârfuri de papile dasupra, sau grămezi întregi de tumori mici în formă de căpușe amestecate cu papile conice normale;

Boabele mari, simple, pediculate, prezintă adesea torsiuni ale pedicululuĭ, și uneori formarea pedicululuĭ și caracterul edematos al țesutului conjunctiv, al papiloamelor, e determinat prin mișcări de rotațiune.

Biblioteca USV IAȘI

la care sunt supuse papilele devenite foarte lungi prin funcțiunele acestui stomac, și deplasările conținutului său, întocmai cum devin pediculate lipomele, din cauză că ele se supun la torsiune prin mișcările peristaltice ale intestinului.

Părțile mari lobate ale rozetelor de papiloame, prezintă adeseaori proliferațiuni secondare, parte rotunde, parte piriforme, parte în formă de cupe cornoase.

Papiloamele descrise pot să strimteze așa de mult lumenul, încât să rezulte turburări însemnate în digestiune, supraumplerea rumenului, ect..

La Microscop se vede că fiecare tumoare e formată mai ales dintr'un țesut conjonctiv cu ochiurile mari și un strat epitelial asemănător papilelor fiziologice a acestor părți; Stratul epitelial are o grosime variabilă și prezintă straturile de epiteliu cornificat și necornificat, de acufunda adeseori sub formă de rădăcini în platourile de țesut conjonctiv, care este între periferia papiloamelor.

Chondromul

Chondromul s'a observat de Kitt. în rumen la vițel.

Biblioteca USAMV IASI

cât pumnul de mare, roșcovă, deșă, albă, lăptoasă sau albăstrie.

La secțiune prezintă un conglomerat de focare cartilaginoase, de la o linte până la o mazăre de mare, unele cu centrul calcificat, reunite prin bande conjunctive, opace.

La microscop găsim cartilagiu hialin, înconjurat cu insule de țesut conjunctivo-vascular.

Se poate atribui unei incluziuni fetale sau unei metaplazii în țesutul cartilaginos, a țesutului conjunctiv submucos sau subseros.

Ulcerul canceros scleros.

Se observă la rumen sub formă de îngroșări (una sau mai multe), până la mărimea unui lat de mână, tari, care scârțâie la tăiere cu cuțitul, și făcând să proemine peretele muscular. În grosul mucoasă formează ulcere, concave, negre-gri, subminate, care se continuă cu țesutul scleros, și în vecinătate de voal cicatrice stelate.

Sarcomul capsular al foiosului -

A fost descris de Schmitz, de la un măr până la un

pumn de mari, cu centrul gãunos, sdrențuit, conținând fãrãmãturi caseoase sau calcificate.

Pãretele acestor cavitãți e gros, parte neted, parte granulos, format din un țesut conjonctiv, de grosimea degetului

Aceste cavitãți sunt înconjurate de tumori noduroase, care se pot gãsi în numãr mai mare și pe marginele foilor foiosului.

Tumorile sunt dure, netede, de la o mazãre pânã la o ~~mazãre~~ un deget, lungi de mai mulți centimetri, uneori proeminând ca niște hemisfere, proliferând și prin peretele stomacului și fiind vizibile și pe din afarã și pe dinãuntru; ele au o suprafațã netedã sau caseoasã, sfãrâmicioasã sau au în mijloc o cicatrice stelatã, au o culoare gri, gri galbue, și sunt mai mult sau mai puțin bine delimitate.

Stratul muscular se întinde peste tumorile parietale, prezentând diferite grade de hipertrofie. Aceste tumori sunt fuzo-celulare sau globocelulare.

Uneori s'au semnalat melanoame la rumen.

Biblioteca I.S.V. IAȘI

Tuberculoza stomacelor

S'a observat la foios (Tuberculoza foiosului sau omasita tuberculoasă, ulceroasă, perforativă), sub formă de ulcere, tuberculi miliari, cazeificare, infectiune progresivă regionară, concomitent cu tuberculoza pulmonară și intestinala.

Imbolnăvirea e datorită înghitirei sputei, care în foios vine în contact intim cu foile stomacului, prin functiunele lui fiziologice și mai ales dacă există mai dinainte defecte ale mucoasei (febră aftoasă) ect. Două treimi din foi pot fi atinse de aceste leșiuni.

Actinomicoza stomacelor

S'a observat la boneță și rumen sub formă de tumori pediculate, uneori multiple, de la o nucă până la un pumn de mari, emisferice sau turtite, lobulate, proeminând în cavitatea bonetei, având sediul în submucoasă sau țesutul conjonctiv al muscularei, iar alteori proeminâ spre seroasă.

Tumorile sunt uneori tari, fibroase, mai ales acelea care proeminâ în lumen, și numai unele prezintă noduli rari, granulosi, cu ramolisiune,

așa că nu se vede aspectul spongios și puriform, caracteristic.

În jumătățile externe subseroase se vede mai des aceste caractere și cu granulațiuni actinomicotice caracteristice. Uneori putem găsi în tumori și spicele de cereale.

Paraziți.

Infuzorii se găsesc în număr mare în stomacele rumegătoarelor, fiind introduși cu alimentele, dar mai mult în stare de simbioză comensalistă, fără să aibă o acțiune patogenă.

Amphistomum conicum se găsește în boneta și rumen la oae, capră, bou, bivol, cerbi.

Alterațiunele stomacului.

Torsiunea stomacului [volvulus ventriculi] se observă la câine, așa fel că porțiunea sa pilorică se mută din poziționea sa în partea dreaptă a peretelui abdominal; prin o învârtire de semicerc, ajunge în ipochondrul stâng - Punctul de răsucire și partea

Biblioteca UȘV IAȘI

strangulată, este inserțiunea esofagului, unde găsim că peretele extern și o parte din pilierii diafragmei sunt învârtite ca niște bande în formă de spirală.

Porțiunea pilorică trecând în partea stângă [1/2-3/4 învârtitură] a stomacului, strangulează porțiunea inițială a intestinului subțire, ocupată de pancreas, mezenterul său și o parte ~~din~~ a epiploonului, ca și venele care vin de la stomac și splină și se întinde peste stomac, spre dreapta ca o chingă până la splină.

Din această strangulațiune rezultă o hiperemie pasivă și hemoragică a splinei și stomacului, și din cauza torsiunei stomacului se produce și o îndoire a splinei [în formă de U] precum și o dilatare enormă a stomacului.

Câinii care prezintă o asemenea torsiune a stomacului, mor de o dilatație subită prin gaze, cu dureri foarte mari, de care suntem isbiți imediat la deschidea cavității abdominale, când ne apare splina mărită, destinsă, albastră neagră și îndoită în U, stomacul enorm dilatat [ca un balon umflat], acoperit

Biblioteca USV IAȘI

de epiploon, de o culoare violetă până la roșie neagră. Stomacul răsucit și umflat, poate să aibă până la 1 m. la curbura cea mare și 70. cm perimetru transversal; splina poate să cântărească 1 Kgr, 550 gr. și să aibă o lungime de 43 cm. și o lărgime de 10-15 cm. și o grosime de 3½ cm.

Fasciile stomacului sunt disociate din cauza distenției, sunt foarte aparente, locul de inserțiune al marelui epiploon se vede, în loc de mai mult la stânga, mai mult pe partea dreaptă a peretelui abdominal deschis; dacă examinăm de-a lungul duodenului, vedem cum trece în hipohondrul stâng, între inserțiunea esofagului și stomac. ficat.

Dacă ridicăm stomacul, vedem deschiderea pilorică în partea stângă anormală.

Din cauza hiperemiei pasive, se găsește sânge în cavitatea abdominală.

La deschiderea stomacului se vede pe lângă conținutul roș sanguinolent sau negricios (mai mult licid sau ca terciul) mucoasa jumătății esofagiene, neagră, purpurie, infiltrată complet de sânge.

Secțiunea transversală a peretelui stomacal e roș neagră, numai partea esofagiană strangulată e aproape albă (dungă anemică de strangulare) și se deosebește bine de restul mucoasei, care prezintă cea mai intensă hiperemie pasivă.

Cortiunea pilorică prezintă o hiperemie pasivă mai puțin pronunțată, intestinul subțire e normal, îmbibat cu bilă.

Producerea torsiunei stomacului se explică prin marea mobilitate a stomacului gol sau puțin umplut al câinelui. Stomacul plin e mai bine fixat prin organele din jurul său (ficat, diafragmă, intestine), pe când cel gol e fixat numai prin inserțiunea esofagului, iar jumătatea dreaptă a stomacului e ușor deplasată înainte și la stânga.

Torsiunea stomacului însă se poate face și cu stomacul plin.

Săriturile, căderile, scoborârea scărilor, pun în mișcare toată masa intestinală, precum și stomacul și constituesc motivul deplasării stomacului, care este împins în același timp în spre diafragmă.

Biblioteca CSV Iași

Această afecțiune s'a găsit mai ales la câinii bătrâni, de rasse mari, la care dilatația stomacului, precum și o relașare a ligamentelor stomacului (ligamentul hepato-gastric), constitue o cauză predispozantă.

Unii au observat o hernie și încarcerație diafragmatică a stomacului la câine, la care stomacul gol proemină sub forma unei vezici în cavitatea toracică prezentând o infiltrație hemoragică și o necroză.

La cai se poate observa ca peretele anterior al stomacului să se lase în jos, iar curbura cea mare să se îndrepte îndărăt, iar duodenul să apară răsucit în axa lui longitudinală, cu un efect de cerc.

Această deplasare s'ar produce prin o presiune a cecului foarte destins, care apasă asupra părții superioare a ficatului, înainte ca acesta să fie complet cu masse alimentare.

Prolapsul

Prolapsul chiagului se poate observa la rănirile peretelui abdominal.

Biblioteca C.V. IAȘI

Spencer a observat o invaginație a stomacului în intestine

Autodigestiunea mucoasei stomacului.

Țesutul viu, intact, nu e digerat de fermenții digestiunei (pepsina în soluția acidă, tripsina), mucoasa sănătoasă a stomacului nu e alterată de sucul gastric natural, mucoasa intestinală nu e alterată de sucul intestinal, musculara stomacului și cicatricele conjunctive ale mucoasei stomacale, rezistă de asemenea sucului gastric.

Cauza acestui fenomen provine din o adaptațiune a celulelor la contactul cu secreținnele ce digeră albuminoidele.

Țesăturile acestea sunt acido rezistente atât cât trăesc. Alcalinitatea sângelui care trece prin mucoasa stomacală, prezervă de autodigestiune, căci această alcalinitate neutralizează continuu acidul sucului gastric și îi dominuă acțiunea sa.

Însă de oarece din cercetările lui Mathes rezultă că mucoasa bogată în sânge a porțiunei postpiloare a intestinului este atacată de sucul gastric

pe când în acele anterioare, mai apropiate de stomach care vin în contact cu sucul gastric chiar în stare normală, fără a-i produce însă vre-o alterațiune, având apoi încă în vedere că țesutul cicatricial puțin vascular, musculara mucoasei, precum și parazitii stomacului, rămân intacți de acest suc rezultă că organizația specială a celulelor vii, este aceia care previne în contra acțiunei acizilor și a fermentilor.

Epiteliul sănătos și acido-rezistent al stomacului, care se desquameează și se regenerează continuu, opreste sucul gastric de a ataca straturile mai profunde de celule, izolând alimentele și sucul gastric, așa fel ca și cum s'ar găsi într'un vas de portelan, și poate că și mucusul stomacal joacă rolul unei membrane protectoare.

Din chirurgie și experiențe se știe că rănile prin tăietură a mucoasei stomacale, se vindecă iute și complect, fără formațiune de ulcer.

La aceste răni se contractă foarte energic muschii care vin în contact cu sucul gastric, mucoasa umple

iute perderea de substanță și o astupă dacă nu e prea mare, așa că la un stomac care se găsește în stare de activitate, e greu să mai găsim rana.

Musculara nu se digeră ci se produce în ea o infiltrație de celule, muguri vasculari și fibroblaste, tubii glandulari cei mai învecinați cu plaga prezintă alterațiuni regresive, însă în scurt timp epiteliul crește din părțile vecine ale mucoasei (înmulțirea celulelor cu multe mitoze) pe rană, se produc scufundături epiteliale în formă de tubi (celule cilindrice asemănătoare cu acelea ale suprafeței și ale întrării glandelor cu suc) și în acest mod se acopere cu epiteliu țesutul cicatricial al părților cu perdere de substanță.

Așa dară, pecând celulele vii, active sunt păstrate de acțiunea fiziologică a sucului gastric prin curentul sanguin și limfatic, îndată ce se produce însă o întrerupere a circulațiunei și o mortificare a țesuturilor, asistăm la un început de digestiune al acestor țesuturi.

De aceia vedem la un regulat și iute după moarte

din cauză că încetează circulațiunea, o auto-digestiune a stomacului, dacă acesta conține suc gastric (0,1-0,3%).

În cazuri de anaaciditate și hiperaciditate, întârzie acest fenomen, la care mai participă și formațiunea de acid a sucului gastric (acid lactic), procesele sale fermentative și putrefactive. Acest fenomen constă în aceia că mucoasa se transformă într'o massă moale, mucoasă, unsuroasă, tîrbure sau cu aspect sticlos, care se poate ușor ridica prin o simplă ștersătură, așacă submucoasa și peretele muscular rămâne descoperite. Această alterațiune se prezintă în mod difuz.

Aceste stări se numesc <u>ramolițiune sau macerațiune a stomacului</u> sau <u>gastromalacia</u> post mortală și constitue totdeauna un proces pur cadaveric.

Dacă mucoasa era anemică, atunci partea ramolită este albicioasă [înmuierea albă].

Dacă mucoasa era hiperemiată sau cu hemoragii mici, atunci se colorează în brun [înmuierea brună].

Biblioteca USV IAȘI

Cu toateca la caine sucul gastric are mult HCl [0,52%] gastromalacia nu se produce asa de iute ca la om si se întâmplă ca la cadavre de câini, cu stomacul moderat umplut, chiar dacă au stat câteva zile, mucoasa nu se modifică mult; numai când există hemoliză, stări septice, intoxicatiuni, umpleri însemnate ale stomacului si catare ale acestuia, atunci se observă curând după moarte o desfacere si o devenire unsuroasă a mucoasei, identică cu gastromalacia -

Si la cal [cu 0,2% HCl. si mucos foarte acru al conținutului stomacal] se observă 12-24 ore după moarte, că mucoasa marei curburi e modificată, si numai în portiunea cardiacă se desfac adrente albe epiteliale.

In prestomacele rumegătoarelor se desfac plăci întregi ale epiteliului, putin timp după moartea animalului, rămânând aderente de massele de alimente; de oarece în prestomace nu se produce actiunea pepsinei, se atribue actiunea macerantă bacteriilor si infusoriilor conținutului stomacal -

Traian Macovescu

Biblioteca USV IASI