I 6.538

Encyclopédie Cadéac

PATHOLOGIE INTERNE des Animaux domestiques

(Foie, Péritoine, Fosses nasales & Sinus)

par

Cadéac

★★★

J.B. Baillière & Fils

BIBLIOTECA UMF IAȘI

GRANDE LIBRAIRIE MÉDICALE
A. MALOINE
91, Boulevard St-Germain, 91
Près la Faculté de Médecine, Paris

Grand Assortiment de Livres de Médecine
NEUFS ET D'OCCASION
Thèses. — Brochures
Expéditions en Province et à l'Etranger
Commission. Reliure
Instruments de Chirurgie
Maison spéciale pour la vente au comptant avec GRANDE REDUCTION
ACHAT. — ÉCHANGE
Envoi des Catalogues sur demande

SYL-JEYES

rgique et le meilleur marché des

Antiseptiques et Parasiticides

PRÉSERVATIF ET CURATIF LE PLUS SUR DES

Fièvres contagieuses, Epidémies & Epizooties, Maladies des Chiens, des Chevaux et du Bétail en général.

ADOPTÉ PAR

les Écoles Nationales vétérinaires d'Alfort et de Toulouse, le Marché aux Bestiaux de la Villette, le Muséum d'Histoire Naturelle, le Jardin d'Acclimatation, par plusieurs Etablissements agricoles et un grand nombre de Compagnies de transport et de navigation.

Indispensable pour l'Assainissement et la Désinfection

des HABITATIONS, ÉCURIES, ÉTABLES, PORCHERIES, POULAILLERS, etc.

Le **CRÉSYL-JEYES** n'est pas *toxique*; il n'*altère* ni les métaux, ni des tissus, il *conserve* le bois.

Savons vétérinaires et Savons antiseptiques

POUDRE SANITAIRE

Pour Chenils, Poulaillers, etc.

Envoi franco sur demande de la Brochure scientifique.

SOCIÉTÉ FRANÇAISE

DE PRODUITS SANITAIRES ET ANTISEPTIQUES

PARIS

35, rue des Francs-Bourgeois, 35

Exiger rigoureusement les marques et cachets ainsi que le nom exact :

CRESYL-JEYES

BIBLIOTECA

CHLOROL-MARYE **CONCENTRÉ** ***(vert)***, solution de Sublimé à 100/1000e, rendue **stable** et **maniable**, sous le *minimum* de volume liquide possible, aussi bien dans la préparation mère, que dans ses dilutions, et établie dans des conditions de ***bon marché***, ***commodité*** de ***mesurage*** (10 gr. dans 1 litre d'eau donnent *immédiatement* la solution à 1/1000e) de ***transport***, ***précision*** et ***facilité*** de ***dosage***, permettant aux Vétérinaires de rendre la pratique de l'antisepsie habituelle chez les Agriculteurs, Eleveurs, Marchands de chevaux et de bestiaux, Equarisseurs, Bouchers, etc., avec le **SEUL** agent **EFFICACE** contre *toutes les espèces* de microbes et leurs *germes*.

CHLOROL-MARYE

Les ***CHLOROL-MARYE*** ont fait l'objet de **rigoureuses** expériences à l'**Ecole** de **Médecine** de **Paris**, démontrant qu'ils donnent, pour la première fois, le moyen, progrès hygiénique d'une portée incalculable pour la ***santé*** et la ***fortune*** publiques, de répandre l'usage du **désinfectant radical** là où la chaleur n'est pas applicable.



ENVOI du RAPPORT SCIENTIFIQUE sur demande. — DÉTAIL : Toutes Pharmacies.

ENTREPOT : **LEBON & SALOMON**, 18, Rue des Petites-Ecuries, PARIS, Directeurs de la

SOCIÉTÉ D'HYGIÈNE APPLIQUÉE

BIBLIOTECA

Droguerie centrale Vétérinaire de France

Ancienne Maison MARAIS-FROMAGE

G. BÉZINE ET Cie

PHARMACIEN, SUCCESSEUR

Entrée principale : 20, rue Lebrun, Paris, près le Marché aux Chevaux

TÉLÉPHONE

Entrepôt : 30, route stratégique à Ivry-sur-Seine

SEULE MAISON s'occupant exclusivement de Droguerie Pharmaceutique

Produits de premier choix livrés à des prix aussi modérés que possible

Envoi du prix courant sur demande. Facilités de paiement

La Maison P. MARAIS se charge gratuitement de la vente et de l'achat de clientèles vétérinaires, ainsi que du placement des aides ou remplaçants. En conséquence elle prie MM. les Vétérinaires désireux de vendre ou d'acheter une clientèle, de se faire remplacer ou de se placer comme aides, de bien vouloir faire parvenir leur adresse avec les renseignements nécessaires, **20, rue Lebrun**, Paris.

ACCESSOIRES DE PHARMACIE ET INSTRUMENTS DE CHIRURGIE

Mêmes prix que le Fabricant

LIBRAIRIE mêmes prix que l'éditeur

APPAREILS EN CAOUTCHOUC DE TOUS SYSTÈMES POUR FERRURES

ONGUENT DE PIED MOREL

Adopté par la plupart des grandes Administrations

PRIX DE L'ONGUENT MOREL :

La boîte de 500 gr.....	» 80	La boîte de 25 kil. Le kil.	1 »
— de 1 kilog.....	1 30	Par baril de 60 kil.....	» 90
— de 5 kil. Le kil.	1 20	— de 100 kil..	» 85
— de 10 kil. —	1 10	— de 170 kil..	» 80

Par caisse de 60 boîtes de 500 grammes, la caisse.... 42 »
Par 1/2 caisse de 30 boîtes de — la 1/2 caisse. 22 50
Par caisse de 30 boîtes de 1 kil., la caisse..... 35 »

Franco pour Paris. Payement à 90 jours, 3 0/0

Dépôt : anc. maison MARAIS-FROMAGE, G. BÉZINE et Cie, sucrs, droguiste, **20, rue Lebrun**, Paris (pr. le Marché aux chevaux).

BIBLIOTECA IAȘI

Formulaire des vétérinaires praticiens,

comprenant environ 1500 formules et rédigé d'après les nouvelles méthodes thérapeutiques, par Paul CAGNY, vétérinaire, membre de la Société centrale de médecine vétérinaire, du Collège Royal vétérinaire de Londres, etc. 1897, 1 vol. in-18 de 332 pages, cartonné..... 3 fr.

Ouvrage dont l'acquisition par les corps de troupe à cheval a été autorisée par circulaire du Ministère de la guerre du 12 août 1897.

En rédigeant ce *Formulaire des vétérinaires praticiens*, M. Cagny s'est proposé deux buts différents :

1° Présenter aux vétérinaires un résumé des principes thérapeutiques, basé sur les modifications apportées, dans ces dernières années, aux théories médicales.

Puisque les méthodes doivent suivre les théories dans leurs changements, le moment était venu, en vétérinaire, de faire paraître un *Formulaire*, qui ne fût pas inspiré par des théories considérées aujourd'hui comme erronées.

2° Réunir dans un même chapitre toutes les formules applicables aux maladies d'un organe donné.

Grâce au classement adopté, on n'aura pas l'ennui de feuilleter tout le volume pour trouver la médication applicable à une pneumonie ou à une entérite, par exemple.

Un *Mémorial thérapeutique* très complet permettra de retrouver soit la maladie et par suite le traitement qui lui convient, soit le médicament et par suite la maladie à laquelle il s'applique.

Précis d'ophtalmoscopie vétérinaire,

par T. NICOLAS, vétérinaire en 2e de l'armée, docteur en médecine, et C. FROMAGET, ancien chef de clinique ophtalmologique à la Faculté de médecine de Bordeaux. 1 vol. in-12 de 200 pages avec 9 planches en coul. et 20 fig., cartonné..... 8 fr.

Ce précis d'ophtalmoscopie vétérinaire est destiné à vulgariser parmi les vétérinaires un ensemble de notions dont l'extrême utilité pour le diagnostic des maladies n'a plus besoin d'être démontrée. L'examen clinique du fond de l'œil permet de déceler non seulement beaucoup d'affections oculaires qui passeraient inaperçues, mais encore certaines affections cérébrales, rénales, vasculaires, certains troubles généraux de la nutrition, etc. C'est donc une des méthodes principales d'exploration clinique.

L'Atlas a été spécialement composé pour le praticien; les planches, dessinées d'après nature, sont remarquablement exactes et leur impression en couleurs dépasse tout ce qui a été fait.

Les auteurs étaient mieux placés que personne pour écrire un ouvrage vraiment pratique. Voici les titres des principaux chapitres de l'ouvrage :

Chap. I. *Anatomie du globe oculaire.* — Chap. II. *Réfraction en général.* — Chap. III. *Méthode d'exploration de l'œil.* — Examen à l'œil nu, éclairage latéral ou oblique, examen ophtalmoscopique, tonométrie, examen de la fonction visuelle. — Chap. IV. *Etat normal du fond de l'œil* chez le cheval, l'âne et le mulet, le bœuf, le mouton, la chèvre, le chien et le chat. — Chap. V. *Etat pathologique du fond de l'œil.* Corps vitré, nerf optique, rétine, choroïde.

BIBLIOTECA ASVAS

Nouveautés Vétérinaires

Les Industries des Abattoirs par L. BOURRIER, vétérinaire sanitaire de Paris et du département de la Seine. 1897. 1 volume in-16 de 356 pages avec fig., cart..... 4 fr.

Formulaire des Vétérinaires praticiens par Paul CAGNY et Paul CANTIGET. 1898. 2e *édition*. 1 volume in-18 de 332 pages, cart..... 3 fr.

Jurisprudence vétérinaire par CONTÉ, chef des travaux à l'École vétérinaire de Toulouse. 1898. 1 vol. in-18 de 356 pag., cart. 5 fr.
(Encyclopédie Cadéac)

Traité de Zootechnie spéciale par Ch. CORNEVIN, professeur à l'École vétérinaire de Lyon.

I. *Les Oiseaux de basse-cour*. 1 vol. gr. in-8 de 300 pages avec 116 fig. et planches coloriées..... 8 fr.
II. *Les petits mammifères de la basse-cour*. 1 vol. gr. in-8 de 400 pages avec 88 fig. et pl. color..... 10 fr.
III. *Les porcs*. 1 vol. gr. in-8 de 150 pages avec fig. 4 fr.

Nouvelle ferrure du cheval avec ses applications au traitement des maladies du pied, par COUSIN. 1897, in-8, 48 p. avec 7 fig. 2 fr.

Dictionnaire de Médecine de chirurgie, de l'art vétérinaire et des sciences qui s'y rapportent, par E. LITTRÉ. 1898. 18e *édition*. 1 vol. gr. in-8 de 1910 pages à 2 col. avec 602 fig., cart. 20 fr.
Relié..... 25 fr.

Ophtalmoscopie vétérinaire par E. NICOLAS et C. FROMAGET. 1898. 1 vol. in-18 de 120 pages, 25 fig. et 9 pl. chromolith., cart. 8 fr.

Thérapeutique vétérinaire par GUINARD, chef des travaux à l'École vétérinaire de Lyon. 1898. 2 vol. in-18, cart., chacun... 5 fr.

BIBLIOTECA USP/ISI

Poudre vétérinaire Rigollot

ou Moutarde préparée pour l'usage vétérinaire

Adoptée par le Ministre de la Guerre pour le service de la Cavalerie française et par les principales Compagnies de transport.

La **Poudre Rigollot** dont les effets énergiques ne sont jamais suivis de **tares** ni de **chute épidermique**, est le plus puissant révulsif qui soit employé dans la pratique éclairée de l'**Art médical vétérinaire**.

Se vend en boîte de 500 grammes, revêtue de notre signature ci-contre en rouge : P. Rigollot

Sinapisme Rigollot

ou MOUTARDE en FEUILLES

Exiger la *Signature en rouge* de l'inventeur **P. RIGOLLOT** sur chaque boîte et chaque feuille.

VENTE EN GROS : 24, AVENUE VICTORIA, PARIS.

MALADIES DU BÉTAIL

Leur traitement préventif et curatif

PAR L'ACIDE SALICYLIQUE

EFFICACITÉ ABSOLUE CONTRE LES ÉPIZOOTIES

ATTESTATIONS NOMBREUSES

L'acide salicylique, employé dans la nourriture à la dose de 1/2 à 1 gr. par jour et par tête de bétail, est le meilleur préservatif des maladies qui procèdent par contagion. La guérison est assurée en quelques jours.

Sang de rate, Fièvre aphteuse ou COCOTTE, Erysipèle, Typhus, Morve, Diarrhée des veaux et vaches, Variole des porcs, etc.

S'Adresser à la **Compagnie Générale des Produits antiseptiques**

26, rue Bergère, à Paris

Envoi sur demande, prospectus, brochure, renseignements détaillés

PRIX SPÉCIAUX pour MM. les Vétérinaires

BIBLIOTECA UC

F. VIGIER

PHARMACIEN DE 1re CLASSE

LAURÉAT DES HOPITAUX ET DE L'ÉCOLE DE PHARMACIE DE PARIS

12, BOULEVARD BONNE-NOUVELLE, PARIS

FOURNISSEUR DES

Ministères de la Guerre, de la Marine et des Hôpitaux civils.

Nous recommandons tout spécialement à MM. les Vétérinaires l'emploi de notre **Sparadrap caoutchouté Vigier** et des **Bandes** de Sparadrap caoutchouté; également notre **Sparadrap mercuriel de Vigo Vigier.** — Ces Sparadraps antiseptiques conviennent pour le pansement des plaies chez les animaux et pour la construction d'appareils chirurgicaux. — Nous leur signalons aussi le **Mercure éteint Vigier** pour la fabrication instantanée des onguents mercuriels, ou notre **Onguent mercuriel double** (Onguent napolitain), lorsqu'on ne désire pas le préparer soi-même avec notre Mercure éteint.

TARIF SPÉCIAL POUR MM. LES VÉTÉRINAIRES

Sparadrap caoutchouté Vigier, antiseptique inaltérable, très adhésif et d'une extraordinaire souplesse. Le rouleau de 1 mètre, 0 fr. 75 ; de 5 mètres..... 3.50

Le même, perforé. Le rouleau de 1 mètre..... 1 »

Sparadrap de Vigo Vigier, restant bien souple, inaltérable, très adhésif. Le rouleau de 1 mètre..... 1.50

Mercure éteint Vigier divisé mécaniquement au moyen de machines spéciales, ne renferme aucune substance pouvant altérer le Mercure; 6 gr. représentent 5 gr. de Mercure. Avec ce produit, qui présente le Mercure dans un état de division comme jamais on n'a pu l'obtenir jusqu'ici dans les onguents du commerce, on peut préparer instantanément, par simple mélange, les pommades mercurielles, qui seront ainsi toujours fraîches et très actives, par suite de la grande divisibilité du Mercure.

La boite de 150 donnant, avec 100 gr. d'Axonge,				250 gr. d'Onguent napolitain		.....	1.50
»	300	»	200	»	500	» »	3 »
»	600	»	400	»	1 kil.	» »	5.50
»	1.200	»	800	»	2 kil.	» »	10 »

Bandes de Sparadrap caoutchouté, en boîtes métalliques.

Bandes de 1m sur 0m01, la boite.....				0.15 ;	les 10 boîtes.....		1 »
»	»	0m,02,	«	0.20 ;	»	.....	1.75
»	»	0m,03,	»	0.25 ;	»	.....	2.25
»	»	0m,04,	»	0.30 ;	»	.....	2.75
Bandes de »		0m10.....					0.50
Bandes de 1m sur 0m,01, la boîte. 0.40; de 5m sur 0m,04, la boîte.....							1.40
»	»	0m,02,	« 0.75;	»	0m,05,	»	1.60
»	»	0m,03,	» 1.20;	»	0m,06,	»	1.80

Onguent mercuriel double. Préparé avec notre mercure éteint très divisé et de l'axonge récente benzoïnée, notre onguent napolitain se conserve très longtemps. En boite de 250, 500 et 1 kilo (boîte comprise), le kilo, net..... 6.50

Toile caoutchoutée Vésicante Vigier, inaltérable, souple, très adhésive, très active. Le rouleau de 1m sur 0m,20..... 2.50

40

BIBLIOTECA
INSTITUTULUI MEDICO-MILITAR

ENCYCLOPÉDIE CADÉAC

X

PATHOLOGIE INTERNE

DES

ANIMAUX DOMESTIQUES

TOME III

BIBLIOTECA USAMV IAȘI

I 114. 021
BIBLIOTECA
Institutului Agronomic Iași
T I - 6.538

Biblioteca USAMV Iași
Y1114021

OUVRAGES DU MÊME AUTEUR

Recherches expérimentales sur la morve (En collaboration avec M. Malet). (Récompensé par l'Académie des sciences et par l'Académie de médecine.) Paris, 1886, 155 pages.

Mémoire sur la contagion miasmatique du charbon, de la clavelée, de la morve et de la tuberculose (En collaboration avec M. Malet). (Couronné par l'Académie de médecine de France.)

Recherches expérimentales sur les essences. — Étude des liqueurs d'absinthe, d'arquebuse, de l'eau de mélisse des Carmes, du Garus (En collaboration avec le Dr Meunier. Paris, 1891). (Ouvrage couronné par l'Académie des sciences et récompensé par l'Académie de médecine de France.)

Pathologie générale et anatomie pathologique générale des animaux domestiques. 1 vol. in-18 jésus avec 46 figures. Paris, J.-B. Baillière et fils, 1893.

Sémiologie, diagnostic et traitement des maladies des animaux domestiques. 2 volumes in-18 jésus avec figures (Encyclopédie Cadéac). Paris, J.-B. Baillière et fils, 1894.

Pathologie interne des animaux domestiques, 6 vol. in-18 jésus, avec figures (Encyclopédie Cadéac). Paris, J.-B. Baillière et fils, 1896-1897.

Tome I. — Bouche et estomac.
Tome II. — Intestin.
Tome III. — Foie, péritoine, fosses nasales et sinus.
Tome IV. — Larynx, poumons, et appareil circulatoire.
Tomes V et VI. — Système nerveux.

BIBLIOTECA USVIASI

627-95. — Corbeil. Imprimerie Éd. Crété.

ENCYCLOPÉDIE VÉTÉRINAIRE

Publiée sous la direction de C. CADÉAC

PATHOLOGIE INTERNE

DES

ANIMAUX DOMESTIQUES

PAR

C. CADÉAC

PROFESSEUR DE CLINIQUE A L'ÉCOLE VÉTÉRINAIRE DE LYON

BIBLIOTECA USV IAȘI

TOME III

FOIE, PÉRITOINE, FOSSES NASALES ET SINUS

Avec 60 figures intercalées dans le texte

PARIS

LIBRAIRIE J.-B. BAILLIÈRE ET FILS

19, rue Hautefeuille, près du Boulevard Saint-Germain

1896

Tous droits réservés.

BIBLIOTECA USV IAȘI

PATHOLOGIE INTERNE

CHAPITRE XIV

RECTUM

I. — RECTITES.

La plupart des maladies du rectum procèdent d'influences traumatiques et sont justiciables d'une intervention chirurgicale. Nous les étudierons en pathologie externe ; nous ne nous occuperons ici que de l'inflammation et de la paralysie de cet organe.

BIBLIOTECA USAMVB IAȘI

I. — RECTITE AIGUË.

La rectite ou inflammation du rectum est tantôt *primitive*, tantôt *consécutive* à l'inflammation de l'intestin. Elle affecte la forme *aiguë* ou la forme *chronique*.

On peut l'observer chez tous nos animaux domestiques sous l'influence de causes spéciales bien déterminées ; elle est surtout fréquente chez le *cheval* et le *chien*. Chez le *bœuf*, la rectite est presque toujours l'expression de la coccidiose et présente un caractère hémorrhagique marqué (1).

I. — SOLIPÈDES.

Étiologie et pathogénie. — La rectite résulte ordinairement d'une extension de l'*entérite*. Les matières diar-

(1) Guittard, *Pathol. bov.*, 1895, p. 132.

rhéiques ou dysentériques, acides et irritantes, sont une cause d'infection de la dernière portion du tube digestif. L'inflammation est alors exclusivement catarrhale.

Les parasites (*gastrophiles*, *oxyures*) se fixent à la muqueuse de cet organe avant d'être rejetés et engendrent une rectite légèrement ulcéreuse.

Les *matières fécales* accumulées dans le rectum, à la suite de constipation opiniâtre, de rétrécissement, de dilatation, de paralysie, de tumeurs, de déchirures de cet organe, se durcissent, se dessèchent et l'irritent mécaniquement (Donnariex, Louis) (1).

Les *lavements* trop chauds ou renfermant des substances irritantes altèrent l'épithélium et assurent l'infection de la muqueuse rectale par les germes septiques et pyogènes, renfermés normalement dans les excréments.

La *gourme*, les *traumatismes*, les *corps étrangers* introduits volontairement ou accidentellement par l'anus déterminent des abcès du rectum ou du petit bassin : ces rectites suppurées ne sont pas rares. Quelle que soit la cause qui a donné naissance à la rectite, cette affection, une fois produite, est entretenue par l'arrivée constante des matières excrémentitielles et par les efforts que nécessite leur expulsion (Labat).

Symptômes. — Ils varient avec l'intensité de la maladie, c'est-à-dire avec la cause provocatrice. Dans les *formes légères*, superficielles, la muqueuse rectale est congestionnée, chaude, sensible au toucher, recouverte de mucosités ; on observe de la constipation et, de temps en temps, des efforts douloureux de défécation aboutissant au rejet de crottins secs et durs, recouverts de mucosités.

(1) Donnariex, *Inflammation suraiguë du rectum dans le cheval* (*Rec. de méd. vét.*, 1844). — Lemaire, *Rec. de méd. vét.*, 1858. — Louis, *Rec. de méd. vét.*, 1863. — Lambert, *Journ. des vét. du Midi*, 1842. — Labat, *Nouveau Dict. prat. de méd. et de chir. de H. Bouley*, t. XIX, p. 10. — Lisbet, *Ann. de méd. vét.*, 1888. — Allemani, *Journ. des vét. milit.*, 1865, p. 190. — Barreau, *Journ. des vét. milit.*, 1875, p. 594.

BIBLIOTECA UVSC

La rectite aiguë grave s'accuse par des *signes fonctionnels* et des *signes physiques* caractéristiques.

1° Signes fonctionnels. — L'animal se livre à de vains efforts de défécation, ou ne parvient à rejeter que de rares crottins durs, secs, couverts de mucosités, striées, sang. Cette *constipation opiniâtre* se traduit par des coliques dont l'intensité est en rapport avec le degré d'obstruction. Ces coliques s'accompagnent de quelques manifestations susceptibles de déceler la région malade ; les sujets qui viennent de se coucher, de se rouler, de se lever, ou de s'asseoir comme un chien (Miller) (1), trépignent des membres postérieurs ou cherchent à se mordre les hanches et la base de la queue.

L'appétit est conservé, la bouche sèche, la colonne vertébrale insensible ; la fièvre fait défaut ou ne se manifeste que dans les rectites suppurées ; la conjonctive est injectée, la respiration accélérée et plaintive.

Coulon (2) a observé ces symptômes chez une *vache*.

2° Signes physiques. — On peut voir et toucher la muqueuse enflammée ; elle franchit l'anus, s'étale en forme de champignon à chaque épreinte ; elle est rouge, violacée, tuméfiée, infiltrée, ramollie, friable, recouverte de mucosités ou de pseudo-membranes grisâtres, hémorrhagiques, et plus ou moins adhérentes.

Quelquefois, on peut y apercevoir des *ulcérations* irrégulières de quelques centimètres d'étendue ou de la grandeur de la paume de la main. Les parties nécrosées sont en voie d'élimination ou complètement détachées : la muqueuse est alors parsemée de plaies d'aspect variable ; les unes, complètement détergées, sont en voie de cicatrisation, les autres sont recouvertes d'un déliquium noirâtre ou brunâtre et sanguinolent.

L'anus et le périnée sont occupés par un œdème plus ou moins considérable, faisant quelquefois entièrement

(1) Miller, *Berliner Thierarztl. Wochenschr.*, 1890, p. 272.
(2) Coulon, *Journ. de méd. vét.*, 1859, p. 238.

BIBLIOTECA USVIASI

défaut. La main, introduite dans le rectum, provoque une vive douleur, perçoit une surface brûlante, irrégulière, en raison de l'œdème, des abcès, des fausses membranes et des ulcérations des parois rectales : elle sort recouverte de mucosités et de sang, parfois de pus et de produits gangreneux.

Marche. — Durée. — Terminaison. — La marche de l'affection est parfois très rapide ; en deux jours, tous les symptômes inquiétants évoluent et disparaissent. Ordinairement la maladie persiste de six à dix jours. Les symptômes s'amendent progressivement et, au bout de ce temps, la guérison est complète. Les *proctites* suppurées et gangreneuses font seules exception à cette règle.

La SUPPURATION du rectum est toujours à craindre : toute perforation de la muqueuse mettant le tissu sous-muqueux à nu, tout phlegmon *gourmeux* du bassin la produisent presque infailliblement. Les germes apportés par les excréments s'introduisent dans le tissu conjonctif et y produisent une double infection pyogène et septique : les microbes de la *gourme* ensemencés dans le tissu conjonctif du bassin engendrent un vaste abcès qui ne tarde pas à intéresser le rectum et à le perforer.

L'*exploration rectale* permet de percevoir la fluctuation de l'abcès ; elle entraîne quelquefois sa déchirure et la sortie par l'anus d'une quantité plus ou moins considérable de pus, tantôt de bonne nature, tantôt brunâtre et fétide, mélangé à des débris pseudo-membraneux et à des matières fécales.

C'est particulièrement dans ces inflammations suppurées du rectum que l'œdème local et les phénomènes généraux offrent leur maximum d'intensité. Parmi les *complications* susceptibles de se greffer sur les rectites suppurées; il faut citer la *perforation* du rectum, la *fistule uréthro-rectale* (Lisbet) et la *péritonite*.

La GANGRÈNE s'annonce, comme la suppuration, par l'aggravation des symptômes généraux, mais, au lieu et

BIBLIOTECA USP

place du pus, on constate le rejet de plaques muqueuses sphacélées, noirâtres, fétides, mettant à nu des plaies ulcéreuses plus ou moins profondes et irrégulières. Le processus local peut se compliquer de septicémie mortelle due à l'inoculation des microbes du tube digestif. Sinon les ulcères se cicatrisent lentement; il se forme un tissu rétractile très dense qui détermine un rétrécissement prononcé du rectum.

Lésions. — Congestion plus ou moins vive, localisée ou généralisée de la muqueuse rectale, épaississement, infiltration régulière ou irrégulière par plaques bosselées du tissu sous-muqueux : telles sont les principales lésions de la rectite aiguë.

La surface de la muqueuse est recouverte d'un *exsudat pseudo-membraneux* plus ou moins adhérent, mou, gris, jaunâtre, parfois sanguinolent. L'inflammation peut s'étendre aux autres membranes, déterminer l'infiltration de la tunique musculeuse (*rectite parenchymateuse*). Le rectum acquiert alors un volume considérable 35 à 40 centimètres de circonférence (Donnariex).

Dans les cas graves, on observe une infiltration séreuse, roussâtre, fibrineuse ou purulente, se propageant fréquemment à la couche musculeuse. Parfois les parois rectales sont épaissies, ramollies; elles gardent l'empreinte du doigt; elles présentent des bosselures, constituées par des abcès en voie de formation. Le pus ramollit les tissus, se fraye généralement un passage vers la muqueuse qui offre le moins de résistance et s'échappe au dehors. D'autres fois, il gagne le périnée ou l'abdomen, déterminant des complications extrêmement redoutables. Lors de *gangrène*, on trouve des plaies ulcéreuses plus ou moins étendues, formées par la chute des eschares. Après leur cicatrisation, on observe le *rétrécissement* du rectum.

Diagnostic. — Pronostic. — Les symptômes locaux observés permettent de reconnaître cette affection; l'ex-

BIBLIOTECA "GR. T. POPA" IASI

ploration rectale, convenablement pratiquée (le rectum étant rétréci, très friable par suite de l'inflammation de la muqueuse se déchire facilement), facilite le diagnostic et renseigne parfois sur la cause de la maladie.

Les symptômes généraux indiquent la gravité de l'affection et sont le signe fréquent d'une complication : *suppuration* ou *gangrène*.

Le pronostic dépend de l'intensité de l'inflammation et des complications survenues. La mort peut résulter de la suppuration ou de la gangrène.

Les complications le plus fréquemment observées sont la *péritonite*, le *renversement*, la *déchirure* et les *fistules* du rectum.

Traitement. — Supprimer la cause et combattre l'inflammation, telles sont les indications à remplir. On commence par extraire les corps étrangers, les excréments desséchés ou les parasites; on réduit le renversement qui s'est effectué.

On combat l'inflammation par un régime diététique et rafraîchissant : alimentation de facile digestion associée à des purgatifs légers. On conseille les breuvages mucilagineux (graine de lin), les lavements émollients et calmants (graine de lin, mauve) additionnés d'opiacés (laudanum). En les administrant, il faut éviter soigneusement de blesser la muqueuse.

La *médication antiseptique* est la plus efficace ; on peut introduire, dans le rectum, des antiseptiques dépourvus de propriétés toxiques comme le diaphtol, le salol, le benzonaphtol. Cette désinfection peut être complétée, après chaque défécation, par des lavements d'abord émollients, qui assurent le nettoyage de la muqueuse rectale, puis boriqués pour détruire les germes qui n'ont pas été entraînés.

Quand des abcès se sont formés, il faut les ouvrir hâtivement, traiter les plaies qui en résultent, ainsi que

BIBLIOTECA AUSVIAST

les ulcères consécutifs à la chute des eschares par des lavements détersifs et antiseptiques.

Dans tous les cas, il est utile d'administrer par la bouche des antiseptiques (naphtol, crésyl, créoline, etc.) qui sont les plus propres à restreindre le nombre des germes vivants, expulsés avec les matières fécales. On diminue ainsi les chances d'infection de la muqueuse rectale, et l'on prévient les complications de suppuration, de gangrène et de septicémie qui peuvent en être la conséquence.

II. — CHIEN.

Étiologie et pathogénie. — La *rectite* présente souvent chez le chien, un caractère hémorrhagique des plus accentués; elle est alors une localisation de la *gastro-entérite hémorrhagique* propre à ces animaux. Parfois, elle est l'expression des *entérites vermineuses* qui se sont propagées dans toute l'étendue du tube digestif.

La *coprostase* est encore une de ses causes les plus fréquentes. Chez les chiens à long poils, ceux-ci s'agglutinent, retiennent les matières fécales qui peuvent alors obstruer l'anus et produire une inflammation rectale.

La *constipation* opiniâtre, les *corps étrangers*, os, etc., qui sont éliminés, peuvent provoquer la distension et l'ulcération limitées du rectum.

L'*eczéma périanal*, l'inflammation des glandes sébacées qui bordent l'anus, s'accompagnent d'un violent prurit et d'une inflammation plus ou moins profonde de la muqueuse rectale.

Les *lavements*, quelle que soit la nature des liquides administrés, sont, à la longue, une cause de rectite.

La *maladie du jeune âge* est souvent marquée par un catarrhe gastro-intestinal et une proctite intense.

Symptômes. — L'animal fait de nombreux efforts de défécation ; il incurve fortement la colonne vertébrale ; l'anus touche ou rase le sol; les épreintes sont très vives,

BIBLIOTECA USVMF

parfois accompagnées de cris de douleur. Les matières rejetées sont rares, muqueuses et sanguinolentes.

Les premiers signes observés font soupçonner l'existence de la dysenterie ou d'un corps étranger implanté sur la muqueuse rectale. L'exploration rectale, pratiquée à l'aide du doigt, fait reconnaître la chaleur, la sensibilité, la tuméfaction et le plissement de la muqueuse rectale. Le doigt met également en évidence l'exsudation muco-membraneuse et hémorrhagique dont la muqueuse rectale est le siège.

Marche. — Terminaison. — La *proctite* du *chien* aboutit fréquemment à la coprostase. Les efforts nécessaires pour assurer l'évacuation des matières fécales contenues dans le rectum sont tellement douloureux que l'animal évite de fienter. D'ailleurs, l'infiltration de la portion de rectum enflammée fait obstacle au passage des fèces. Sous l'influence de ces diverses causes, la portion d'intestin située en avant de la région malade se remplit d'excréments, se dilate ; c'est le commencement de la coprostase. Cet accident secondaire passe au premier plan et dissimule les symptômes propres à la proctite.

L'*évolution* de cette maladie est très rapide, quand elle affecte un caractère *hémorrhagique* ; il n'est pas rare de trouver de véritables caillots de sang localisés exclusivement à cette portion du tube digestif. La *mort* survient quelquefois en trois ou quatre jours.

Anatomie pathologique. — A partir de l'anus, dans une étendue de quinze à vingt centimètres, la muqueuse rectale est plissée, froncée, recouverte de mucus et de sang (fig. 1). Ordinairement infiltrée de ce liquide, elle offre un aspect brunâtre, noirâtre, violacé et un reflet plombé. Elle semble gangrenée par places. Cette coloration anormale persiste après le lavage, mais elle disparaît à la longue par le séjour dans l'alcool. On peut y apercevoir aussi une exsudation muco-purulente abondante, des fausses membranes qui se détachent à la

BIBLIOTECA USVMAT

moindre traction et des plaques de nécrose. Nous n'y avons jamais observé des plaies en voie de cicatrisation ;

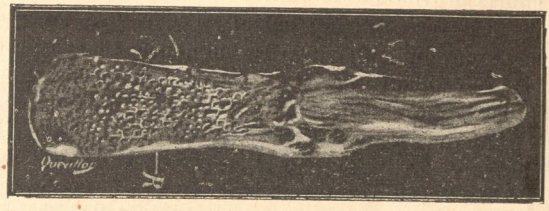

Fig. 1. — Rectite hémorrhagique du chien (Photographie Cadéac).

les animaux s'infectent et succombent sans doute avant que le travail d'élimination ait eu le temps de s'accomplir.

Traitement. — Un purgatif doux (huile de ricin) est nécessaire pour prévenir la coprostase ; le régime lacté s'impose pour diminuer les chances de stagnation et d'infection de la muqueuse rectale.

Les lavements d'eau boriquée, de solution de crésyl, les insufflations de poudres antiseptiques (naphtol, diaphtol, benzonaphtol, etc.) sont également recommandables. Il faut combattre l'eczéma du rectum par les applications de pommade à l'oxyde de zinc au pourtour de l'anus, les onctions d'huile ou de vaseline additionnées de quelques gouttes de laudanum.

II. — RECTITE CHRONIQUE.

I. — SOLIPÈDES.

Étiologie. — La proctite *chronique* est assez rare ; elle est le plus souvent le reliquat de l'état aigu. Parfois elle est primitive et produite par les mêmes causes que la proctite aiguë, mais agissant avec moins d'intensité.

Symptômes. — Efforts de défécation violents, répétés,

épreintes n'aboutissant à aucun résultat ou simplement au rejet de quelques excréments durs, secs, muqueux. Ces efforts provoquent le renversement de la muqueuse rectale, celui-ci se réduit parfois, l'effort ayant cessé, pour se reproduire dès qu'il recommence. Ce renversement devient bientôt persistant et entretient l'affection.

Les parois du rectum s'épaississent, la muqueuse est couverte, çà et là, de granulations rougeâtres; la cavité rectale rétrécie rend la défécation encore plus difficile; la stase des matières fécales se traduit par des coliques.

Cette affection *dure* longtemps; elle guérit rarement d'une manière absolue. Ordinairement, elle aboutit au rétrécissement du rectum, ce qui oblige à surveiller continuellement le régime de l'animal pour prévenir les récidives et les complications.

Les *symptômes généraux* font ordinairement défaut; leur apparition fait craindre la *perforation du rectum*. Lorsque cette complication se produit, l'animal est abattu, le facies grippé, le pouls petit, la respiration accélérée et anxieuse; le sujet présente des coliques intenses et rejette des matières sanguinolentes à la suite de violents efforts. La *perforation du rectum* est le plus souvent mortelle. La *paralysie* du sphincter anal et le *renversement* du rectum se greffent souvent sur la proctite chronique.

Lésions. — Les parois rectales sont épaissies, rigides, elles diminuent considérablement le calibre de l'organe; parfois elles sont infiltrées, ramollies, ce qui explique la rupture. On a même constaté la dilatation au lieu du rétrécissement du rectum.

Traitement. — Le rétrécissement du rectum étant une cause de gêne pour la défécation, on prévient les accidents consécutifs par un régime rafraîchissant, les purgatifs légers, les breuvages et les lavements mucilagineux.

La *guérison* de cette affection étant rare, ce traitement

BIBLIOTECA USV IAȘI

préventif est surtout employé ; on a conseillé cependant, pour combattre la proctite, des lavements astringents (décoction d'écorce de chêne, eau alunée, eau blanche).

II. — CHIEN.

Étiologie. — Anatomie pathologique. — La proctite chronique est une maladie peu connue. L'*eczéma chronique*, la *vieillesse*, la *paraplégie* et toutes les causes d'accumulation de matières fécales dans le rectum sont des causes possibles de rectite chronique.

Cet organe épaissi, induré, rigide, est tantôt rétréci, tantôt dilaté. Chez trois chiens, Labat a constaté une dilatation ampullaire du rectum « capable de contenir trois cents grammes et plus d'excréments tassés, durs et secs ». Cette tumeur, molle et pendante quand elle est vide, projette fortement l'anus en arrière quand elle est pleine.

Symptômes. — La proctite chronique du chien s'accuse généralement par les signes du rétrécissement, de la dilatation, des tumeurs ou des abcès périrectaux. (Voy. *Pathologie chirurgicale.*)

Traitement. — Les lavements émollients, les purgatifs doux sont des agents tout indiqués pour combattre la constipation. Les injections sous-cutanées d'ésérine peuvent également remplir cette indication.

BIBLIOTECA USVIAS

II. — PARALYSIE DU RECTUM.

La paralysie du rectum coïncide généralement avec celle de la *queue*, de la *vessie* et de l'*anus*. Les centres réflexes de ces divers organes, situés vers la partie postérieure de la moelle et très voisins sont généralement intéressés à la fois, ce qui explique la réunion de ces paralysies. On peut cependant les observer séparément. La paralysie du rectum est plus fréquente que celle de l'anus.

Bien connue chez les *solipèdes*, la paralysie du rectum n'est pas établie cliniquement chez le *bœuf*, le *mouton* et le *porc* ; elle est très incomplètement étudiée chez le *chien* (1).

I. — SOLIPÈDES.

Étiologie. — Les paralysies générales d'origine *cérébrale* peuvent atteindre le rectum de bonne heure. Son inertie n'est alors qu'un élément ou un épisode de la maladie des centres nerveux.

Les *traumatismes* divers engendrent fréquemment la paralysie du rectum à la suite d'altérations médullaires. Les *fractures* des os du bassin peuvent léser la moelle lombaire et produire la paralysie du rectum. Cet accident peut apparaître à la suite de la fracture de l'ischion droit avec luxation sacro-iliaque (Leblanc) (2), de fracture de la quatrième vertèbre sacrée (Wilson) (3), du sacrum et de la première vertèbre caudale (Harms) (4).

Les *glissades* et les *chutes* sur la croupe peuvent provoquer la fracture d'une vertèbre lombaire, d'où résulte la paralysie du rectum et de la vessie.

Les *épaississements de la dure-mère*, moins rares chez les vieux *chevaux*, peuvent comprimer la moelle, paralyser le rectum, la vessie et provoquer l'atrophie progressive des muscles de la croupe et de la cuisse (5).

Les *thromboses* de l'artère hémorrhoïdale consécutives aux thromboses de l'aorte et aux anévrysmes provoquent la paralysie du rectum (Casper) (6).

(1) Goubaux, *Mémoires sur les paralysies locales ou partielles* (*Recueil*, 1848).

(2) Leblanc, *Paral. de la vessie et du rectum* (*Clin. vét.*, 1843).

(3) Wilson, *Paral. du rectum* (*Écho vét.*, 1888-1889).

(4) Harms, *Han. Ber.*, 1871, p. 56.

(5) Deigendesch, *Her. Rep.*, 43, p. 192. Rapport militaire prussien, 1892. A l'autopsie, on observa un épaississement de la dure-mère spinale ; à partir de la troisième vertèbre sacrée, la substance grise de la moelle était décolorée, ramollie, le liquide rachidien était abondant et rougeâtre.

(6) Casper, *Jahresbericht über die Leistungen*, 1893.

BIBLIOTECA USV IASI

Parfois les causes sont moins nettes ou impossibles à déterminer : les *mouvements de défense* des juments qui refusent de se laisser saillir ou les *saillies répétées* (Van Cutsem et Delwart) peuvent aboutir à longue échéance à la paralysie du rectum.

La *gestation avancée* [Bidlot (1), Schwarzencker, Deigendesch] et toutes les causes de paraplégie, de distension et de compression des nerfs peuvent produire cet accident.

On peut l'observer à la suite d'une *névrite consécutive* à diverses affections de la région comme la congestion de la moelle ou la paraplégie complète ou incomplète. Il n'existe parfois aucun lien entre la maladie primitive et la paralysie du rectum. Friedberger (2) a observé ce trouble fonctionnel à la suite de la *pneumonie*. Möller a vu survenir des paralysies spontanées et lentes du rectum, de la vessie et de la queue chez des juments qui ne servaient pas à la reproduction ; il a attribué ces troubles à une altération progressive des nerfs sacrés.

La paralysie n'est pas toujours complète.

Souvent, il n'y a qu'une atonie ou qu'une insensibilité plus ou moins grande ; le système nerveux régulateur est affaibli ; c'est ce qu'on observe à la suite de la *proctite*, de la déchirure du rectum, de l'envahissement de cet organe par des *néoplasmes*. L'âge, les causes débilitantes amènent une diminution de puissance nerveuse susceptible d'engendrer la parésie ou la paralysie du rectum.

Les *explorations rectales répétées* déterminent quelquefois une paralysie passagère de l'anus.

Symptômes. — La paralysie du *rectum* et de l'*anus* s'accuse par une *dilatation* anormale du rectum ; on aperçoit la muqueuse rectale et les matières fécales

(1) Bidlot, *Paral. du rectum* (*Rapp. de Wehenkel sur l'état sanit. des anim. dom. en Belgique*, 1881).

(2) Friedberger, *Adam's Wochenschr.*, 1889, p. 193.

BIBLIOTECA USVIAS

accumulées dans sa cavité. L'anus est largement ouvert et l'air aspiré et expiré provoque un bruit particulier de *clapotement*. La défécation est difficile, incomplète ; les excréments durcissent et obstruent quelquefois le rectum. La main qui en provoque l'évacuation peut passer sans toucher la circonférence anale. Parfois les matières diarrhéiques s'écoulent lentement et sans effort sur le périnée.

Cette paralysie complète est généralement accompagnée de celle de la queue, qui est flasque et tombante, et de celle de la vessie qui se révèle par l'incontinence d'urine. On observe en même temps la dépilation, l'érythème des fesses et des cuisses occasionnés par le contact incessant de l'urine.

Quand le rectum est le seul organe paralysé, la défécation est rare : les excréments s'accumulent dans cette cavité (Klemm) (1) et ne sont chassés au dehors qu'à la suite d'efforts violents accomplis avec le concours des muscles abdominaux.

Pour déféquer, le sujet prend la position habituelle ; il fait entendre des plaintes ; l'anus s'entr'ouvre et l'animal rejette quelques crottins ; mais l'arrêt de ces matières et la constipation ne tardent pas à se reproduire ; le sujet est pris de coliques plus ou moins violentes qu'on fait cesser par un lavement et par l'exploration rectale. Celle-ci, convenablement pratiquée, permet de constater la dilatation du rectum. Après l'évacuation des excréments, le rectum conserve sa dilatation anormale.

Dans le cas de *paralysie incomplète* ou de parésie, « le principal symptôme apparent est la constipation, ou pour mieux dire, la rétention passive des matières fécales dans le rectum, leur durcissement dans cette cavité et la difficulté plus ou moins grande de leur expulsion. Le *toucher rectal* permet de reconnaître la tonicité

(1) Klemm, *Arch. vét.*, 1884. p. 861.

BIBLIOTECA USV IASI

amoindrie du rectum et de l'anus. A la longue, le rectum se relâche et se dilate ; la dilatation peut devenir énorme » (Labat) (1).

Marche. — Terminaison. — La maladie, persiste et s'aggrave; les efforts de défécation se renouvellent à des intervalles de plus en plus courts, les coliques deviennent de plus en plus fréquentes si l'on ne prend pas la précaution de vider journellement le rectum. Parfois la queue, salie par les excréments et l'urine, pend inerte pendant la marche; on peut observer aussi les symptômes de la *paralysie sacrée* avec atrophie des muscles de la croupe, de sorte que les animaux deviennent inutilisables : c'est une maladie essentiellement chronique que rien ne peut atténuer ni guérir; elle peut durer longtemps sans amener de troubles bien graves; elle peut provoquer la *mort* si on ne se hâte de désobstruer le rectum.

Traitement. — Il faut remplir trois indications : *combattre la cause*, *réveiller la contractilité du rectum* et *prévenir les complications*.

Quand la cause provient d'affaiblissement du sujet, on conseille une alimentation substantielle et très nutritive. Si elle résulte de maladies cérébrales, combattre celles-ci. *Réveiller la contractilité* par les excitants nervins : injection hypodermique d'ésérine, d'ergotine, noix vomique en lavement ou dans les boissons, lavements de farine de moutarde (30 à 50 grammes), de décoction de tabac (20 à 30 grammes). Donner aux animaux un régime relâchant: alimentation verte, purgatifs légers. Aider la défécation par le retrait des excréments avec la main ou les irrigations rectales (2).

(1) Labat, *Contracture du muscle sphincter de l'anus ; myotomie sous-cutanée, guérison* (*Revue vét.*, 1887).

(2) Miller, *Berliner Thierarztl. Wochenschr.*, 1890, p. 277.

BIBLIOTECA USV IASI

CHAPITRE XV

PANCRÉAS

I. — PANCRÉATITE.

L'inflammation du pancréas affecte deux formes : 1° une forme *aiguë catarrhale;* 2° une forme *chronique interstitielle.* Ces deux types inflammatoires ont été rarement remarqués chez le cheval. Ils se développent aussi chez le *bœuf.* Bär (1) a constaté le type catarrhal à l'autopsie d'une vache. Les canaux étaient dilatés et remplis d'une masse purulente formée de leucocytes, de graisse, d'épithélium et de carbonate de chaux représentant une masse granuleuse analogue à de l'albumine cuite. Le pancréas était anémié, pâle et dur.

Ratz (2) a vu une *poule* dont le pancréas était lobulé ; il présentait des dilatations polypiformes du volume d'un pois ou d'une noisette, situées au niveau du conduit excréteur ; ces dilatations renfermaient un liquide jaunâtre assez dense.

BIBLIOTECA UAS

I. — PANCRÉATITE CATARRHALE.

SOLIPÈDES.

Étiologie. — Anatomie pathologique. — La pancréatite ou inflammation catarrhale des canaux pancréatiques a

(1) Bär, *Pancreassteine bei iner Kuch* (*Deutsche Thierarztl. Wochenschr.*, 1893, p. 347).

(2) Ratz, *Jahresbericht über die Leistungen*, 1893.

été observée chez le cheval par Mégnin et Nocard (1). Cette inflammation est caractérisée par la production d'une matière blanche granuleuse, formée de globules de pus, de filament fibrineux et de cellules épithéliales granuleuses à cils vibratiles. Ce produit d'exsudation obstrue la lumière du canal de Virsung et le canal cholédoque qui s'ouvre dans l'intestin en compagnie du canal pancréatique, à l'ampoule de Vater.

La pancréatite entraîne ainsi la rétention biliaire et ses conséquences fatales : l'ictère et la cirrhose du foie. Les fonctions du pancréas et du foie sont supprimées, en même temps, leurs produits de sécrétion ne pouvant plus s'écouler dans l'intestin, des symptômes alarmants apparaissent et la mort peut être la conséquence de la suppression des fonctions hépatiques et pancréatiques.

Symptômes. — L'animal perd peu à peu ses forces ; il est nonchalant et abattu. Au bout de quinze à vingt jours, les muqueuses revêtent une coloration ictérique ; la démarche est faible, l'appétit diminué, l'urine rare, foncée, riche en matières biliaires ; les crottins sont secs et décolorés. Les muscles de la croupe et du dos s'émacient fortement.

L'*évolution* de cette maladie peut durer deux mois ; l'animal meurt d'intoxication et par insuffisance de la nutrition ; la mort peut être précédée d'une agitation très grande.

Lésions. — Les canaux pancréatiques sont dilatés ; leurs parois sont épaissies ; l'orifice duodénal du canal pancréatique est dilaté et obstrué par un tampon de substance épaisse qui comprime à distance l'orifice du cholédoque et s'oppose à l'écoulement de la bile dans le duodénum. Toutes les divisions des canaux pancréatiques sont dilatées, épaissies, remplies de matière blanche formée de pus, de cellules épithéliales de la muqueuse

(1) Mégnin et Nocard, *Arch. vét.*, 1878, p. 601.

BIBLIOTECA USAMV IASI

desquamée; en certains endroits, la muqueuse est bourgeonnante et semble couverte d'ulcérations.

Les glandes à mucus sont sclérosées, atrophiées par la compression du tissu fibreux qui s'est développé autour de leurs lobules (Mégnin et Nocard).

Les cellules pancréatiques subissent la dégénérescence graisseuse; la glande entière est le siège d'un commencement de sclérose.

Les cellules hépatiques formant le centre des lobules subissent la dégénérescence graisseuse; celles de la périphérie sont pigmentées par la bile ; il y a en outre, un commencement de *cirrhose hypertrophique*. Le canal cholédoque et ses principales ramifications offrent une dilatation considérable et renferment une grande quantité de bile.

Diagnostic. — Par l'examen des symptômes, dont l'ictère est le principal, on reconnaît l'existence d'une maladie du foie; on ne soupçonne même pas une affection du pancréas.

Le diagnostic différentiel est difficile à établir, l'examen des matières fécales peut fournir des renseignements importants et faire constater la *stéarrhée*, symptôme d'insuffisance fonctionnelle du pancréas qui n'émulsionne plus les matières grasses. Les troubles fonctionnels du foie, consécutifs à la pancréatite, sont révélés par l'ictère.

BIBLIOTECA U.S.V. IAȘI

II. — PANCRÉATITE INTERSTITIELLE.

Étiologie. — Anatomie pathologique. — Radionow (1) a étudié le pancréas provenant d'animaux affectés de maladies chroniques : *paralysie, catarrhe gastro-intestinal, catarrhe hépatique, anémie chronique, marasme*. Dans tous ces cas, il a constaté, à l'autopsie, une pancréatite interstitielle caractérisée par la dégénérescence graisseuse de

(1) Radionow, *Zur pathologischen Anat. der Pancreas bei chronischen.* (*Krankheiten Veterinärbote*, 1884).

l'épithélium, l'atrophie des éléments glandulaires et la dégénérescence pigmentaire.

Chez les sujets atteints de *cirrhose du foie*, celle du pancréas était concomitante : on trouvait une dégénérescence muqueuse de l'épithélium alvéolaire et souvent des kystes muqueux en voie de formation.

Dans l'*infection putride*, Kirilow (1) a constaté une hyperhémie irrégulière du pancréas, des ecchymoses et des points anémiés. Vingt-quatre heures après l'empoisonnement, la zone interne des cellules était agrandie, tandis que les cellules externes étaient granuleuses et contractées comme dans la glande en activité. Stalnikow a observé, au début de cette intoxication, une exagération de la sécrétion (70 à 80 c. cub. au lieu de 2 ou 3).

Siedamgrotzky a décrit une inflammation *chronique interstitielle* avec induration calleuse de cet organe, accompagnée d'*alopécie*, d'œdème, de leucocythémie et de cachexie ; tous les organes étaient indemnes, sauf la peau, les ganglions et le pancréas. Ce dernier était considérablement épaissi, entouré de tissu conjonctif induré, très dense, fluctuant par places et dur à couper. Les lobules ne formaient que de petits îlots blancs jaunâtres et on y remarquait çà et là de rares grains calcaires. Le tissu glandulaire n'était conservé que par places, les canaux étaient remplis d'un mucus grisâtre assez dense, quelquefois même de bouchons calcaires.

Au *microscope*, on remarquait l'hypertrophie du tissu conjonctif péri et interglandulaire, l'atrophie du pancréas, rempli de gouttelettes de graisse et de cristaux. Chez un autre *cheval*, l'organe était transformé en une masse calleuse, trifoliée et atteignant le volume de trois poings réunis ; l'un des lobes était plus gros que les deux autres ; le tissu glandulaire avait presque complètement disparu ; le conduit était dilaté, kystique, du volume du petit doigt et

(1) Kirilow, *Arch. für veterinar Med.*, 1882. — Siedamgrotzky, *Sachs. Bericht.*, 1878, p. 30.

BIBLIOTECA USV IAȘI

renfermait un contenu fluide. La glande, en comprimant le canal, avait produit la stase biliaire et l'ectasie des conduits.

Symptômes. — Diagnostic. — Les troubles nutritifs engendrés par les altérations du pancréas ne sont nullement caractéristiques. On n'a pas signalé de glycosurie et rien ne peut faire soupçonner la sclérose du pancréas.

Traitement. — Tout traitement est inefficace.

II. — ABCÈS.

SOLIPÈDES.

Étiologie. — On a signalé des abcès pancréatiques chez les *solipèdes*. Reimers (1), chez un poulain *gourmeux*, a trouvé le pancréas presque complètement atrophié; il existait à peine quelques îlots glandulaires dans les parois d'un abcès multiple contenant environ 2 litres et demi de pus dont une partie était tombée dans la cavité abdominale et avait provoqué une *péritonite purulente*.

Cet auteur a recueilli plusieurs autres cas analogues, dont un s'était manifesté à la suite d'une forte ruade. Galland (2) a constaté un abcès du volume d'une noix dans le pancréas d'un cheval qui présentait diverses *tumeurs* du péritoine.

Symptômes. — L'animal conserve intégralement l'appétit, mais il maigrit par suite de l'absence de digestion pancréatique. On observe des coliques et les signes d'une obstruction intestinale quand le duodénum est compris dans le phlegmon; la paroi abdominale manifeste de la douleur à la pression (Reimers).

Pronostic. — Il est constamment défavorable, car ces phlegmons s'ouvrent souvent dans le ventre et donnent lieu à une *péritonite* mortelle.

(1) Reimers, *Ann. de méd. vét.*, 1887, p. 672.
(2) Galland, Observation inédite.

BIBLIOTECA USVASI

Traitement. — On ne peut instituer de traitement curatif.

III. — CORPS ÉTRANGERS.

Goubaux (1) a rencontré, une fois, un fragment de paille dans le canal pancréatique du *cheval.*

Parfois des *corps* étrangers, pointes, aiguilles, pénétrent dans le pancréas du *chien* et y provoquent l'inflammation purulente caractérisée par la présence de pus épais, verdâtre, dans les lobules glandulaires et au voisinage du corps étranger (Brückmüller) (2).

IV. — LITHIASE.

BOEUF.

Description. — On rencontre assez fréquemment des calculs chez le *bœuf.* Bär, notamment, a observé et décrit chez la *vache* une lithiase pancréatique.

Généralement ces calculs sont petits et très nombreux, Jungers (3) en a trouvé trente-six pesant ensemble 38 grammes ; ils dépassent rarement le poids de 3 grammes ; souvent ils sont groupés et forment dans les canaux pancréatiques des concrétions qui peuvent atteindre le poids de 23 grammes (Bär).

Leur *forme* est variable ; le plus souvent angulaires et ressemblant à de petits dés à jouer lorsqu'ils siègent dans le conduit pancréatique ; ils ont une forme cylindrique quand ils se développent dans ses ramifications ou dans le parenchyme glandulaire ; dans ce dernier cas, leur surface offre des rugosités correspondant aux irrégularités des ramifications qui leur ont servi de moule.

Sur la coupe, ces calculs sont blancs ; on constate la

(1) Goubaux, *Rec. Soc. centr.*, 1875, p. 807.
(2) Brückmüller, *Berliner Thierarztl. Wochenschr.*, 1890, p. 222.
(3) Jungers, *Berliner Thierarztl. Wochenschr.*, 1894, n° 5.

BIBLIOTECA USV IAȘI

présence d'un noyau étranger à leur centre. Ils se composent, d'après Gurlt, de 91 à 92 p. 100 de carbonate de chaux, de 4 à 5 p. 100 de magnésie et de quelques traces de phosphate de chaux. Furstemberg a évalué le poids spécifique de ces calculs à 2.397.

Dans les cas de lithiase pancréatique, l'organe est modifié : la glande présente une nuance jaune brunâtre ; elle est atrophiée, dure ; son parenchyme, qui a disparu, est remplacé par du tissu fibreux. Le conduit excréteur et ses ramifications sont dilatés, leur paroi est épaissie et, à leur intérieur, se trouvent de nombreuses concrétions. L'extrémité de ce conduit, ouverte dans l'intestin, est rétrécie dans la plupart des cas, mais jamais obstruée.

V. — TUMEURS.

Anatomie pathologique. — Les tumeurs du pancréas ont été peu étudiées ; elles sont peu fréquentes et siègent ordinairement au niveau de la tête de cet organe.

Nocard (1) a observé une *tumeur épithéliale* chez une *chienne* affectée d'ictère chronique à terminaison mortelle. L'autopsie révéla, au niveau de la voûte sous-lombaire, une tumeur blanche du volume d'une pomme, irrégulière, bosselée, attachée aux organes environnants et englobant la tête du pancréas, la veine porte, l'extrémité supérieure du cholédoque et comprimant la veine cave inférieure. Cette tumeur, formée par un *épithéliome lobulé*, avait graduellement rétréci le cholédoque et oblitéré finalement ce conduit.

A l'*examen histologique* du lobule hépatique, on constata la dilatation, l'épaississement de la veine centrale et une cirrhose — biliaire probablement — en voie d'évolution.

On a encore observé, chez le *chien*, des *tumeurs carcinomateuses* d'un gris rougeâtre et présentant des foyers

(1) Nocard, *Arch. vét.*, 1877, p. 451.

BIBLIOTECA USAMV

de dégénérescence graisseuse ou caséeuse qui forment des cavernes entourées d'un stroma calleux mal délimité. Ces tumeurs peuvent se propager vers l'intestin du côté du foie et de la veine porte. Gamgee (1) a rencontré un carcinome dans le pancréas d'une *jument*.

Brückmüller y a vu des *mélanomes* siégeant dans le tissu conjonctif, sous forme de tubercules du volume d'un pois à une noisette, avec des dépôts pigmentés dans le tissu conjonctif voisin. Liénaux a trouvé de nombreux adénomes de la grosseur d'un pois dans le pancréas d'un *bœuf*.

M. Louis Blanc a vu trois fois, chez le cheval, un lobule erratique du pancréas. Ce lobule, plat, circulaire, large de 3 centimètres environ, était adhérent au foie, dans la scissure postérieure, près du point d'émergence du canal cholédoque. Ce lobule avait un petit canal excréteur qui allait déboucher dans le canal de Wirsung, près de l'ampoule de Vater.

VI. — PARASITES DU PANCRÉAS.

Des parasites peuvent s'introduire accidentellement dans cet organe par le canal de Wirsung.

Ascarides. — Railliet et Morot (2) ont rencontré chez un porc un *Ascaris suilla* dans un canal dilaté du pancréas ; il n'existait pas d'autre altération ; il s'agissait donc d'une émigration récente ou *post-mortem*.

Generali (3) a trouvé chez le cheval un ascaride mégalocéphale long de 12 centimètres, pénétrant par sa partie antérieure dans le canal pancréatique, dilaté et épaissi sous l'influence de la pression exercée par le parasite.

Cysticerques. — Le *Cysticercus cellulosæ* a été rencontré dans le pancréas du *chien*.

Sclérostomes. — Le *Sclerostoma equinum*, à l'état agame, a été trouvé assez souvent dans le pancréas du *cheval*.

(1) Gamgee, *The Veterinarian*, 1856. — Liénaux, *Ann. de méd. vét.*, 1895.
(2) Railliet et Morot, *Rec. de méd. vét.*, 1893, p. 387.
(3) Generali, *Archivio di med. veter.*, 1878, p. 193.

BIBLIOTECA USVMF

CHAPITRE XVI

FOIE

I. — ICTÈRES INFECTIEUX.

Considérations générales. — L'ictère infectieux embrasse une série d'états morbides infectieux caractérisés par le syndrome *ictère*. La disposition du tractus biliaire abouché aux cellules hépatiques et ouvert dans l'intestin l'expose à toutes les infections du duodénum et de la glande biliaire. Dans le premier cas, c'est l'*ictère catarrhal*, dans le second, l'*ictère infectieux* d'origine sanguine (*ictère des nouveau-nés*).

Si l'anatomie explique les rapports bactériologiques des *gastro-duodénites* et des *cholédicites*, la clinique permet de suivre cette succession d'infections ; elle montre, à tout instant, l'ictère débutant par une *gastro-entérite*. Dans ces cas, on ne peut considérer l'ictère catarrhal comme une complication de la gastro-duodénite, il en fait partie ; il en est un des éléments morbides et résulte de l'extension des germes qui ont infecté estomac et duodénum. Sa nature infectieuse est certaine, quoique non démontrée bactériologiquement. Sa gravité est une question de réceptivité.

Les espèces qui sont à l'abri des infections gastro-duodénales n'ont pas d'ictère catarrhal : Le *cheval* et le *chien* présentent seuls cette affection. Toutes les espèces sujettes à la septico-pyohémie d'origine ombilicale contractent l'ictère infectieux grave des nouveau-nés. Par

BIBLIOTECA USV IASI

ordre de réceptivité, il faut signaler ici les *muletons*, les *poulains* et les *veaux*. Les jeunes *chiens*, rarement atteints de la phlébite du cordon ombilical, échappent à cette variété d'ictère.

Ces formes d'ictères constituent des entités pathologiques complètement distinctes du *syndrome ictère*. Ce syndrome est un élément de diagnostic qui dénonce un trouble de la fonction biligénique, une rétention absolue de la bile (*ictères de causes mécaniques*), ou une rétention relative (*ictères pleiochromiques*); il n'indique nullement ni la cause, ni la gravité de cette rétention ou de l'hypersécrétion de bile.

L'ictère catarrhal est très grave en raison de sa nature microbienne; la coloration ictérique des muqueuses est un fait secondaire sans signification étiologique précise.

Toute la gravité de l'affection dépend du degré de réceptivité qu'offre chaque espèce pour les microbes de la suppuration et de la septicémie. On ne trouve pas d'autre élément pathogène dans l'ictère catarrhal.

Le *bœuf*, le *mouton*, la *chèvre*, le *porc*, peu hospitaliers pour ces microbes, n'offrent que des ictères infectieux bénins; chez eux, l'ictère catarrhal infectieux n'est jamais primitif; il peut tout au plus se greffer sur l'ictère parasitaire (distomatose); le *mouton* et le *bœuf* dont le foie, les canaux et la vésicule biliaire sont farcis de douves offrent une prodigieuse résistance à l'intoxication biliaire. C'est que, chez ces animaux, les divers microbes pullulent dans l'estomac (Gilbert et Dominici) et passent continuellement devant l'embouchure du cholédoque, demeurent à l'entrée, sont expulsés ou s'acclimatent difficilement, incomplètement dans les canaux biliaires.

Ils rencontrent, au contraire, chez le *chien* un excellent terrain de culture; l'infection locale, d'abord, devient générale; on trouve à la mort des microbes dans le sang et dans tous les organes : l'ictère catarrhal est ainsi une maladie infectieuse des plus meurtrières. Tant que

Propriété de l'éditeur

cet animal est à l'abri de cette infection biliaire et générale, il résiste à l'ictère : le chien dont le cholédoque est presque complètement obstrué par des tumeurs, lutte victorieusement contre l'intoxication biliaire jusqu'au moment où, sous l'influence de la stagnation de la bile, l'infection s'ajoute et aggrave l'intoxication. Suivant le degré d'infection des canaux biliaires et du sang, on a des ictères bénins ou graves ; la pathogénie des ictères est là tout entière.

Vainement soutiendra-t-on que l'ictère du chien est si redoutable parce que le cholédoque tuméfié, enflammé, est le siège d'une hypersécrétion qui détermine la production d'un bouchon muqueux qui obstrue complètetement la lumière de ce canal. On ne pourra expliquer la conservation de la perméabilité chez les autres espèces sans admettre chez elles une moindre réceptivité pour les germes infectieux; d'ailleurs, tout ictère catarrhal mortel du chien n'est pas un ictère absolu; les matières fécales ne sont pas toujours complètement décolorées et le cholédoque n'est pas toujours bouché.

Certains *chiens* affectés d'ictère catarrhal infectieux sont gravement malades alors que les muqueuses ne sont nullement jaunâtres et que l'ictère est exclusivement urinaire. L'infection du tube digestif et du système biliaire justifie seule les différences que la pathologie comparée fait ressortir. Les germes infectieux amènent la tuméfaction de la cellule hépatique et déterminent une hypersécrétion biliaire; ils modifient aussi les canaux biliaires; ils tuméfient le *cholédoque*, les *canalicules biliaires*, bouleversent l'architecture du lobule hépatique en disloquant les travées hépatiques et diminuent ou suppriment l'écoulement de la bile dans l'intestin. Munis de ces données, abordons l'étude de l'ictère catarrhal infectieux du *cheval* adulte, du *chien*, et l'ictère infectieux des *solipèdes nouveau-nés*.

BIBLIOTECA USVAS

Bibliotecă USV Iași Agronomie Iași

I. — ICTÈRE CATARRHAL.

I. — SOLIPÈDES.

Étiologie. — L'ictère catarhal du cheval est essentiellement bénin. Son étiologie est d'autant plus incertaine que cette maladie revêt généralement le caractère sporadique et que son évolution est simple. On en est ainsi réduit à des hypothèses (1). Crépin (2) a vu l'ictère se manifester chez une jument après un *bain*, Lebeau (3) vingt jours après une *chute*.

Les *fourrages vieux*, moisis, poudreux, souillés; l'eau trop froide et toutes les causes du catarrhe gastro-intestinal (*irrégularité des repas*, *excès de travail*), sont les principales causes invoquées.

L'*infection* du système biliaire est la principale cause de la rétention et de la résorption de la bile dans l'ictère catarrhal. Une matière muco-épithéliale obstrue l'ampoule de Water, les conduits biliaires gros, moyens ou petits. Benjamin (4) a constaté un tampon muqueux obstruant le cholédoque chez un *cheval* affecté de *gastro-duodénite*.

L'obstruction du duodénum, due à une espèce de *pelote alimentaire*, a été suivie, par le même mécanisme, d'ictère et de mort (Wolff) (5). Parfois le cholédoque n'est pas altéré; le sang de la veine porte s'infecte des produits toxiques de l'intestin (Dieckerhoff) et engendre le *foie infectieux*.

Les germes et les toxines qui ont respecté le cholédoque troublent les fonctions de la cellule hépatique, l'hyper-

(1) Caillieux, *Observation recueillie sur une jument affectée d'ictère ou de jaunisse* (*Soc. des vét. du Calvados*, t. VII, p. 42).

(2) Crépin, *Observation d'ictère chez le cheval* (*Journ. théor. et prat.*, 1832, p. 445).

(3) Lebeau, *Rec. de méd. vét.*,, 1854, p. 675.

(4) Benjamin, *Rec. de méd. vét.*, 1894, p. 730.

(5) Wolff, *Rec. de mémoires et d'observations sur l'hygiène et la méd. vét. milit.*. 1888, p. 952.

BIBLIOTECA USV IAȘI

trophient, altèrent l'architecture du lobule et entravent la circulation biliaire intralobulaire.

Certains *ictères graves*, *aigus* ou *chroniques* sont dus à l'obstruction de la canalisation biliaire de l'intérieur du lobule hépatique. Nous avons observé une jument affectée de *néphrite* et d'*ictère* chronique, dont les cellules hépatiques étaient hypertrophiées, désagrégées, dégénérées à tel point qu'il était impossible d'y distinguer un lobule. Dans beaucoup de cellules mortifiées, le noyau ne se laissait pas imprégner par le carmin. Dans ces cas, la bile formée par les cellules saines est entravée dans son cours habituel par la dislocation de la canalisation intralobulaire. Sa marche est intervertie ; elle passe dans le sang, imprègne et teint la peau et les muqueuses.

Diverses *causes mécaniques* contribuent à la rétention de la bile et à la production de l'ictère.

« Ainsi, l'on sait que les causes principales, sinon uniques, de la propagation de la bile sont la *vis à tergo* et les mouvements du diaphragme qui, pendant l'inspiration, déterminent une diminution de la cavité abdominale et exercent ainsi une pression sur la totalité du foie. Des physiologistes (Friedlaender, Barish, etc.) ont constaté qu'une contre-pression, même très modérée, est capable non seulement d'arrêter la sécrétion, mais encore de déterminer un reflux de la bile dans le courant sanguin. Or cet élément pathogénique doit agir en bon nombre d'états morbides divers, tels que les affections du poumon, des plèvres, du cœur » (Hanot) (1).

Les stases veineuses, à la suite des maladies du *cœur* ou du *poumon* (Olivia) (2), sont quelquefois suivies de destruction des globules rouges et d'ictère.

La *lithiase* biliaire est une des principales causes de rétention de la bile.

Les *ictères chroniques* sont symptomatiques de *tumeurs*

(1) Hanot, *Semaine médicale*, 15 décembre 1895.
(2) Olivia, *Berliner Thierarztl. Wochenschr.*, 1890, p. 28.

BIBLIOTECA USVT

développées dans le pancréas et obstruant le canal cholédoque, ou de compressions déterminées par l'inflammation et l'obstruction du canal pancréatique au niveau de l'orifice duodénal (Mégnin et Nocard) (1).

Symptômes. — Le syndrome *ictère* qui fait reconnaître l'affection n'est jamais extrêmement prononcé. Les muqueuses (conjonctive, pituitaire, etc.) sont jaunes, mais le rein reste perméable et l'élimination des pigments biliaires prévient l'intoxication. L'urine, très odorante, est visqueuse, de couleur d'infusion de feuilles de noyer ; on y rencontre un peu d'albumine mais aucune trace de sucre. On a signalé une *douleur* de l'*hypochondre droit*. En outre, le sujet est triste, somnolent, immobile, faible, paresseux. La bouche est chaude, sèche, la circulation, la respiration, la température sont normales.

Ces troubles persistent pendant huit à quinze jours, sans se modifier notablement, puis la teinte jaunâtre des muqueuses s'atténue graduellement ; la *guérison* est généralement complète le vingtième jour (2).

Lésions. — Quand la mort est consécutive à l'ictère par rétention, on observe une épaisseur tout à fait anormale du repli muqueux qui entoure l'ouverture commune du canal cholédoque et du principal canal pancréatique.

Le FOIE est volumineux ; son lobe gauche est fortement altéré et le tissu est mou, friable, se laissant facilement traverser par le doigt.

Les REINS ont augmenté de volume et sont d'une teinte jaunâtre très accusée. On observe, près du bassin, une infiltration jaunâtre très marquée et la couche corticale a une teinte brune se rapprochant beaucoup de celle du foie (Benjamin).

(1) Mégnin et Nocard, *Arch. vét.*, 1878, p. 602.

(2) Perrin et Pesas, *Revue vét.*, 1891. — Richard, *Soc. centr.*, 1887, p. 486. — Paris, *Journ. des vét. milit.*, 1864, p. 529. — Zundel, *Journ. de l'École de Lyon*, 1858, p. 413.

BIBLIOTECA VET

On peut observer en même temps, les lésions de la *gastro-duodénite*.

Diagnostic. — Le diagnostic de l'ictère essentiel présente de grandes difficultés, car on confond l'ictère *catarrhal* avec les *maladies générales* qui s'accompagnent d'une coloration jaunâtre des muqueuses. La persistance de l'ictère distingue les affections chroniques du foie de l'ictère catarrhal. La fièvre qui fait défaut dans cette dernière maladie la différencie des affections générales.

Pronostic. — Favorable.

Traitement. — On prescrit à l'intérieur du calomel à la dose de 5 à 10 grammes. En raison de ses propriétés antiseptiques et de son action cholagogue il fluidifie la bile et tend, par là, à faire mouvoir en avant tout ce qui obstrue le cholédoque (Menveux) (1). On donne de l'aloès ou de préférence des purgatifs doux : sulfate de soude 200 grammes, bicarbonate de soude 50 grammes, qu'on administre avec des barbotages tièdes et mucilagineux.

Nous conseillons la formule suivante :

Calomel.....	6 grammes.
Opium.....	2 —
Poudre de gentiane.....	80 —
Miel.....	Q. S.

On emploie aussi l'essence de térébenthine (2), l'émétique et un régime légèrement purgatif (vert, carottes).

Ces divers agents conviennent pour décharger le foie de l'excès de bile qu'il renferme.

Les promenades au pas, après chaque repas, font affluer le sang vers les organes de la locomotion et déterminent un vide partiel du système porte (Albrecht) (3) ; les massages de l'abdomen, les lavements

(1) Menveux, *Contribution à l'étude de la gastro-duodémite du cheval* (*Rec. de méd. vét.*, 1895, p. 544).
(2) *Berliner Thierarztl. Wochenschr.*, 1891, p. 195.
(3) Albrecht, *Wochenschr. für Thierheilkunde und Viehzucht*, 1895.

BIBLIOTECA UNIVERSITARIA

froids, l'ingestion d'eau froide facilitent l'écoulement de la bile.

II. — CHIEN.

Étiologie et pathogénie. — L'ictère catarrhal du *chien* est une maladie infectieuse caractérisée par la rétention relative de la bile déterminée par une obstruction muco-épithéliale du cholédoque (*cholédicite*), des fins canalicules biliaires (*angiocholite*), ou par une exagération de sécrétion biliaire et de la production de pigment (*ictère pléiochromique*, *polycholie pigmentaire*) avec dislocation de la travée hépatique (*foie infectieux*).

I. Sa nature infectieuse est établie par son *étiologie* (séjour dans les marais, maladie du jeune âge, ingestion d'eau corrompue, etc.). C'est une maladie à caractère saisonnier, commune au printemps et surtout en automne. Les germes qui la déterminent intéressent isolément ou simultanément tous les segments du tractus biliaire, depuis l'embouchure du cholédoque jusqu'à la cellule hépatique inclusivement.

L'infection s'effectue tantôt par le cholédoque, tantôt par la veine porte ; dans le premier cas l'obstruction mécanique est apparente, le cholédoque et ses principaux ramuscules sont tuméfiés et rétrécis ; dans le second, elle est microscopique, intralobulaire, les cellules hépatiques tuméfiées et bouleversées sécrètent une bile plus épaisse.

II. Aux ictères par rétention mécanique précédés et accompagnés d'une gastro-duodénite avec inflammation du cholédoque, il faut opposer les ictères par irritation de la cellule hépatique avec désagrégation du lobule. Ce sont les plus nombreux chez le *chien*. Ici, l'élément morbigène agit sur la cellule qui sécrète plus de bile et surtout plus de pigment, comme en témoigne le liquide épais, foncé qui remplit la vésicule biliaire.

Si l'on presse sur elle, ce liquide s'écoule lentement par le cholédoque demeuré libre. Les lésions de la *gastro-*

BIBLIOTECA USAMV

duodénite, de la *cholédicite*, de l'*angiocholite* font entièrement défaut; ces canaux sont demeurés perméables; l'altération exclusive consiste dans l'épaississement de la bile et l'ordination des cellules hépatiques. Le parenchyme hépatique est dissocié ; chaque cellule est isolée, indépendante, de forme irrégulière et orientée dans des directions très variables. Ces dispositions anormales en treillis, au lieu d'être en canaux, ralentissent considérablement l'écoulement de la bile par les canalicules biliaires intralobulaires. Elle se résorbe, s'épaissit par hypersécrétion de pigment (*polycholie pigmentaire*) et n'arrive plus qu'en minime quantité dans l'intestin.

III. L'hypersécrétion de *bile* et de *pigment* est un phénomène justiciable de l'infection microbienne ou toxique des cellules hépatiques. Les produits microbiens excitent sans doute la terminaison des filets nerveux dans les cellules hépatiques, d'où résultent des phénomènes locaux de vaso-dilatation, d'œdème, d'écartement des cellules hépatiques, de destruction de globules rouges et d'exagération dans la formation des pigments bilaires.

La porte d'entrée de l'agent pathogène n'est pas toujours la même chez le chien ; c'est par la voie *gastro-intestinale* que l'infection se produit ordinairement. Selon toute probabilité, c'est aux microbes de la *suppuration* et de la *septicémie* ou à un microbe qui vit à l'état de saprophyte dans les matières en putréfaction et dans les eaux impures qu'est due l'affection. Cet agent pathogène infecte l'estomac, le duodénum, le cholédoque, parfois tout le tube digestif, l'appareil circulatoire et le foie par l'intermédiaire du système porte.

Son *introduction* dans l'organisme est assujettie à des influences individuelles et à des influences extérieures.

Tous les chiens n'y sont pas également sujets; leur réceptivité dépend d'un grand nombre de conditions qu'il faut connaître.

1° Influences individuelles. — L'*âge* joue un rôle pré-

BIBLIOTECA USMAS

pondérant. Les jeunes animaux sont le plus souvent affectés. Sur 17 chiens ictériques, 14 étaient âgés de 3 à 18 mois (Trasbot). Pourtant les animaux plus âgés n'y sont pas réfractaires : l'ictère grave se montre sur les chiens de 4 à 5 ans et même davantage.

Le *choc* moral violent peut, chez le chien comme chez l'homme, provoquer l'ictère.

« U. Leblanc et Trasbot ont remarqué que chez les animaux très affectueux et très fidèles, l'*ennui*, le *chagrin* résultant de l'absence du maître, chez les animaux méchants et agressifs, les combats auxquels ils se livrent, les mauvais traitements, peuvent déterminer l'ictère. » Pour expliquer les faits de ce genre, on a admis un spasme réflexe du cholédoque équivalant à la ligature de ce conduit, d'où le nom, souvent employé, d'*ictère spasmodique*. En réalité, ce spasme réflexe du cholédoque, possible physiologiquement, n'est nullement prouvé en clinique, et l'on a peine à comprendre comment il pourrait se maintenir immuable pendant une série de jours. On ne peut en invoquer la présence que si, avec l'ictère, il y a décoloration rapide des fèces.

Il semble donc que l'on puisse, au moins dans certains cas, faire intervenir un autre mécanisme pathogénique que celui du spasme du cholédoque. « A l'excitation psychique succède probablement un réflexe centrifuge arrivant au foie par les nerfs splanchniques pour y déterminer une vaso-dilatation (Potain) et peut-être aussi une excitation sécrétoire. Les recherches d'Arthaud et Butte, de Rodriguez ont en effet confirmé les données de Claude Bernard, le nerf vague préside surtout par voie centrifuge à la nutrition de l'organe et est le nerf de nutrition ou de charge, le splanchnique contribue principalement aux phénomènes de désassimilation, c'est le nerf de la fonction ou de la décharge. » (Chauffard.)

L'*obstruction du cholédoque* par des corps étrangers, des caillots sanguins est considérée comme une cause d'ictère.

BIBLIOTECA CENTRAL

Walley (1) a rapporté à une hémorrhagie produite dans la vésicule biliaire un ictère catarrhal par rétention ; mais dans ce cas l'hémorrhagie était plutôt la conséquence que la cause de l'ictère.

Toutes les *inflammations stomacales et duodénales*, principalement les localisations dans ces organes de la *maladie du jeune âge*, sont autant de causes d'ictère. Remarquons cependant qu'elles ne suffisent pas à faire développer l'ictère, il faut qu'une influence nouvelle se surajoute et aggrave la *gastro-duodénite*, la *maladie du jeune âge* et l'action des autres causes que nous avons étudiées (2).

Quelques auteurs pensent que les *parasites* jouent un rôle dans le développement de l'ictère ; mais la plupart des chiens ont des helminthes dans le tube digestif et ne présentent aucun trouble appréciable des fonctions hépatiques.

Rancilla (3) ayant observé sur 5 chiens ictériques, 4 cas d'invagination, a prétendu que l'*invagination* de l'intestin grêle en lui-même produit l'ictère ; mais M. Trasbot, en ligaturant une anse intestinale, n'a obtenu aucun signe d'ictère. Il faut en conclure que l'invagination n'est pas une cause primitive et essentielle de l'ictère. Cependant l'*obstruction* de l'intestin par des *corps étrangers* (caoutchouc, noyaux de pêche) s'accompagne généralement d'infection hépatique et d'ictère urinaire.

Au nombre des causes de cette maladie, on signale encore l'*abus des vomitifs*, des *purgatifs* et de tous les produits qu'on a l'habitude de donner aux animaux contre la maladie du jeune âge. Cette influence est généralement insuffisante ; nous avons fait vomir divers chiens pendant huit jours de suite sans déterminer la moindre

(1) Walley, *Journ. of comp. Pathol. and Therap.* t. V, p. 159, 1892.
(2) De Jong, *Hollander Zeitschr.*, Bd. XIII p. 184, 1886, a observé chez le chien un cas d'ictère par rétention déterminé par l'hypertrophie de la rate.
(3) Rancilla, *Recueil de méd. vét.*, 1886, p. 409.

BIBLIOTECA USVIASI

manifestation ictérique ; elle peut devenir active chez les animaux dont le duodénum est peuplé de germes phlogogènes capables d'évoluer dans le cholédoque.

2° Influences extérieures. — C'est à l'extérieur que les animaux puisent l'agent spécial qui les rend ictériques. De nombreux faits cliniques corroborent cette opinion. Konhaüser (1) a reconnu, chez 5 chiens, un ictère de nature typhique.

D'abord, l'ictère affecte généralement un caractère *saisonnier* et *épidémique*. L'affection présente de véritables bouffées en *automne*, plus rarement au *printemps*. *Quelle est l'origine de ces petites épidémies?* M. Trasbot répond que c'est le refroidissement qui fait développer l'ictère chez les animaux qui chassent comme chez ceux qui ne chassent pas, chez ceux qui sont transportés en wagon comme chez ceux qui restent blottis dans leur niche, chez les chiens de berger comme chez les chiens d'arrêt qui vivent dans les appartements et font peu d'exercice et qui brusquement sont soumis à une grande fatigue (*ouverture de la chasse*).

Le *refroidissement* produit par l'immersion des animaux dans l'eau froide quand ils sont échauffés, par leur séjour et leur immobilité dans un local froid et humide ou dans un courant d'air, voilà le principal élément étiologique invoqué.

Mais rien ne prouve que l'ictère ne résulte pas, dans ces cas, de l'ingestion de matières toxigènes et que les animaux ne puisent pas dans l'eau de mare qu'ils boivent, dans la viande putride, etc., les germes qui provoquent le *catarrhe gastro-intestinal* et l'ictère. On sait du reste que l'ingestion de harengs est une cause d'ictère.

Les chiens de chasse qui sont le plus sujets à l'ictère infectieux sont des *professionnels* au même titre que les *bouchers*, les *tanneurs*, les *égoutiers*, qui en raison des

(1) Konhaüser, *Monatschr. der Vereins Oesterr. Thierarztl.*, p. 84, 1881.

BIBLIOTECA USV

émanations qu'ils respirent sont plus souvent frappés d'ictère que les autres catégories d'ouvriers. Enfin, on a souvent remarqué, chez l'homme, que l'ingestion d'eau polluée par les égouts, par les mares, est une cause d'ictère. A Magdebourg, sur 27 malades atteints d'ictère infectieux, 26 s'étaient baignés dans le même établissement de bains, alors qu'aucun cas ne s'était montré chez les soldats qui avaient pris leurs bains dans un autre bras de l'Elbe (Pfuhl). Ces faits éveillent l'idée d'une intoxication déterminée par une ptomaïne volatile développée dans les viandes ou les aliments corrompus, ou d'un agent infectieux qui se conserve dans les eaux impures.

Entre l'ingestion des aliments ou des eaux infectés et l'apparition de l'ictère, il s'écoule ordinairement plusieurs jours (deux à cinq jours en moyenne) qui tantôt constituent une véritable période d'*incubation* de la maladie, tantôt se rapportent à l'infection *gastro-duodénale*. La *gastro-duodénite* est ordinairement, comme M. Trasbot l'a fait remarquer, la *phase prémonitoire* de l'ictère ; mais elle peut être peu accusée, passer inaperçue, l'animal ne manifestant que de l'inappétence jusqu'au moment où éclatent les manifestations ictériques. Dans ce cas, l'infection du cholédoque ou du foie est le fait primitif, immédiat ; la localisation gastro-duodénale manque ou est peu appréciable.

Symptômes. — Les symptômes de l'ictère catarrhal sont tantôt effacés, peu marqués : c'est l'*ictère urinaire*, qui est généralement *bénin* ; tantôt ils sont très apparents et très graves : c'est l'*ictère cutané*.

Première forme. — Ictère urinaire. — Son début est celui de la *gastrite* et de la *gastro-entérite* : l'animal perd brusquement l'appétit ; il vomit souvent et boit beaucoup ; il urine peu et rejette une urine jaune foncé ; il est atteint de *diarrhée* infecte ; mais ce symptôme est moins constant que le *vomissement*.

BIBLIOTECA USV IAȘI

Les muqueuses sont ordinairement pâles, infiltrées, et les yeux larmoyants. L'abdomen est rétracté, l'estomac complètement vide, comme on peut s'en assurer par la *palpation*. On observe des troubles respiratoires et des battements cardiaques forts et irréguliers. On peut alors rapidement soupçonner et diagnostiquer l'ictère urinaire. Les renseignements apprennent que le chien qui présente ces symptômes vient de chasser dans les marais, de se baigner ou de manger des matières putrides, ou qu'il a été soumis à l'une des causes qui font apparaître l'ictère ordinaire (*ictère cutané*).

De plus, l'état général du sujet révèle l'existence de sels biliaires dans les urines et un certain degré d'intoxication biliaire (1). L'animal affecté exclusivement de gastrite conserve sa gaieté ; il devient triste, taciturne, calme, immobile dès que la résorption biliaire commence. Tout déplacement est difficile, pénible : il faut tirer sur la chaîne pour le faire marcher ; il est sourd à l'appel de son maître ou s'avance lentement ; sa physionomie exprime l'hébétude et l'anéantissement des forces. Il demeure presque constamment *couché* ; si on le fait lever, il offre des *tremblements* dans les membres ; il vousse la colonne vertébrale et s'affaisse à la moindre pression du dos.

La *température* rectale n'offre rien de fixe ; elle est tantôt très élevée : 40 à 41°5 ; tantôt basse, 37°5, suivant le degré de résorption et d'intoxication biliaire. Dans certains ictères infectieux compliqués de *foyers de suppuration* et de *gangrène* des *reins*, la température peut demeurer très élevée pendant toute la durée de la maladie. En dehors de ces cas exceptionnels, la température descend ordinairement à 37°,5 ou 38°,2 au bout de deux ou trois jours d'ictère urinaire, en l'absence de toute trace d'ictère cutané. Les signes qui précèdent peuvent

(1) Recherches inédites de Cadéac et Stourbe.

BIBLIOTECA USVMF

dépister la maladie ; l'*examen chimique* des urines achève de la caractériser. Elles renferment, en quantité quelquefois considérable, des matières biliaires que la réaction de Gmelin permet d'y déceler.

L'*évolution* de l'ictère urinaire est extrêmement bénigne ; les symptômes persistent pendant trois à cinq jours et disparaissent ; l'animal guérit d'une manière complète. Cet ictère est facilement curable. Tous les ans, on peut constater de nombreux cas d'ictère urinaire bénin.

Parfois les symptômes s'aggravent ; l'ictère urinaire est remplacé par l'ictère cutané.

L'existence de désordres digestifs met souvent sur la voie du diagnostic de l'ictère bénin, mais l'analyse chimique est nécessaire : la constatation des anneaux de Gmelin au moyen de l'acide azotique nitreux ne laisse aucun doute sur l'affection.

Les suites sont assez simples dans la majorité des cas et la guérison est facilement obtenue au moyen d'un traitement approprié.

Deuxième forme. — Ictère cutané.

Nous classerons les symptômes en deux phases :

1° La *phase prédictérique*, qui appartient au CATARRHE GASTRO-DUODÉNAL.

2° La *phase ictérique* caractéristique de l'exagération de la sécrétion biliaire, de l'épaississement de la bile et de l'hypercholie pigmentaire (*ictère pléiochromique*) ou de l'obstruction du canal cholédoque par du mucus et la tuméfaction de la muqueuse (*ictère par rétention*).

PHASE PRÉICTÉRIQUE. — Elle commence par une *indigestion* (nausée, vomissement) et se continue par la *gastro-duodénite* fébrile.

Les signes de cette inflammation persistent pendant deux, trois, quatre jours et quelquefois davantage. Pendant toute la durée de cette période, on observe une soif vive, une constipation opiniâtre qui se convertit en *diar-*

BIBLIOTECA USMAN

rhée, vers la fin de la phase préictérique. Les matières rejetées sont tantôt blanchâtres, décolorées et fluides ou épaisses, visqueuses, glaireuses, tantôt brunâtres, striées de sang, quelquefois dysentériques.

La fièvre est intense, la température s'élève parfois au-dessus de 40°; l'inappétence est complète, la bouche est chaude, sèche, fétide ; on observe des tremblements musculaires.

Les urines sont rares ; elles prennent une coloration jaune foncé on jaune brun; c'est l'ictère urinaire qui apparaît le premier, puis l'ictère cutané se développe graduellement.

Phase ictérique. — Le chien est toujours couché; il ne se lève que quand on l'y force. L'appétit est diminué ; la soif est tantôt vive, tantôt nulle ; la digestion, paresseuse et lente, facilite l'accumulation de matières excrémentitielles dans le tube digestif, d'où ballonnement, constipation, sensibilité de la cavité abdominale.

A cette *constipation opiniâtre*, succède souvent une *diarrhée* rebelle sanguinolente, presque toujours de mauvais augure.

Si la bile est en excès, il survient souvent une diarrhée bilieuse avec des coliques, occasionnées par une exagération des contractions de l'intestin ; ces contractions peuvent être la cause des *invaginations* si fréquentes que l'on rencontre sur les chiens qui ont succombé à la jaunisse (Neyraud)(1) ; la diarrhée doit être attribuée à une augmentation de pression dans le système veineux de l'intestin.

Les *appareils respiratoire* et *circulatoire* sont également frappés. Souvent la respiration est accélérée, toujours tremblotante ; le pouls est petit, accéléré, les veines superficielles variqueuses.

La *température*, très élevée dans la première phase, se maintient à 40 et même 41° quand l'ictère aigu se

(1) Neyraud, *Journ. de méd. vét. et de zoot.*, 1892, p. 401.

BIBLIOTECA USAC

complique d'infection *septico-pyohémique*, d'infarctus gangreneux des reins, comme nous en avons observé un cas. Généralement, la température baisse considérablement à la seconde période de l'ictère essentiel, le sang altéré ne s'hématose plus, les combustions intra-organiques sont ralenties, le muscle empoisonné ne peut brûler le peu d'oxygène qui lui est présenté. La température tombe à 37°, à 35, à 34 et même, dans certains cas, à 24° au moment de la mort (Cadéac).

Les muqueuses explorables, la peau dépigmentée prennent une coloration nettement safranée. La conjonctive, la sclérotique, les muqueuses buccale et génitale, la peau du ventre, des cuisses et de la face interne de l'oreille présentent une teinte jaune caractéristique.

Marche. — Tous ces symptômes se déroulent en quelques jours ; la *mort* arrive rapidement ; la guérison est rare. Le plus souvent, l'animal s'éteint dans le collapsus, véritablement intoxiqué par la rétention des produits de dénutrition, l'absorption des poisons élaborés dans son tube digestif, l'insuffisance de l'hématose (1).

On le trouve couché en cercle dans sa litière, la tête enfoncée sous la paille qui n'est pas dérangée ; il meurt sans faire un mouvement.

La marche est tantôt rapide, tantôt lente ; elle est en rapport avec le degré de rétention et d'intoxication biliaire. Quand l'obstruction du cholédoque est complète, les animaux sont emportés en vingt-quatre à quarante-huit heures. Les ictères caractérisés par une dislocation de la travée hépatique durent quatre à cinq jours ou davantage. La mort ne peut alors être attribuée exclusivement à la rétention de la bile ; celle-ci n'est pas absolue et les ictères par rétention relative des autres espèces ou du *chien* lui-même ne sont mortels qu'à longue échéance. Ce sont les troubles des fonctions multiples

(1) Voy. *Syndrome Ictère*, p. 203, *Sémiologie*, *Diagnostic* et *Traitement* de l'*Encyclopédie vétérinaire*.

du foie et l'infection générale qui contribuent à amener la terminaison fatale.

Anatomie pathologique. — On observe presque toujours les lésions du *catarrhe gastro-duodénal*; la muqueuse est injectée, tuméfiée, ecchymosée, ulcérée par places, partout très friable. Elle est recouverte d'une couche épaisse d'exsudat visqueux, rouge brunâtre, contenant des hématies et beaucoup de globules purulents.

Les premières portions de l'INTESTIN renferment un exsudat semblable. Quelquefois même, l'inflammation est limitée au *duodénum*. La muqueuse de cette région est épaissie, ecchymosée. L'exsudat qui la recouvre ne diffère de celui de la muqueuse gastrique que par la forme des cellules épithéliales qu'il contient; il renferme aussi un peu plus de sang. Cette inflammation s'étend aux canaux de Wirsung, cholédoque et cystique. On peut alors observer, dans le canal cholédoque, un bouchon fermant le conduit excréteur, de sorte que le contenu de la vésicule biliaire ne peut plus être déversé dans l'intestin que par une forte pression qui surmonte l'obstacle, repousse le bouchon de mucus. D'après Siedamgrotzky, ce bouchon peut faire défaut; l'obstruction est due alors à une tuméfaction de la muqueuse duodénale et non pas à celle du canal cholédoque. Exceptionnellement, on ne trouve aucune altération du tube digestif; la *gastro-duodénite* n'a pas précédé l'ictère où elle s'est effacée pendant l'évolution de l'affection hépatique. Le cholédoque lui-même est demeuré indemne; il n'est le siège d'aucune obstruction, comme en témoignent les vomissements bilieux fréquents, observés pendant l'évolution de l'ictère (Weber). Du reste, nous nous sommes plusieurs fois assuré de la perméabilité du cholédoque et de ses ramifications.

En outre, le FOIE est altéré; il est un peu hypertrophié, anémié, jaunâtre ou brun jaunâtre; il est inégalement coloré, tacheté comme une noix muscade;

les cellules sont infiltrées de fines gouttelettes graisseuses, colorées en jaune par du pigment brun granuleux. On observe la teinte jaune, surtout au voisinage de la vésicule biliaire, teinte qui est due à un phénomène d'exosmose *post-mortem*.

En général, le foie est moins coloré que les autres organes.

La disposition des cellules de chaque lobule, est quelquefois bouleversée ; on peut constater une fusion complète des lobules et l'on ne peut en reconstituer les limites qu'en s'inspirant de la position des vaisseaux. Les cellules hépatiques sont petites, altérées, dissociées, très écartées les unes des autres, comme par un œdème ou une injection hydrotomique (Blanc) (1). Cette altération de l'architecture du foie est très fréquente dans l'ictère du *chien*.

Les REINS sont congestionnés et ecchymosés dans toute leur étendue. La substance corticale est souvent brune, friable et présente des infarctus blanc jaunâtre, des foyers gangreneux ou purulents.

Ces *infarctus*, en voie de ramollissement purulent, sont parsemés de granulations graisseuses et de points bruns, ce qui indique le début de leur destruction.

Les tubes urinifères sont remplis de cellules colorées en jaune ou en jaune brun. La muqueuse des *bassinets* est jaune.

Le POUMON, à part sa coloration jaune, est plus ou moins congestionné et ecchymosé.

La plupart des *ganglions lymphatiques* sont congestionnés, parfois même on y observe des hémorrhagies interstitielles ; ils sont alors très friables.

Fréquemment la *rate* n'offre rien d'anormal.

Diagnostic. — La coloration jaune des tissus qui sert de base pour le diagnostic de l'ictère fait défaut au début

(1) Blanc, Communication inédite.

BIBLIOTECA SVPSS

de la maladie. Ccpendant, on la reconnaît quand une *indigestion* est suivie de vomissements persistants et d'une diarrhée sanguinolente ; il est important d'établir le diagnostic au début, car on a plus de chance de combattre la maladie avec succès.

Au bout de trois à six jours, l'erreur de diagnostic est impossible : la coloration jaune des muqueuses est caractéristique.

Si l'ictère est dû à une lésion (*calcul biliaire*, *néoplasie*, etc.), la maladie évolue lentement et sans altération notable des fonctions digestives.

Pronostic. — C'est une affection très grave. Autrefois la guérison paraissait impossible.

Aujourd'hui, l'évolution de la maladie étant plus connue, on peut mieux la combattre, surtout à son début. Si l'ictère évolue avec rapidité, la mort en est la terminaison fatale.

Traitement. — Le traitement doit répondre à trois indications fondamentales : 1° *atténuer l'inflammation localisée de la muqueuse digestive*; 2° *combattre l'infection des voies biliaires*; 3° *faciliter le rejet des matériaux biliaires accumulés dans le plasma sanguin.*

La dérivation à l'extérieur est très difficile à obtenir chez le chien; aussi doit-on recourir au traitement interne.

Les *purgatifs* ont été tour à tour préconisés et combattus. Selon Weber (1), le calomel, administré à faible dose, produit de bons effets. Les *alcalins* (eau de Vichy), donnent aussi de bons résultats. Le salol, le salicylate de soude fluidifient la bile et exagèrent la sécrétion biliaire. Les lavements froids, le calomel, les iodures alcalins, la strychnine, déterminent la contraction de la vésicule biliaire, exaltent le péristaltisme intestinal et amènent l'expulsion de la bile sécrétée. La résorption d'une

(1) Weber, *Considérations sur la jaunisse du chien et son traitement* (*Rec. de méd. vét.*, 1869, p. 881 et *Journ. de l'École vét. de Lyon*, 1870, p. 62, 97).

BIBLIOTECA USAMV

partie de celle-ci devenant impossible, le foie est privé des matériaux d'une sécrétion nouvelle, de sorte que la plupart des cholagogues excrétoires sont des agents dépresseurs de la biligénie, et exercent dans l'ictère hypercholique une action des plus bienfaisantes. Siedamgrotzky préconise l'emploi d'un *courant d'induction* pendant dix minutes, deux fois par jour sur l'abdomen; il a aussi recommandé l'emploi d'un vomitif. Une *pression* sur le conduit biliaire peut donner un excellent résultat; on peut aussi faire évacuer la bile par le rein. S'il y a *oligurie*, les diurétiques, les acétates de potasse et de soude, le lait, le café, la digitale, sont indiqués. Dans le cas de faiblesse générale, on emploie les excitants (éther camphré, arséniate de strychnine).

Rancilla (1), Rivet (2) ont préconisé l'emploi des balles de plomb du calibre n° 16 et ont obtenu de bons résultats. Les malades doivent ensuite être placés dans un endroit bien sec et ils doivent être tenus chaudement.

Les *aliments* que les animaux peuvent prendre spontanément doivent leur être donnés; on supprime les aliments gras ou de difficile digestion.

Les *antiseptiques* intestinaux, naphtol, salol, benzonaphtol, naphtaline, diaphtol, à la dose de deux grammes, opèrent la désinfection du tube intestinal et suppléent à l'insuffisance de l'action antiseptique de la bile.

BIBLIOTECA USVMF

II. — ICTÈRES INFECTIEUX D'ORIGINE SANGUINE.

SOLIPÈDES NOUVEAU-NÉS.

L'ictère des nouveau-nés a été signalé chez le *veau* (Kitt) mais les éléments d'une description nous font

(1) Rancilla, *Un traitement original de l'ictère chez le chien* (*Rec. de méd. vét.*, 1886, p. 409; — *Ibid.*, 1886, p. 579).

(2) Rivet, *Traitement de l'ictère du chien par l'ingestion de balles de plomb* (*Rec. de méd vét.*, 1886, p. 809).— Trasbot, *De l'ictère en général et de celui du chien en particulier* (*Arch. vét.*, 1876, p. 441).

défaut; nous nous attacherons à étudier ce type morbide chez les *solipèdes*.

Définition. — *C'est une maladie infectieuse pyohémique ou septicémique, caractérisée par la destruction rapide des globules rouges du sang, d'où résultent l'ictère et l'hématurie, les deux principaux signes de cette infection.*

Frappés par la coloration rouge des urines rejetées par les animaux malades, beaucoup d'auteurs on décrit cette maladie sous le nom de *pissement de sang* ; d'autres l'ont appelée *ictère* des nouveau-nés. C'est une affection enzootique, ordinairement mortelle, dénoncée immédiatement par des urines foncées, des battements cardiaques très violents, un affaiblissement considérable des forces et par la coloration jaunâtre des muqueuses.

On l'observe plus fréquemment chez les *mulets* que chez les *poulains* nouveau-nés.

Elle a été étudiée depuis longtemps déjà dans les pays ou l'on se livre à l'élevage du mulet. En Espagne, Villa-Roya (1) l'a décrite en 1744; en France, Carrère (2), Lévrier (3), Bernadin (4), Lhomme (5), ont publié d'intéressants travaux sur cette maladie. En Italie on l'a signalée dès le début du XVIIIe siècle. Drago en 1852, de Simone en 1847 et 1861, Chicoli en 1861 et 1864, Gassi en 1864, Pennavaria et Baglieri en 1865, Ortolani en 1877 ont écrit des mémoires sur ce sujet. En Allemagne Hartmann (6), Dieckerhoff (7), Kitt s'en sont occupés.

Étiologie. — Cette maladie se présente sur les poulains (1 fois sur 10, Levrier ; 1 fois sur 6, Bernadin ; 1 fois sur 20, Lhomme), mais ce sont surtout les mulets qui en sont les victimes. C'est en effet au sujet du *pissement de*

(1) Villa-Roya, cité par Delafond.
(2) Carrère, *Journ. des vét. du Midi*, 1842, p. 336.
(3) Lévrier, *Rec. de méd. vét.*, 1850, p. 967.
(4) Bernadin, *Mém. de la Soc. centr.*, 1850, p. 461.
(5) Lhomme, *Journ. des vét. du Midi*, 1867, p. 220.
(6) Hartmann, *De l'ictère du poulain nouveau-né* (*Revue vét.*, 1881, p. 133).
(7) Dieckerkoff, *Die Krankheiten des Pferdes*, 1885, p. 863.

BIBLIOTECA USV IAȘI

sang, de l'*hématurie* des jeunes muletons, que les mémoires cités ci-dessus ont été publiés. Les causes de cette affection ne sont pas encore bien connues; nous allons exposer celles que l'on admet chez le mulet.

L'*individu* est prédisposé à cette infection en vertu de l'*hérédité*. Rainard admet pour la jument une prédisposition à donner des produits hématuriques. La plupart des auteurs, Carrère l'un des premiers, incriminent les alliances contre nature qui abrègent la durée de la gestation (Carrère), ou produisent une anomalie de la croissance de l'embryon. On trouve en effet de nombreux exemples de juments dont tous les muletons ont péri d'hématurie et qui, saillies par l'étalon, ont élevé ensuite parfaitement des poulains.

Bernadin attribue à la mauvaise hygiène suivie à l'égard des juments mulassières, une part prépondérante dans l'étiologie du mal; il cite le fait d'une jument perdant habituellement ses produits, qui put parfaitement les élever lorsqu'elle fut soumise régulièrement aux soins de propreté ordinaire ; mais Chicoli l'a vu sévir sur les produits de mères bien tenues. Lévrier prétend que les produits de juments à tempérament lymphatique, affectées de maladies chroniques de la peau (crapauds, eaux-aux-jambes) y sont prédisposés.

La *disette des fourrages*, les *hivers froids* et humides jouent également le rôle de causes prédisposantes (Lhomme).

On a également invoqué, comme cause de cette maladie, le défaut de *purgation des jeunes muletons* et la post-évacuation du méconium, les altérations du lait de la mère.

L'action du froid est elle-même incriminée, sans preuves à l'appui : Lafosse et Trasbot prétendent que les muletons qui naissent avant les froids d'hiver y sont prédisposés.

Dieckerhoff attribue la maladie à une infection spéci-

BIBLIOTECA USVIASI

fique de la muqueuse gastro-intestinale analogue à la diarrhée blanche des *veaux*.

Généralement cet ictère des nouveau-nés constitue « une complication de l'inflammation des veines ombilicales et coïncide avec une altération de la plaie qui succède à la chute du cordon ». On trouve alors de la phlébite ombilicale, de l'hépatite et parfois de la péritonite (Hartmann).

L'ensemencement de l'urine des reins, du foie et du sang, à l'état frais, donne des cultures de streptocoques (Cadéac et Bournay). Cependant les inoculations du sang recueilli immédiatement après la mort, pratiquées chez le *lapin* et le *mouton*, n'ont donné aucun résultat (Bernadin).

Symptômes. — Cet ictère est quelquefois *congénital* et l'hématurie elle-même se montre dès la naissance. Ordinairement l'ictère n'apparaît que plusieurs jours après la naissance et accompagne le pissement de sang, qui est le premier symptôme apparent (Roynard).

Lhomme, Bernadin ont fait une description complète des symptômes présentés par les malades.

L'animal peut être affecté en naissant, quelques heures après, quelquefois au bout de quatre ou cinq jours, mais rarement plus tard.

Dans le premier cas, le petit sujet naît sans forces ; la station est impossible ou de courte durée : il refuse de prendre le trayon, et reste comme une masse inerte sur le sol. Les *battements du cœur* sont d'une violence extrême ; la respiration est accélérée ; la bouche est sèche ; les muqueuses sont *jaune paille* ; l'animal pousse quelques plaintes ; la défécation est supprimée ; il ne tarde pas à mourir après ou sans avoir uriné ; l'urine est toujours sanguinolente.

Dans toutes les autres circonstances, l'animal, vigoureux et gai, devient triste ; ses jambes traînent sur la sol, il ne tette plus ; il semble prendre la nourriture avec

BIBLIOTECA USV IASI

dégoût. Ses excréments, normaux au début, deviennent liquides, diffluents ou mous ; ses muqueuses jaunissent. Il fait entendre des plaintes, se couche brusquement, se roule et s'agite avec violence selon l'intensité des coliques. Des sueurs, plus ou moins étendues, apparaissent, c'est le signal de l'épuisement des forces.

Les muqueuses jaunissent de plus en plus, les battements du cœur sont tumultueux, le pouls petit et fréquent, la respiration accélérée. La miction s'effectue tardivement ; l'urine, toujours colorée en rouge, présente une teinte plus ou moins foncée, dont l'intensité est en rapport direct avec la gravité du mal.

Ces troubles s'aggravent si la *mort* doit survenir. L'animal a les membres froids, il reste finalement étendu sur la litière, sans mouvements ; quelquefois, des convulsions violentes viennent compléter et terminer le cortège symptomatique.

La *guérison* s'annonce par un retour progressif du besoin de téter et des forces musculaires ; les battements du cœur s'apaisent, l'animal expulse en abondance des excréments jaunâtres et mous ; la guérison n'est complète qu'au bout de douze à quinze jours (Bernadin).

Diagnostic. — L'apparition de la maladie au moment du part ou peu de temps après, la faiblesse extrême du jeune malade, la violence des battements du cœur, la teinte ictérique des muqueuses et surtout l'émission d'une urine plus ou moins colorée en rouge et tenant en dissolution les matières colorantes de la bile, tels sont les signes qui peuvent servir à dépister cette affection. Elle ne pourrait guère être confondue qu'avec l'*entérite diarrhéique*, mais les caractères des fèces et de l'urine mettent à l'abri de toute erreur.

Pronostic. — Tous les auteurs s'accordent à considérer la maladie comme très meurtrière. Le pronostic est toujours grave ; toutefois il y a lieu d'être moins pessimiste si les symptômes restent modérés ; lorsque cette

BIBLIOTECA USV IAȘI

accalmie relative persiste deux ou trois jours, on est presque certain de la guérison : « A son minimum d'intensité, *rouge sang*, l'hématurie, neuf fois sur dix, amène la mort, quand neuf fois sur dix la jaunisse, sans elle, guérit. » (Bernadin.)

Anatomie pathologique. — Les tissus ont une *couleur jaune* d'autant plus intense que la maladie a été plus longue; ils sont imbibés par une sérosité jaune, abondante surtout dans le tissu conjonctif, ce qui leur donne un aspect flasque et ramolli.

Le CŒUR paraît lavé; il contient du sang en partie coagulé et présente à sa surface extérieure et dans ses cavités des taches rouge sombre qui pénètrent la substance charnue; ces taches se rencontrent aussi sur le poumon. Dans les gros vaisseaux, le sang est quelquefois abondant, noir, incoagulé.

L'APPAREIL DIGESTIF présente toujours des lésions : Ordinairement nulles dans l'estomac, peu intenses sur l'intestin, elles siègent de préférence sur les glandes annexes.

L'*intestin* contient du méconium jaune ou rouge noirâtre, quelquefois du mucus jaunâtre ou sanguinolent, même du sang pur; sa muqueuse est épaissie, infiltrée, friable; souvent aussi elle présente un pointillé rougeâtre ou des stries plus ou moins visibles sur un fond noirâtre ou plombé.

Le *cæcum*, le *côlon*, le *rectum* sont remplis de crottins durs et secs, qui s'opposaient à la marche des matières alimentaires.

La *rate* est hypertrophiée, parsemée de taches brun jaunâtre; son tissu paraît ramolli.

Le FOIE est énorme; il est triplé ou quadruplé de volume et son poids atteint jusqu'à 5 kilogrammes (il pèse normalement 1500 à 2000 grammes chez le jeune poulain).

L'APPAREIL URINAIRE présente toujours des altérations.

BIBLIOTECA USV IASI

Les *reins* sont hypertrophiés, noirs, gangrenés (Carrère); leur volume est doublé ou triplé (Lévrier). Du *bassinet* à l'extrémité de l'*urèthre*, la muqueuse offre une teinte jaunâtre. Du sang fluide ou coagulé se trouve quelquefois dans les bassinets et les uretères. La *vessie* contient une quantité variable d'urine colorée en rouge, et ne fournissant pas de dépôt appréciable lorsqu'on la laisse au repos (Bernadin).

Traitement. — Traitement préventif. — Il faut s'occuper du petit et de la mère. Commencer par assurer la propreté absolue de la plaie ombilicale, la panser à l'aide de solutions antiseptiques et de poudre d'iodoforme, pour éviter toute infection. C'est le meilleur moyen de prévenir la maladie.

Le jeune animal, poulain ou muleton, qui naît vigoureux, doit être préservé avec soin du froid. L'écurie doit être aérée et maintenue à une température moyenne; il faut éviter les courants d'air. Lhomme a remarqué aussi que la maladie survient plus facilement pendant un printemps froid et pluvieux que doux et sec. L'air pur agit comme tonique.

Pour la mère, l'*hygiène* et l'*alimentation* sont les deux points principaux à envisager. Les juments doivent être soumises à des soins de pansage réguliers, complets, et abritées dans des écuries propres : les mères lymphatiques doivent tout particulièrement attirer l'attention.

L'alimentation doit être régulière et capable de fournir : pendant la gestation, les matériaux nécessaires au développement du fœtus ; après le part, ceux qu'exige l'allaitement ; elle doit surtout être nutritive, lorsque ces deux états existent simultanément chez le même animal (jument suitée). Il est bon de joindre aux aliments verts une bonne ration d'avoine, et aux aliments secs des farineux en barbotage. Ces substances sont très utiles pour les mères anémiques ou lymphatiques.

Traitement curatif. — Au début du mal, le *traitement*

BIBLIOTECA USVASF

curatif a consisté surtout dans l'administration de purgatifs doux. Bernadin donnait 40 grammes d'aloès à la mère pour rendre le lait purgatif. Lhomme s'est bien trouvé de l'usage de la manne grasse dissoute dans le lait de la mère, et du sulfate de soude ; il administrait ensuite un diurétique léger. Il faut seconder l'action des purgatifs par celle des révulsifs légers : vinaigre, moutarde, etc. Les électuaires sédatifs (camphre), les boissons mucilagineuses, rétablissent la sécrétion rénale et diminuent la souffrance.

Pour combattre l'adynamie, on fait usage des toniques et des amers : saule, quinquina et caféine. On peut aussi administrer les astringents, alun, etc., pour combattre l'hémorrhagie rénale.

On lutte contre le refroidissement en enveloppant le malade dans des couvertures chaudes et en lui administrant des toniques.

On arrête la diarrhée à l'aide de la teinture d'opium (5 gouttes toutes les heures).

Contre l'infection, qui est la cause de tous les troubles, on utilise le diaphtol qui est un antisetique hématique et urinaire, le salol, le benzo-naphtol qui désinfectent l'intestin et la solution de sublimé corrosif pour asepsier la plaie ombilicale.

BIBLIOTECA USV IASI

II. — DIABÈTE SUCRÉ.

Définition. — C'est une affection grave, incurable, caractérisée par de la polydipsie, de la polyurie, de la glycosurie, des troubles oculaires et des troubles nutritifs qui aboutissent au marasme.

Nous ne considérons comme diabétique que l'animal glycosurique ; la *polyurie* des animaux ne peut être assimilée au *diabète insipide* ou diabète constitutionnel de l'homme.

Le diabète sucré existe chez tous les animaux ; il est

quelquefois *symptomatique* de troubles nerveux, mais il est généralement lié à des altérations du foie; le *diabète pancréatique*, facile à déterminer chez le *chien* par la dépancréatisation, n'a pas été constaté cliniquement.

Considérations générales. — Avant d'étudier le diabète chez les divers animaux, nous résumerons les diverses opinions qui ont été émises au sujet de sa pathogénie.

Le passage du sucre dans les urines a d'abord été considéré comme le résultat d'une maladie du rein, puis comme un trouble de la digestion. On admettait que chez les diabétiques tout l'organisme était chargé de matières sucrées passant dans l'urine, qui en conservait plus que le sang.

Dumas, Boussingault, Liebig ayant démontré que les substances féculentes se transforment en glycose sous l'influence d'une sorte de diastase inconnue, la formation du sucre dans l'appareil digestif était donc expliquée, normale; son passage dans les urines était seul considéré comme un phénomène morbide. Le sucre formé dans l'intestin n'y était pas détruit par une fermentation plus avancée et passait dans l'urine, d'après Bouchardat. Pour d'autres auteurs, Mialhe en particulier, ce sucre n'était pas décomposé complètement dans le sang et son excès passait à travers le rein.

En 1848, Claude Bernard, découvrant la fonction glycogénique du foie et montrant que la glycose est entièrement formée dans cet organe, jetait un jour nouveau sur la pathogénie du diabète.

L'affection grave, caractérisée surtout par la présence du sucre dans les urines, devait porter sur l'organe chargé de fabriquer ce sucre, c'est-à-dire sur le foie.

La fonction glycogénique du foie s'exagère-t-elle, il y a hyperglycémie et le sucre en excès dans l'organisme est éliminé par les voies chargées de l'excrétion des produits impropres à la vie, c'est-à-dire surtout par le

BIBLIOTECA UASVM IAȘI

rein, le sucre ne pouvant circuler dans l'organisme qu'en solution.

Mais quelle est la cause de cette hyperglycémie?

La fonction glycogénique est commandée par les *centres nerveux*. Vers le bec du *calamus scriptorius* existe un centre frénateur de la glycogénie, et dans la moelle, vers la quatrième paire cervicale, existe un centre excitateur de cette même fonction.

Si le centre frénateur est aboli, il y a hyperglycémie, comme l'ont montré Claude Bernard, puis Chauveau et Kauffmann.

Il peut donc y avoir deux sortes de diabète sucré : l'un d'*origine nerveuse*, l'autre résultant d'une altération des éléments du foie chargés d'élaborer la glycose.

Les observations cliniques en médecine humaine sont venues compléter les données physiologiques. On a constaté que, chez les *diabétiques*, le pancréas est plus ou moins altéré ; son volume est considérablement réduit dans certains cas ; dans d'autres, cet organe présente une ou plusieurs tumeurs entravant ses fonctions physiologiques.

Comme, d'autre part, le foie paraissait tantôt altéré, tantôt sain, on a cru que le pancréas joue un rôle important dans l'hyperglycémie et von Mering et Minkowski ont, les premiers, déterminé le diabète grave chez les animaux par l'extirpation du pancréas. Minkowski, puis Thiroloix, Lancereaux, Lépine, ont montré que le *pancréas* a deux sécrétions bien distinctes : l'une se déversant dans l'intestin par le *canal de Wirsung*; l'autre, dite *sécrétion interne*, passant dans l'appareil circulatoire et réglant la formation ou l'absorption du sucre dans l'organisme, soit en détruisant ou en favorisant la destruction du sucre dans le sang comme le pense M. Lépine (ferment glycolytique), soit en agissant sur les centres nerveux présidant à la fonction glycogénique, soit en agissant sur les éléments du foie eux-mêmes.

BIBLIOTECA IȘIAȘI

Chauveau et Kauffmann se sont attachés à montrer l'influence du système nerveux sur l'hyperglycémie ; ils admettent que la sécrétion interne du pancréas agit surtout sur les centres nerveux frénateurs qu'elle excite à la façon de l'acide carbonique qui stimule les centres inspirateurs dans les mouvements respiratoires. Si cet excitant est détruit, les centres frénateurs ne fonctionnent plus, d'où hyperglycémie par défaut de modérateur des fonctions du foie. Si les centres frénateurs sont détruits, il y a également hyperglycémie par un mécanisme analogue.

Chauveau et Kauffmann rapprochent ainsi le diabète nerveux du diabète pancréatique.

Toutefois ces auteurs reconnaissent que le ferment pancréatique agit directement sur les éléments glandulaires du foie.

Or, il est difficile de préciser si telle cause agit plutôt sur le foie lui-même que sur le système nerveux qui le commande ; la physiologie de cet organe est assez mal connue ; les échanges et les sécrétions multiples qui s'accomplissent dans ses éléments glandulaires ne sont pas encore déterminés d'une façon absolue. Tout ce que l'on sait, c'est que, dans le foie, il se passe une foule de phénomènes physiologiques et chimiques presque inextricables. Il est donc possible que la sécrétion du pancréas agisse sur les cellules hépatiques, leur soit indispensable pour leur bon fonctionnement dans l'élaboration modérée du sucre. Ce qui le prouve, c'est que le foie est directement atteint dans le diabète ; cet organe est constamment altéré, chez nos animaux domestiques du moins.

Tous les auteurs (Schindelka, Dieckerhoff, Heiss, Saint-Cyr, Thiernesse), signalent la congestion, la dégénérescence graisseuse, muqueuse ou la cirrhose du foie, une teinte jaunâtre, marbrée, répondant un peu à la description d'un foie infecté. De plus, Thiernesse signale l'intégrité du pancréas et du système nerveux. Nous savons

BIBLIOTECA USV IAȘI

aussi qu'il est impossible de déterminer la glycosurie chez un sujet atteint de dégénérescence graisseuse du foie à la suite d'une intoxication par l'*arsenic* ou le *phosphore*. Dans les cas rapportés de diabète sucré chez les animaux, le foie est atteint de dégénérescence graisseuse excessive et, vers la terminaison fatale de la maladie, il n'y a presque plus de glycosurie : le foie ne fonctionne plus.

Nous sommes donc porté à croire que le diabète sucré est déterminé, souvent, du moins, chez nos animaux, par une dégénérescence graisseuse du foie. En effet, au début de l'affection, le foie est envahi par la graisse, mais ses éléments sont encore indemnes; ils réagissent en transformant cette graisse en sucre qui est éliminé, d'où *glycosurie*, *diabète sucré*. Mais la graisse afflue toujours, se localise dans le foie par une affinité inconnue ; elle finit par détruire les cellules elles-mêmes qui ne peuvent plus réagir pour la transformer en sucre, ce qui explique la faible teneur en sucre des urines vers la fin de la maladie. Le foie ne pouvant plus fonctionner, ne pouvant plus se défendre, l'animal meurt. Il est donc vrai de dire, avec Claude Bernard, que pour être diabétique il faut se bien porter, c'est-à-dire que le foie doit avoir conservé ses fonctions. C'est ce qui légitime notre description du diabète avec les maladies du foie.

Étant donnés ces renseignements physiologiques et cliniques, on voit que l'étiologie du diabète est encore peu connue, variable suivant les cas.

Toutefois, on peut admettre que le diabète sucré est une affection du foie, peut-être aussi du pancréas ou de ces deux organes ensemble, plus ou moins influencés par le système nerveux.

Nous allons l'étudier successivement chez tous nos animaux domestiques.

BIBLIOTECA VETERINARIA

I. — SOLIPÈDES.

Étiologie. — Diabète hépatique. — Le diabète sucré du cheval se révèle par des signes cliniques à peu près semblables à ceux du diabète de l'homme. Polydipsie, polyurie, glycosurie, amaigrissement, troubles oculaires, cataracte, pas un symptôme important ne fait défaut. C'est alors le *diabète hépatique* ; nous l'appelons ainsi parce que le foie seul est altéré ; la glycosurie est, chez ces malades, le signe essentiel, prépondérant ; on ne peut le rattacher à aucune maladie *aiguë* ou *chronique*.

Ce *diabète* a été observé deux fois par Heiss (1) et une fois par Dieckerhoff (2). Dans ces trois cas, l'affection s'est promptement terminée par la mort. Le foie était toujours hypertrophié, jaune mastic, congestionné ; les muqueuses jaunes, ictériques ; le pancréas et le système nerveux sains (Dieckerhoff), ce qui porte à penser que ce diabète avait une origine hépatique.

Diabète symptomatique. — Toutes les autres observations de glycosurie se rattachent au diabète symptomatique. Ni troubles nutritifs, ni troubles oculaires dans ces cas ; on n'aurait jamais soupçonné le diabète si l'on n'avait rencontré du sucre dans les urines. Cette glycosurie symptomatique est liée à des troubles du système nerveux provoqués par des maladies du cerveau ou de la moelle.

Ce *diabète symptomatique*, signalé par Perosino (3), a été attribué par Hering (4) à la gourme ou à une affection cérébrale ; cette étiologie est justifiée en raison de la situation qu'occupent les centres glycogéniques.

Ce trouble du système nerveux est quelquefois sous

(1) Heiss, *Adam's Wochenschr.*, 1888.
(2) Dieckerhoff, *Berliner Thierarztl. Wochenschr.*, 1892.
(3) Perosino, *Giorn. di vet.*, 1854.
(4) Hering, *Repertor.*, XVI, p. 179.

BIBLIOTECA USVASF

la dépendance d'une maladie *infectieuse* ou du *surmenage*, comme dans les cas relatés par Delprato et portant sur six chevaux d'une même écurie, surmenés, mal nourris, qui rejetaient une urine dont la teneur en sucre était de 1,25 p. 100.

Mais ce n'est pas là, à vrai dire, du diabète, c'est un défaut de nutrition traduit par de la glycosurie déterminée, soit par le défaut de nutrition, soit par des poisons microbiens, à la façon de la glycosurie déterminée par les agents thérapeutiques agissant sur les centres nerveux, tels que l'éther, le chloroforme, la morphine.

La *paraplégie*, connue sous le nom de *congestion de* la *moelle* (Trasbot), d'*hémoglobinémie* paroxystique, est une cause de glycosurie. Rueff (1) a publié un cas de glycosurie observé chez un cheval atteint de paraplégie; l'urine avait un poids spécifique de 1052 et renfermait 5,85 p. 100 de sucre. Mouquet (2) a observé un fait analogue : l'urine contenait 1,01 p. 100 de sucre.

La glycosurie résulte, dans ces cas, d'une excitation ou d'une inhibition des centres glycogéniques; c'est un diabète *symptomatique* des lésions nerveuses; la présence du sucre dans l'urine n'est qu'un élément accessoire de la maladie.

Symptômes. — Le diabète sucré est caractérisé par de l'essoufflement, un amaigrissement rapide, de la faiblesse, des troubles de la nutrition. Le poil est terne, les muqueuses sont ictériques ou rosées, l'appétit capricieux, la respiration normale, le pouls un peu accéléré (54 pulsations); la fièvre est intense d'après Heiss (39 à 41°), faible ou nulle d'après Dieckerhoff (37°,8). Dans tous les cas, il y a polydipsie intense; les malades peuvent ingérer trois à cinq fois plus d'eau qu'à l'état normal, jusqu'à 55 litres d'eau par jour; la polyurie est excessive,

(1) Rueff, *Repertor.*, 1867.
(2) Mouquet, *Rec. de méd. vét.*, juillet 1893, p. 412.

BIBLIOTECA USAL

l'urine est claire, jaunâtre, à réaction neutre, et renferme toujours du sucre en quantité notable; on en a trouvé de 3,62 à 3,75 p. 100 en moyenne.

Les *troubles oculaires* se manifestent trente à quarante jours après le début des symptômes; le cristallin devient opaque; la cataracte diabétique est double, en général, chez le *cheval* comme chez l'homme. Dans le cas observé par Dieckerhoff, le cheval était déjà aveugle, de sorte qu'il n'a pu rattacher, d'une façon certaine, les troubles oculaires au diabète. On peut voir apparaître de la conjonctivite, des ulcères cornéens. Toutes ces altérations sont dues, d'après certains auteurs, à l'imprégnation des tissus par le sucre. Finalement, l'amaigrissement est excessif, le sucre est en moins grande quantité dans les urines et le malade meurt.

Marche et terminaison. — La marche est constamment progressive et la terminaison fatale. L'amaigrissement est de plus en plus manifeste, l'animal tombe dans le marasme le plus absolu et meurt au bout de sept à huit semaines, malgré les meilleurs soins.

Diagnostic. — Pour établir le diagnostic, on se basera sur les symptômes polydipsie et polyurie, qui portent à examiner les urines et à y rechercher le sucre. L'amaigrissement progressif, la faiblesse, l'essoufflement et les troubles oculaires viennent confirmer ce diagnostic.

Pronostic. — Le pronostic est très grave, étant donnés l'inefficacité du traitement et la marche progressive et rapide de la maladie. Il est aggravé en ce sens que le régime du cheval est un régime essentiellement féculent et que l'on ne peut ici, comme chez l'homme, donner un régime rationnel, ce qui explique peut-être l'évolution plus rapide de la maladie chez le cheval que dans l'espèce humaine.

Anatomie pathologique. — Les lésions déterminées par le diabète sont assez mal connues chez le cheval. Dans

BIBLIOTECA USV IAȘI

les trois cas signalés par Heiss et Dieckerhoff, le foie est congestionné, hypertrophié, jaunâtre, et, d'après cette description extérieure, tout porte à croire qu'il y a de la dégénérescence graisseuse. Mouquet (1) a constaté la cirrhose. Les autres organes sont sains, sauf les yeux. Il y a en effet des traces de cataracte diabétique, des ulcères cornéens dus à une imprégnation de ces tissus par le sucre.

En outre, les tissus, en général, sont émaciés, le cadavre est dans un état de maigreur extrême. Dieckerhoff signale également un peu d'ascite.

Quant aux cas où le diabète est *symptomatique*, les lésions varient suivant les causes primordiales de l'affection ; tantôt on trouve les lésions habituelles de la paraplégie, tantôt celles d'une intoxication quelconque.

Traitement. — Il est illusoire ; on ne peut soigner nos animaux comme l'homme ; il est impossible de modifier le régime d'une façon convenable ; les reconstituants échouent généralement. Toutefois, au début, on essayera les cholagogues, l'acide salicylique, le salicylate de soude, le bicarbonate de soude, le benzo-naphtol, le salol qui, en s'éliminant par le foie, peuvent agir favorablement sur ses fonctions comme antiseptiques, le foie paraissant infecté ; ou mieux peuvent agir directement sur les éléments du foie et favoriser la formation du glycogène.

S'il y a *fièvre*, on emploie l'acétanilide, l'antipyrine (ce dernier médicament passe pour avoir donné de bons résultats chez l'homme) ; il agit également sur la cellule hépatique, favorise la formation du glycogène et arrête un peu la formation du sucre. Les ferrugineux sont indiqués. Jong (2) dit avoir obtenu la guérison d'un cheval atteint de diabète sucré en administrant chaque jour 85 centigrammes de codéïne.

(1) Mouquet, *Rec. de méd. vét.*, 1894, p. 239.
(2) Jong, *The veterinarian*, mars 1892.

BIBLIOTECA UBA

Toutefois, si la maladie ne s'améliore pas, il est avantageux de livrer les animaux à la boucherie si leur état le permet ; sinon on expose le propriétaire à des frais inutiles : l'animal est incapable de travailler et est destiné à périr au bout de quelques semaines.

Quand le diabète est *symptomatique*, il faut combattre la cause primitive.

II. — BŒUF.

Le diabète sucré a été rarement observé chez le bœuf ; nous n'en connaissons qu'un seul cas signalé par Darbas (1). Il existe chez cet animal un *diabète symptomatique*, d'origine nerveuse, compliquant souvent la fièvre vitulaire (Nocard, Saint-Cyr et Violet) (2).

Étiologie et pathogénie. — *A.* Diabète essentiel. — L'étiologie et la pathogénie de cette affection chez le *bœuf* sont absolument inconnues. On ignore la marche exacte de la maladie ; aucune autopsie n'a été faite, et c'est par analogie que nous considérons cette affection comme hépatogène, étant donnée la conservation des fonctions du système nerveux chez le malade observé.

B. Diabète symptomatique. — Pour cette affection, l'étiologie et la pathogénie sont un peu plus claires. L'animal atteint de fièvre vitulaire présente des lésions des centres nerveux, médullaires et cérébraux, lésions capables d'inhiber les centres frénateurs de la glycogénie et de déterminer de la glycosurie.

Symptômes. — Dans le cas signalé par Darbas, le malade adulte présentait de la polyurie, surtout pendant le travail ; il s'arrêtait toutes les cinq ou dix minutes, rejetait une faible quantité d'urine, légèrement ambrée, renfermant du sucre en assez forte quantité, à en

(1) Darbas, *Revue vét.*, 1890, p. 357.
(2) Saint-Cyr et Violet, *Traité d'obstétrique.*

BIBLIOTECA USVMSI

juger par le précipité d'oxydule de cuivre obtenu dans la réaction qualitative du liquide.

Les conjonctives étaient rosées, mais la maigreur était très prononcée.

Marche. — Durée. — Terminaison. — La marche semblait progressive. L'auteur n'a pas remarqué d'autres symptômes de l'affection, mais l'animal soumis à l'engraissement n'a pas augmenté de poids, malgré le repos et un appétit ordinaire.

Il fut sacrifié pour la boucherie dans la crainte de le voir périr.

Diagnostic. — On se base surtout sur la polyurie, la présence de sucre dans les urines et l'état général du malade.

Divers symptômes ordinaires peuvent venir compléter le tableau pathologique de cette affection.

Quant au diabète symptomatique, on tient compte des symptômes consécutifs des affections qui peuvent le déterminer, telles que : fièvre vitulaire, paraplégie, empoisonnement, etc., etc.

Pronostic. — Le pronostic doit toujours être considéré comme grave, à en juger par l'observation de Darbas et par la gravité de la même maladie chez le cheval.

Si le diabète est symptomatique, le pronostic varie avec l'affection primordiale.

Anatomie pathologique. — Darbas n'ayant point fait l'autopsie de son malade, on ne peut dire quels étaient les organes lésés ; de plus, le diabète étant déterminé par des lésions multiples, il est impossible de présumer le siège des lésions. Cet animal était bien nourri et soumis à une hygiène convenable.

Traitement. — Le traitement semble encore plus illusoire que chez le cheval ; nous conseillerons l'abatage du sujet pour la boucherie, en cas de diabète sucré.

Si le diabète est *symptomatique*, on traitera le sujet d'après les signes fournis par l'affection primitive.

BIBLIOTECA USAMV IASI

III. — CHIEN.

Chez le chien, le diabète sucré est mieux connu ; il est du reste beaucoup plus fréquent que chez le *cheval* et le *bœuf*.

Cependant Fröhner n'en a rencontré que quelques cas sur quarante mille chiens qu'il a observés.

Étiologie et pathogénie. — L'étiologie de cette affection est encore très obscure.

Toutes les observations cliniques suivies d'autopsie ne font entrevoir qu'un diabète hépatique. Thiernesse, Saint-Cyr, ayant étudié soigneusement chacun un cas de cette affection, n'ont rien trouvé d'anormal dans les centres nerveux, si ce n'est une atrophie et une stéatose de la glande pituitaire (Thiernesse) (1) ; le pancréas était également sain. Seul, le foie était sensiblement altéré ; blanc jaunâtre, il était atteint de dégénérescence graisseuse interstitielle, avec envahissement des cellules hépatiques. Dans l'observation de Saint-Cyr (2), le foie était hypertrophié, jaune, diversement nuancé, couvert de bosselures formées par le tissu hépatique lui-même ; en un mot, ce foie était atteint de dégénérescence muqueuse, caséeuse et graisseuse, et fortement congestionné.

Fröhner et Schindelka rapportent chacun deux cas où les lésions étaient également localisées au foie. Franzenburg (3) signale également un cas de cette affection avec dégénérescence graisseuse du foie.

Friedberger et Fröhner (4) ont obtenu le diabète sucré

(1) Thiernesse, *Ann. de méd. vét.*, 1861, p. 393.
(2) Saint-Cyr, *Journ. de l'École vét. de Lyon*, 1870, p. 313. — Schmitt, *Wochenschr. für Thierheilkunde*, 1863.
(3) Franzenburg, *Berliner Thierarztl. Wochenschr.*, juin 1895.
(4) Fröhner, *Monatshefte für praktische Thierheilkunde*, 1892, p. 149. — Schindelka, *Monatshefte für praktische Thierheilkunde*, 1892, p. 132.

BIBLIOTECA USVT ASI

en faisant ingérer une grande quantité de sucre à un sujet d'expérience. Le régime pourrait donc être incriminé dans certains cas, mais, les lésions portant surtout sur le foie, le diabète sucré du chien doit être considéré comme un diabète hépatogène.

On ne trouve, dans les observations cliniques, aucun cas de diabète sucré rapporté à des *lésions nerveuses* ou *pancréatiques*.

Cependant le diabète pancréatique peut exister chez le chien, attendu que von Mering, Minkowski, Thiroloix, Lancereaux, etc., ont déterminé ce diabète expérimentalement, par l'extirpation du pancréas, sans qu'on puisse l'imputer au choc opératoire; mais c'est un diabète expérimental; on ne connaît chez le chien aucun fait clinique de diabète sucré d'origine pancréatique.

En somme, chez cet animal comme chez le cheval, nous croyons que le diabète sucré est surtout d'origine hépatogène, tout en reconnaissant qu'une lésion du pancréas, une alimentation spéciale, ou une altération nerveuse sont capables de le déterminer (1).

Symptômes. — La symptomatologie ressemble beaucoup à celle de la même affection chez l'homme. L'un des premiers cas de diabète sucré reconnus chez cet animal n'a pas été découvert par le vétérinaire, mais par le propriétaire, qui avait été frappé de l'analogie des troubles observés sur son chien avec ceux d'une personne de sa connaissance morte du diabète sucré quelque temps auparavant (U. Leblanc) (2).

En général, l'animal est âgé, très gras au début; il s'essouffle vite, boit beaucoup et présente de la polyurie.

La présence du sucre dans les urines est un caractère

(1) Haltenhoff, *Zeitschr. für vergl. Augenheilkunde*, 1884. — Schülz et Sternbing, *Ibid.*, 1887.
(2) U. Leblanc, *Clin. vét.*, 1851.

BIBLIOTECA USV IAȘI

constant; il y a glycosurie; l'urine est jaunâtre, filante, sirupeuse, de densité supérieure à la normale (1055 à 1060); elle renferme de 3,2 à 7-8 et 12 p. 100 de sucre; le malade mange beaucoup, mais n'engraisse pas; à la fin il maigrit, présente des troubles oculaires, de la diarrhée, de la cataracte double, des ulcères cornéens. Schindelka a constaté de l'hémiplégie; l'animal tousse quelquefois et meurt dans le *coma diabétique*.

Au début, il y a quelquefois de la fièvre, la température rectale s'élève au-dessus de 39°, mais, en général, l'animal présente de l'hypothermie; vers la fin de la maladie, sa température tombe à 37°-37°,2.

Les fèces sont plus ou moins fluides, spumeuses et ont une odeur infecte.

Les battements du cœur sont forts, le pouls accéléré, petit.

Marche. — Durée. — Terminaison. — La marche de l'affection est plus lente que chez le cheval, mais plus rapide que chez l'homme. Un chien diabétique vit de quatre à huit mois s'il est bien soigné; il vivrait davantage si le régime était bien choisi et le traitement suivi régulièrement. Toutefois l'animal est incapable du moindre effort de telle sorte qu'on conserve seulement les *chiens* d'agrément; la marche de l'affection est progressive et d'une durée relativement courte. L'animal meurt dans un état de maigreur extrême, dans le coma, avec hypothermie, ne rejetant presque plus de sucre dans ses urines.

Diagnostic. — Les symptômes: essoufflement, polyurie et polydipsie mettent immédiatement sur la voie; la présence du sucre dans les urines confirme le diagnostic complété ensuite par les autres symptômes: fièvre au début, amaigrissement, troubles oculaires, etc.

Pronostic. — Le pronostic est toujours très grave, mais cependant moins que chez le cheval. Un régime rationnel ne guérit pas le malade; mais il améliore

BIBLIOTECA USV IASI

considérablement son état. Les observations que nous connaissons n'ont pas abouti à la guérison ; l'affection a eu constamment une marche progressive ; l'animal est resté utilisable, mais il est plus facile à soigner que le cheval et son existence peut être prolongée quelque peu.

Anatomie pathologique. — Les lésions portent principalement sur le foie qui est constamment hypertrophié ; il est plus dur, déformé, tuméfié dans toute son étendue ; ses bords sont épais, arrondis ; sa couleur est jaunâtre ou rosée ; il est friable et s'écrase entre les doigts ; il a subi la dégénérescence graisseuse dans tous les cas, et souvent la dégénérescence muqueuse, caséeuse, ou une sorte de nécrose ; la capsule de Glisson est épaissie et scléreuse.

Les corps thyroïdes sont atteints de dégénérescence graisseuse dans quelques cas, mais le pancréas et le système nerveux n'ont jamais rien présenté d'anormal.

Le cadavre est émacié et la graisse semble s'être concentrée vers le foie.

Les troubles oculaires sont constants ; il y a cataracte, ulcères cornéens. Friedberger et Fröhner signalent même un décollement de la rétine ; la peau est sèche.

Schindelka a observé, dans un cas, une hypertrophie prononcée de la glande thyroïde et Fröhner une insuffisance de la mitrale.

Traitement. — Il faut d'abord modifier le régime, en le rendant essentiellement animal : ne donner aux malades que de la viande maigre, cuite ou grillée. Ensuite faire prendre des cholagogues en les variant le plus possible. On donnera du salicylate de soude, du salol, du bicarbonate de soude sous forme de sel ou d'eau minérale (Vichy, Carlsbad).

Ajoutons à cela le grand air, mais dans un lieu sec en évitant de surmener l'animal.

La fièvre, si elle existe, sera combattue par de l'anti-

BIBLIOTECA USAMV IASI

pyrine. Comme boissons, on ordonnera aux malades les eaux minérales sus-indiquées.

III. — CONGESTION DU FOIE.

La congestion du foie est *physiologique*; cet organe peut se dilater d'un tiers de son volume. Elle devient *pathologique* par son intensité et sa durée. Nul organe n'y est plus prédisposé : le foie reçoit normalement une quantité considérable de sang de deux sources différentes, dont l'une n'est pas soumise à l'influence directe du cœur; d'autre part, le sang en sort par des veines dépourvues de valvules, c'est-à-dire dans lesquelles le reflux se fait avec la plus grande facilité. Il faut ajouter à cela, la lenteur de circulation (5 millimètres par seconde environ), la grande variabilité dans la quantité de liquide nutritif, pour se rendre facilement compte des conditions qui déterminent une congestion anormale.

Ses *lésions*, sa *pathogénie* font reconnaître une congestion active et une congestion passive; cliniquement, ces deux types sont très mal définis; ils ne peuvent être diagnostiqués. En décrivant la congestion chez les *solipèdes* et chez les *carnivores*, nous tiendrons compte de cette division classique dans la mesure du possible.

BIBLIOTECA USVMAT

I. — SOLIPÈDES.

Étiologie et pathogénie. — *A.* Congestion active. — L'irritation toxique de la cellule du foie, les troubles vaso-dilatateurs et les traumatismes de cet organe résument l'étiologie de ce processus (1).

Les *principes toxiques* contenus dans les *fourrages altérés*, *moisis*, irritants, fermentescibles ou *riches en essences*,

(1) Blakeway a trouvé chez un fœtus de jument un foie congestionné du poids de 22 livres, qui avait empêché la parturition et nécessité l'embryotomie (*Ann. de méd. vét.*, 1887, p. 48).

sont mis en liberté dans l'estomac et l'intestin ; ils passent directement dans la veine porte ; ils produisent un afflux de sang dans le foie et souvent une hépatite.

La congestion du foie est souvent organisée par une *dilatation du système vaso-moteur hépatique* (Guzzoni) (1). Ce phénomène s'observe, semble-t-il, plus communément dans les *climats chauds* que dans les climats tempérés ; il paraît engendré par les *marches forcées*, pendant les grandes chaleurs, par les *courses rapides*, par les *exercices* trop violents, trop énergiques ou trop prolongés [Hamon], (2), C. Leblanc (3), Reynal (4)], immédiatement après un repas copieux (Trasbot) (5).

Les *traumatismes* (Jacob) (6), les *coups de pied* (Perrin), *de corne*, etc., les *chutes* dans les brancards produisent la congestion du foie et la polyurie par exagération de la fonction uréogénique.

B. CONGESTION PASSIVE. — Le foie est à juste titre regardé comme un diverticule de l'oreillette droite ; il se remplit de sang et tend toujours à suppléer à l'insuffisance de la circulation de retour.

Ce retentissement des maladies cardiaques sur le foie n'est pas général : tant que le cœur droit est sain, le foie est intact ; le cœur droit dilaté, insuffisant, détermine fatalement la congestion passive du foie (*foie cardiaque*) et une cirrhose sus-hépatique (Voy. *Endocardite*).

La *péricardite*, la *myocardite*, la *dégénérescence graisseuse* du cœur et toutes les *cardiopathies*, caractérisées par une faiblesse du cœur, provoquent, à échéance variable, la congestion passive du foie.

(1) Guzzoni, *Sur les désordres circulatoires du foie chez les animaux* (*Arch. de méd. vét.*, 1878).
(2) Hamon, *Dict.* de H. Bouley et Reynal.
(3) C. Leblanc, *Rec. de méd. vét.*, 1859, p. 733.
(4) Reynal, art. MALADIES DU FOIE du *Dict.* de H. Bouley et Reynal, t. VII, p. 163.
(5) Trasbot, *Soc. centr.*, 1893, p. 52, traduction de Friedberger et Fröhner, p. 252.
(6) Jacob, *Journ. de méd. vét. prat.*, 1831, p. 319.

BIBLIOTECA SV IASI

Les affections chroniques du poumon (*emphysème, cirrhose*), des plèvres (*hydrothorax*) (Adam) (1), atteignent la circulation du cœur droit et engendrent le foie cardiaque.

L'*embolie de l'artère hépatique* (Wright) aboutit au même résultat.

Les *maladies infectieuses* (pneumonie) (Adam), les *maladies parasitaires* du foie provoquent également la congestion de l'organe.

Altérations anatomiques. — Dans la congestion active, le foie est grossi, lourd, fortement coloré. Sa consistance est homogène ; elle est un peu friable. Sa section est rouge foncé, parsemée d'ecchymoses et de foyers hémorrhagiques ; ceux-ci occupent principalement le voisinage de la capsule ; les hémorrhagies sont fréquemment sous-capsulaires et siègent dans le lobe moyen (Voy. *Rupture*). Chez les sujets morts d'une maladie aiguë, le foie est mou, friable, comme cuit ; il est à la fois congestionné et dégénéré.

A l'*examen microscopique*, on remarque la réplétion et la dilatation des vaisseaux radiés. Les cellules hépatiques sont gonflées et chargées de granulations pigmentaires. Dans la *congestion passive*, les altérations du foie passent par diverses étapes. Cet organe est d'abord lourd et son parenchyme violacé. A la *coupe*, on voit le sang veineux couler abondamment ; la veine centrale est dilatée, obstruée par un caillot ; elle présente une teinte foncée : la périphérie de chaque lobule offre une teinte claire correspondant aux espaces portes.

Ces variétés de teinte donnent au foie un aspect marbré bizarre, qui le fait désigner sous le nom de *foie muscade*. Quand cette lésion est au début, la stase sanguine est localisée au centre des lobules hépatiques. Chaque veine sus-hépatique présente une *ectasie centro-lobulaire* ; elle est entourée d'une petite zone de capillaires gorgés

(1) Adams, *Rec. de méd. vét.*, 1888, p. 685.

BIBLIOTECA USAMVB

de sang qui rejoignent les irradiations des veines sus-hépatiques voisines.

Quand la congestion passive est ancienne, elle se complique de *selérose* ; l'organe est plus ferme ; il est le siège de végétations fibreuses qui, très abondantes sous la capsule, se poursuivent sous forme de travées dans les lobules.

Au *microscope*, on constate encore la même *ectasie centro-lobulaire*, mais elle est plus étalée, plus diffuse ; les cellules hépatiques sont aplaties, allongées parallèlement aux vaisseaux radiés, infiltrées de granulations graisseuses et de pigments hématiques.

Elles sont presque totalement dépourvues de protoplasma et n'ont plus de noyau. Ce processus va rarement plus loin chez le cheval.

Symptômes. — L'histoire clinique de la congestion aiguë du foie est complètement à reprendre.

On a, jusqu'à présent, confondu l'hyperhémie active avec la *rupture* du parenchyme hépatique, généralement due à une altération dégénérative (*dégénérescence amyloïde, dégénérescence graisseuse*).

Les SIGNES PHYSIQUES pathognomoniques de l'augmentation de volume du foie ne sont pas appréciables. Weber (1) signale cependant une augmentation de la surface de matité du foie. Grâce à ce signe, il a pu diagnostiquer la congestion de cet organe. Les résultats donnés par cette exploration, chez les *solipèdes*, sont loin d'être mathématiques ; les troubles fonctionnels les plus significatifs n'ont pas été recherchés. Cependant la congestion aiguë du foie produit un excès de bile et l'ictère ; elle augmente l'excrétion de l'urée et engendre la polyurie (Perrin).

Ce sont les modifications de l'urine qui renseignent le mieux sur l'état de la circulation hépatique.

(1) Weber, *Bull. de la Soc. centr.*, 1893, p. 53.

BIBLIOTECA USAMV IASI

Les *symptômes rationnels* qu'on a signalés, tels que tristesse, abattement, marche incertaine, tête portée bas et agitée de temps à autre de mouvements brusques et irréguliers, paupières demi-closes, conjonctive rouge, coliques légères, sourdes, mais persistantes, décubitus du côté gauche, tremblements, voussure des reins, n'ont qu'une importance secondaire.

La *congestion passive* diminue la fonction uréogénique : l'urée baisse, comme l'a montré l'expérimentation ; des pigments biliaires ou anormaux ne sont pas rares dans les urines. L'ascite accompagne fréquemment ces troubles.

Diagnostic. — Le diagnostic de la congestion active n'est pas encore possible. La congestion passive peut être soupçonnée quand l'animal est affecté d'une maladie du *cœur*, des *poumons* ; elle devient certaine si ces diverses maladies se sont compliquées d'*ascite*.

Traitement. — Congestion active. — Elle doit être traitée par la saignée, les purgatifs et les dérivatifs. On laisse l'animal en liberté dans un box et dans une tranquillité complète. La diète et les purgatifs salins préviennent le retour de cet accident.

Congestion passive. — Il faut utiliser la digitale pour renforcer le cœur, la ponction abdominale pour faire disparaître l'ascite (1).

II. — CHIEN.

Étiologie et pathogénie. — La *congestion artérielle* est provoquée par une *inflammation* ou par une *intoxication* gastro-intestinale ; elle est relativement rare.

La *congestion veineuse* est très commune ; elle est déter-

(1) Anacker, *Thierarztl.*, 1877. — Zundel, *Dict.* de Hurtrel d'Arboval, t. I, p. 913. — Bouley et Reynal, *Dict.*, t. VII, p. 160. — Friedberger et Fröhner, *Pathol.*, p. 253. — Leclainche, *Précis de pathol. vét.*, p. 80. — Brun, *Bull. de la Soc. de méd. vét. prat.*, 1888.

BIBLIOTECA USVMAG

minée par les altérations *valvulaires*, les maladies du *cœur*, du *péricarde*, du *poumon* ou des *plèvres*.

Lésions. — Le foie est hypertrophié, lourd; sa consistance est plus ferme, son aspect tacheté (*foie muscade*). Tantôt les veines sus-hépatiques sont dilatées et gorgées de sang; tantôt elles sont épaissies et envoient des trabécules fibreuses dans la direction des capillaires. Le parenchyme est *sclérosé* et ne présente autour de la veine sus-hépatique que des cellules dégénérées; des travées fibreuses circonscrivent des territoires qui ont pour centre un ou plusieurs espaces porto-biliaires. Quand la sclérose est très ancienne, la surface du foie devient irrégulière et granuleuse par suite de la rétraction du tissu conjonctif qui rend les lobules hépatiques saillants.

Symptômes. — Impossible de diagnostiquer l'hyperhémie du foie par l'exploration directe.

Les troubles fonctionnels peuvent seuls l'indiquer : Un *ictère* léger, des symptômes de *catarrhe gastro-intestinal*, des *pigments biliaires* dans l'urine, établissent son existence. On doit toujours la soupçonner quand le sujet est atteint d'une affection ancienne du cœur, du péricarde, du poumon ou des plèvres. L'ascite s'ajoute souvent à la congestion chronique du foie et aux altérations vasculaires qui l'ont déterminée.

Traitement. — Combattre la cause provocatrice, désinfecter l'intestin, favoriser l'élimination des produits toxiques, sont les principales indications à remplir.

On diminuera le travail du foie à l'aide des *purgatifs* salins, fréquemment répétés. Les *antiseptiques* (benzonaphtol, naphtol, naphtaline, salol, etc.), les diurétiques (lait, pariétaire, sels de nitre, etc.), favorisent également la déplétion de cet organe (1).

(1) Jong Müller, *Die Krankheiten*, 1893.

BIBLIOTECA USMF IAȘI

IV. — HÉMORRHAGIE HÉPATIQUE.

(Rupture du foie.)

Définition. — L'hémorrhagie du foie est caractérisée par la destruction d'une portion du parenchyme hépatique, la production d'une tumeur sanguine accompagnée du soulèvement de la capsule de Glisson et très souvent de la déchirure de cette enveloppe. Hémorrhagie et rupture sont deux faits connexes; ces accidents sont fréquents chez le *cheval*, peu étudiés chez le *bœuf*, rares chez les autres animaux.

Chez le *chien*, la *rupture* a été observée par Vatel (1); l'animal paraissait enragé; le foie était ramolli et le lobe droit déchiré. Cet accident n'est pas très rare; le sang épanché et coagulé pénètre sous la capsule, la soulève et laisse apercevoir une poche sanguine. La capsule de Glisson est quelquefois rupturée et le tissu hépatique du voisinage est infiltré et hémorrhagique. Quelquefois le sang s'enkyste et forme une tumeur volumineuse, sphérique, entourée d'une capsule de consistance cartilagineuse (Brüchmüller).

Chez les espèces *aviaires*, les hémorrhagies hépatiques mortelles sont presque toujours sous la dépendance de la tuberculose (2).

Chez le *bœuf*, Stubbe a observé, chez des vaches maigres, des infarctus hémorrhagiques d'abord miliaires, de couleur rouge foncé, puis de plus en plus grands et atteignant trois à quatre centimètres de diamètre. Ils détruisent la substance propre du foie et laissent à leur place des dépressions formées par du tissu conjonctif cicatriciel.

L'origine microbienne de ces infarctus est démontrée

(1) Vatel, *Journ. méd. vét. prat.*, 1827, p. 495. — *Rev. de méd. vét. prat.*, 1828, p. 373.

(2) Cadiot, *Bull. de la Soc. centr.*, 1893, p. 59.

BIBLIOTECA USVIASI

par la présence de bactéries dans le tissu propre du foie. Selon Stubbe (1), ces microbes, venus de l'intestin, arrivent dans le foie par le système porte, et leur migration s'opère à la faveur des lésions intestinales chroniques, fréquentes chez les vaches âgées.

SOLIPÈDES.

La déchirure porte généralement sur le lobe *droit* et le *lobe moyen*, tandis que le lobe gauche est respecté [Dupuy (2), Lorge, Mathis (3)].

Cette localisation de l'hémorrhagie tient certainement au mode de distribution du sang : l'artère hépatique, qui se détache à angle droit du tronc cœliaque, arrive directement dans le lobe droit qui supporte ainsi, le premier, tout le choc de la tension artérielle et de l'impulsion cardiaque.

Étiologie et pathogénie. — Ce sont les états pathologiques de l'organisme qui en sont les causes essentielles. Les *maladies du foie* et du *cœur* préparent la rupture des vaisseaux hépatiques.

La dégénérescence *amyloïde* (4), la dégénérescence *graisseuse* (5), les hépatites *parenchymateuses* et les congestions de cet organe (6), les *embolies* de l'artère hépatique (7), les *infarctus hémorrhagiques*, les stases sanguines procédant d'affections chroniques du cœur, diminuent la résistance des parois vasculaires ou font dépasser la

(1) Stubbe, *Ann. de méd. vét.*, 1892, p. 97.

(2) Dupuy, *Journ. de méd. vét. théor. et prat.*, 1830, p. 21. — Dupuy et Prince, *Rec. de méd. vét.*, 1830, p. 121. — Leblanc, *Journ. de méd. vét. prat.*, 1830, p. 379.

(3) Pierre a cependant constaté la rupture de tout le lobe gauche en même temps que celle du lobe droit (*Rec. de mém. et observ. sur l'hygiène et la méd. vét. milit.*, 1892, p. 606).

(4) Caparini, *Bollet. veter.* Napoli, 1880.— Johne, *Sächs. Jahresber.*, 1878. — Rabe, *Hannov. Bericht*, 1883-84.

(5) Siedamgrotzky, *Sächs. Jahresber.*, 1871.— Julien, *Journ. des vét. milit.*, 1874, p. 330.— Gowing, *Recueil*, 1874, p. 330.— Adam, cité par Dieckerhoff.

(6) Zundel, *Journ. de l'École vét. de Lyon*, 1858.

(7) Wright, *The Veterinar.*, 1846.

BIBLIOTECA USV IAȘI

limite de leur élasticité et prédisposent ainsi aux ruptures.

L'*oblitération* partielle de la *veine porte* (Pierre) peut rendre ce tronc insuffisant pour évacuer le sang apporté par les veines mésaraïques, favoriser la congestion et la rupture du foie.

C'est en congestionnant ou en atrophiant les éléments essentiels du foie que les intoxications *phosphorées*, *arsenicales*, les tumeurs (*sarcomes*, *carcinomes*) (Brückmüller), les épanchements pleuraux, l'*emphysème pulmonaire* intense, le *charbon*, la *septicémie* et la plupart des maladies générales aiguës ou chroniques provoquent la rupture du foie.

Les *corps étrangers* (balles de graminées, fétus de paille) qui pénètrent dans le foie à travers le duodénum et la capsule de Glisson sont aussi des causes d'hémorrhagies.

Les lésions morveuses (Mathis) (1), tuberculeuses, les angiomes (Trasbot) (2), produisent le même effet. Quand ces causes internes ont rendu l'organe hépatique friable, des causes traumatiques, regardées à tort comme déterminantes, produisent ces accidents. On les voit, en effet, se manifester à la suite de chutes (3), de sauts, de coups sous l'abdomen pendant les coliques, d'efforts violents (4), de chocs, de compressions, de percussions violentes, de perforation des parois abdominales et de blessures du foie.

On peut voir cependant la rupture se produire quand l'animal est resté longtemps au repos; l'*engraissement* et les *ferrugineux* forcent la résistance des vaisseaux quand ceux-ci sont altérés; la déchirure survient quelquefois

(1) Mathis, *Journ. de l'École vét. de Lyon*, 1884, p. 570.
(2) Trasbot, *Soc. centr.*, in *Recueil*, 1876, p. 738. — Prietsch, *Sächs. Bericht*, 1889, p. 63. — Lemke, *Milit. Zeitschr.*, t. I, 1890, p. 479. — Fischken, *Arch. für Veter.*, 1890.
(3) Weber, *Soc. centr.*, 1883 — Camille Leblanc, *Recueil*, 1855, p. 849. — Causse, *Journ. des vét. milit.*, 1865, p. 385.
(4) Friend, Trasbot.

BIBLIOTECA USAL

pendant la convalescence de la *pleuropneumonie contagieuse* (1). Dans un cas, la déchirure du foie et du pancréas a été rapportée à une exostose partant de la seizième vertèbre dorsale et s'avançant dans la cavité abdominale au voisinage de la quatorzième et quinzième vertèbre dorsale qui étaient soudées et hérissées de petites exostoses.

Anatomie pathologique. — L'*hémorrhagie* est hépatique ou abdominale.

L'*hémorrhagie hépatique* est limitée au parenchyme et consiste en un ou plusieurs foyers hémorrhagiques de la grosseur d'une noisette ou du poing, quelquefois de la tête d'un enfant (Lorge) (2), faisant saillie à la surface de l'organe; ces foyers tranchent par leur coloration noire sur la teinte blanche de la capsule de Glisson.

Le volume du foie est quelquefois considérablement augmenté; il peut peser 15 kilogrammes (Schmeltz), 17 kilogrammes (Lorge), 33 kilogrammes (Trasbot); son tissu propre est foncé, ramolli, friable, jaune paille ou d'une teinte gris pâle; il est réduit en bouillie ou en une sorte de magma résultant de sa désagrégation mécanique par l'hémorrhagie interstitielle et le mélange de ses éléments avec ceux du sang.

La déchirure du foie est plus ou moins grande; elle porte sur l'une ou l'autre des faces de l'organe, quelquefois elle comprend toute son épaisseur. On peut observer des déchirures multiples; les bords de chacune d'elles sont nets et lisses, dilacérés ou frangés et réunis par un caillot.

Parfois on trouve les foyers hémorrhagiques dans la trame de l'organe, entre les lobules ou bien entre le tissu lui-même et la capsule de Glisson. Roell (3) les a

(1) Milet, *Rapport*, 1891, in *Jahresbericht über Leistungen*, 1892.
(2) Lorge, *Ann. de méd. vét.*, 1888, 121.
(3) Roell, cité par Guzzoni, *Revue vét.*, 1879. p. 87. — Schmeltz, *Ann. de méd. vét.*, 1867, p. 267.

BIBLIOTECA USVIASI

toujours rencontrés dans le parenchyme qui, déchiré en ces points, avait en général subi la dégénérescence graisseuse. L'enveloppe du foie est parfois détachée du tissu hépatique (1) sur une certaine étendue, et soulevée en forme de bourse contenant une quantité variable de sang liquide ou coagulé. Cette bourse incisée montre un caillot stratifié, ce qui prouve que l'hémorrhagie a été intermittente.

Trasbot (2) a trouvé la capsule de Glisson décollée presque entièrement et le foie déchiré du côté gauche sur une étendue de 15 centimètres.

Ces tumeurs sanguines sont constituées par des caillots sanguins et des détritus de tissu hépatique; le sang farcit le parenchyme; il est thrombosé dans les vaisseaux avoisinants et forme également des coagula dans les canaux biliaires.

Ces hématomes sont quelquefois très volumineux et forment de grosses tumeurs sous-péritonéales (Rivolta). Ils renferment jusqu'à deux litres de sang coagulé, noir foncé; le tissu hépatique, au pourtour, est mou, friable, sanieux, tandis que les autres parties du foie sont exsangues (Julien) (3). En général, le sang, après avoir soulevé le revêtement séreux, en provoque la rupture et s'épanche abondamment dans la cavité abdominale (4).

La déchirure se produit généralement sur la face convexe et près du bord inférieur du foie; parfois, on rencontre plusieurs déchirures; les lobes droit et moyen sont le siège de ruptures étendues (Lorge): le lobe droit peut présenter une rupture de 6 à 7 centimètres de long sur 3 à 4 centimètres de large (Mathis), communiquant avec d'autres plus profondes. On y observe des hémor-

(1) Causse, *Journ. vét. milit.*, 1865, p. 197.
(2) Trasbot, *Soc. centr.*, 1893, p. 49.
(3) Julien, *Journ. des vét. milit.*, 1874, p. 330.
(4) Benjamin et Nocard, *Recueil*, 1876, p. 832. — Hamont, *Journ. des vét. du Midi*, 1839, p. 152.

BIBLIOTECA USV IAȘI

rhagies de divers âges : des caillots rouges, bruns, brun ocreux, jaunes, presque tous situés sous la capsule.

Quelquefois même la guérison survient par résorption du caillot et sclérose de la capsule de Glisson, dont l'épaisseur peut atteindre 3 millimètres. Quand la cicatrisation de l'hémorrhagie primitive s'opère, il se produit, dans le voisinage, des hémorrhagies mortelles parce que l'état pathologique de l'organe s'oppose à la guérison définitive.

Dans le cas de maladie de *cœur*, on constate surtout des *infarctus hémorrhagiques* qui ont toujours une disposition conique, à base dirigée vers la périphérie; ils ont une coloration en rapport avec leur âge et deviennent le point de départ d'abcès à la suite d'infections ultérieures.

Symptômes. — Généralement, l'hémorrhagie du foie n'est annoncée par aucun signe précurseur. Exceptionnellement cet accident est précédé d'*ictère*, de douleur à la pression du foie, de constipation, de difficulté des mouvements, de *coliques* passagères. L'animal se couche avec précaution, et se relève au bout d'un certain temps; en accomplissant ces différents mouvements, il fait entendre une faible plainte. Debout, il paraît somnolent, reste fiché au sol les quatre membres rapprochés, le dos un peu voussé et la tête tombante (Trasbot) (1). Puis les symptômes de l'hémorrhagie interne apparaissent : pouls filiforme, battements du cœur violents, muqueuses pâles, rein raide, ventre quelquefois un peu ballonné (Causse) (2).

La déchirure du foie s'accuse encore par un agrandissement de la matité hépatique ; Weber (3) a plusieurs fois vérifié ce fait par l'autopsie.

Certains chevaux ont des œdèmes des extrémités et du

(1) John Field et Spooner, cités par Guzzoni, *Revue vét.*, 1879.
(2) Causse, *Journ. des vét. milit.*, 1865, p. 193.
(3) Weber, *Soc. centr.*, 1893, p. 55.

BIBLIOTECA USV IAȘI

fourreau (Wœrz) (1) ; la peau et les extrémités se refroidissent; ils offrent des poussées de sueurs, avec anxiété, dilatation de la pupille, amaurose, pirouettement des yeux, tremblements convulsifs des muscles de l'encolure [Mistre (2), Trasbot (3)], chute et *mort*.

Cette **terminaison** survient ordinairement dans l'espace de cinq à dix heures; elle peut se faire attendre plusieurs jours. Quelquefois l'hémorrhagie s'arrête et les symptômes s'atténuent, l'animal se rétablit, mais le sang remplissant de nouveau les vaisseaux les fait bientôt éclater : une hémorrhagie mortelle se produit. Dieckerhoff a observé la guérison d'un cheval, mort ensuite d'une arthrite traumatique et chez lequel, il a constaté les lésions d'une rupture ancienne du foie.

L'hémorrhagie lente du foie peut se compliquer de pneumonie, par thrombose des vaisseaux pulmonaires (Leblanc); elle peut coexister avec l'*entérite* et la *péritonite*.

Diagnostic. — La pâleur excessive et subite des muqueuses la fait reconnaître, mais on la confond avec la rupture d'un anévrysme, d'un lymphadénome, avec la leucocythémie ou avec une hémorrhagie engendrée par cette maladie.

Traitement. — Dieckerhoff recommande de tenir l'animal tranquille, de favoriser la défécation. A l'intérieur, on peut avoir recours aux hémostatiques (tannin, perchlorure de fer, seigle ergoté). On peut tenter les injections sous-cutanées d'ergotine qui donne de la tonicité aux vaisseaux et les empêche de se rompre en même temps qu'elle facilite la coagulation du sang (Guzzoni). Si la faiblesse est grande, il faut utiliser le camphre, l'éther, et l'alcool.

(1) Wœrz, *Repertor.*, Heft 1, 1888, p. 13.
(2) Mistre, *Journ. des vét. du Midi*, 1855, p. 520.
(3) Trasbot, *Journ. de l'École de Lyon*, 1855, p. 295.

BIBLIOTECA USV IASI

V. — HÉPATITES.

Sous le nom d'hépatites, nous décrivons toutes les inflammations du foie, diffuses ou circonscrites, aiguës ou chroniques, parenchymateuses ou conjonctives.

Nous les grouperons sous quatre chefs : 1° hépatite parenchymateuse ; 2° hépatite infectieuse (nécrose nodulaire) ; 3° hépatite suppurée (abcès du foie) ; 4° périhépatite ; 5° hépatites chroniques (*cirrhoses du foie*). Dans cette classification, nous faisons abstraction des inflammations parasitaires dont l'étude est renvoyée à la fin du chapitre, conformément à la méthode que nous avons adoptée.

ARTICLE Ier. — HÉPATITE PARENCHYMATEUSE.

(Atrophie jaune aiguë. — Ictère grave.)

Nous appellerons *hépatite parenchymateuse*, *atrophie jaune aiguë du foie*, *ictère grave*, un ensemble d'états morbides aigus caractérisés par la destruction rapide du protoplasma des cellules hépatiques et la perte de leurs fonctions.

L'hépatite parenchymateuse fait pendant à la néphrite parenchymateuse. Au reste, ces deux processus sont associés ici : l'altération de la cellule hépatique se complique de l'insuffisance de la perméabilité des reins. Cette affection, niée ou mise en doute par beaucoup d'auteurs, s'observe chez le *cheval*, le *bœuf*, le *chien* ; nous ne l'avons pas rencontrée chez les autres animaux indépendamment de l'intoxication par le lupin.

I. — SOLIPÈDES.

Étiologie. — L'hépatite parenchymateuse est tantôt primitive, tantôt secondaire. La forme primitive est rare et son étiologie incertaine. Nous avons vu l'ictère

BIBLIOTECA USV IAȘI

grave se développer spontanément chez un cheval isolé et laissé au repos le plus complet. Haubner et Franzen l'ont vu se manifester chez des animaux nourris de foin provenant de pâturages inondés.

On voit quelquefois l'hépatite apparaître, comme une pneumonie, à la suite d'un refroidissement (Zundel) (1). Parfois, les causes qui lui donnent naissance demeurent complètement inconnues.

L'*hépatite secondaire* est très fréquente. On la voit compliquer la *septicémie*, la *fièvre typhoïde*, la *fièvre puerpérale*, l'*hémoglobinurie ou paraplégie*, etc. Elle fait alors partie intégrante de la description clinique et anatomo-pathologique de ces maladies.

Symptômes. — Le début est brusque, soudain; on constate des frissons généraux, des tremblements intenses accompagnés de fièvre; le sujet est triste, abattu; la tête est lourde, les yeux ternes, la conjonctive injectée; on n'aperçoit pas encore de coloration ictérique. La démarche est faible, chancelante, la fatigue extrême. L'appétit est nul, la soif persiste et cependant l'animal n'urine presque pas ou ne rejette qu'un liquide épais, rouge brunâtre, peu abondant, et albumineux. On ne tarde pas à voir apparaître quelques coliques plus ou moins intenses qui se montrent quelquefois d'emblée; le sujet gratte continuellement le sol et regarde son ventre d'un air inquiet; il ne se couche pas; les coliques paraissent plus vives au moment des efforts de défécation; les matières rejetées sont diarrhéiques et décolorées. Les battements cardiaques sont violents, le pouls petit, les sueurs abondantes.

Le ventre est sensible à la pression, mais pas plus dans les parties antérieures que vers les postérieures; on ne constate pas de douleur bien prononcée du côté droit (Zundel).

(1) Zundel, *Journ. de l'École vét. de Lyon*, 1858, p. 444.

BIBLIOTECA USAMV IASI

Cette *phase préictérique* peut persister deux à trois jours. Au bout de ce temps, ou dès le commencement, on observe les signes d'une conjonctivite, d'une gastro-entérite avec ictère; on peut remarquer des signes d'altération du sang dénoncés par des épistaxis et une tendance à l'anasarque (Perrin et Pesas, Barbe) (1).

L'intensité de l'ictère n'est nullement proportionnée à la gravité de la maladie; ce symptôme demeure stationnaire ou diminue sous l'influence de la destruction des cellules hépatiques, d'où résulte la suppression de la sécrétion biliaire.

Les symptômes nerveux paraissent constants; ils consistent habituellement dans un état de tristesse, de somnolence et de coma. Certains auteurs ont observé des accès de vertige, d'agitation; mais ces signes font souvent défaut.

La fièvre persiste jusqu'à la fin de la maladie; elle n'offre rien de typique : tantôt légère (38°,5-39°), tantôt très intense (40 à 41°,5); la température est basse quand l'intoxication biliaire domine la scène, élevée quand les lésions organiques inflammatoires et l'infection sont prépondérantes.

Marche. — Terminaison. — La marche de ces sortes d'hépato-néphrites est très rapide. Nous avons vu un cheval périr en six jours et un autre en huit jours; la durée de la maladie dépend du degré de perméabilité rénale qui, tantôt retarde, tantôt accélère l'intoxication. La **guérison** est possible; elle est toujours annoncée par la désobstruction de l'appareil rénal et par l'émission d'une abondante quantité d'urine; elle devient moins foncée et ne renferme plus d'albumine.

Perrin et Pesas ont décrit un cas d'ictère très grave caractérisé par une conjonctivite, un léger engorgement

(1) Perrin et Pesas, *Revue vét.*, 1891. — Richard, *Soc. centr.*, 1887, p. 486. — Dupuy, *Malaria des chevaux en Sénégambie* (*Rec. de méd. vét.*, 1888, p. 534).

BIBLIOTECA USV IASI

du boulet, du chémosis, une épistaxis témoignant d'ur altération du sang et d'une tendance à l'anasarque, ave tremblements musculaires. Ces auteurs rapprochent cett affection de la fièvre bilieuse infectieuse observée pa Richard dans le Haut-Sénégal.

Ce cas d'ictère très grave, qui s'est terminé par l guérison, semble appartenir aux *ictères pléiochromiques* procédant d'une destruction considérable de globule rouges et de leur transformation en pigment biliaire. L cas d'ictère observé par Lebeau s'est compliqué de canitie temporaire du côté gauche de la tête jusqu'à la base de l'oreille. Les poils de cette région, devenus entièrement blancs, ne reprirent leur coloration normale que trois mois après. Barbe (1) a constaté un cas d'ictère compliqué d'*anasarque* et de *chute du rectum* chez une jument.

Anatomie pathologique. — Macroscopiquement, le foie offre un aspect homogène, une couleur jaune d'ocre ; il paraît exsangue. A la section, il s'écoule peu de sang, les lobules hépatiques sont confondus ou peu distincts; la consistance est diminuée et ne résiste pas à la pression. A l'examen *histologique*, on constate que les cellules hépatiques sont chargées de granulations albumineuses et graisseuses ; les contours des cellules sont mal dessinés : elles sont atrophiées et irrégulières par places, ou offrent une tuméfaction trouble. Les réactifs colorants ne décèlent plus de noyau. On peut rencontrer quelques cellules rondes dans les espaces portes.

Le foie du cheval mort en six jours d'hépatite parenchymateuse avec ictère, sans autre altération, présentait une dégénérescence graisseuse prononcée des cellules hépatiques, régulièrement répartie dans l'ensemble de chaque lobule ; quelques cellules avaient subi la fonte granuleuse et le noyau demeurait incolore, même sur les préparations faites immédiatement après la mort.

(1) Barbe, *Soc. centr.*, 24 décembre 1891, p. 641.

BIBLIOTECA UAS

Les REINS sont volumineux, friables, pâteux, anémiés à la périphérie ; les pyramides sont injectées; l'épithélium tubulé a subi la désintégration granulo-graisseuse. Les tissus sont congestionnés comme dans les intoxications; le sang se coagule mal, comme dans les maladies compliquées d'*asphyxie* et de *septicémie*.

Diagnostic. — L'ictère grave se distingue cliniquement de la *fièvre typhoïde* par l'absence de larmoiement, et surtout par sa non-contagion ; la *fièvre typhoïde* se propage rapidement à un grand nombre de sujets d'une même écurie; l'ictère grave sévit isolément; les cas en sont rares.

On peut confondre cette hépatite primitive avec la *lupinose*. L'intoxication par le lupin détermine les mêmes symptômes et les mêmes altérations. Les renseignements fournis par le propriétaire sur le mode d'alimentation du sujet malade permettent d'établir rapidement le diagnostic différentiel.

La différenciation de l'*ictérite* et de l'*hépatite* est souvent fort difficile à faire, les coliques offrant souvent les mêmes caractères dans les deux maladies ; mais la teinte ictérique des muqueuses, la présence de pigments biliaires dans les urines, font reconnaître l'hépatite parenchymateuse.

Pronostic. — Le pronostic est très grave ; l'hépatite parenchymateuse se termine généralement par la mort. Sa gravité est toujours jugée par la persistance ou la suppression de la miction. Les sujets qui n'urinent pas succombent promptement aux poisons apportés par la veine porte, à la bile encore sécrétée par les parties saines du tissu hépatique, aux substances extractives qui remplacent l'urée que la cellule hépatique altérée ne peut plus élaborer. L'oligurie, l'urémie et les infections microbiennes se greffent sur cet ensemble de troubles fonctionnels et précipitent le dénouement fatal.

Traitement. — La médication antiseptique et la médi-

BIBLIOTECA USV IAȘI

cation diurétique sont les plus propres à conjurer les divers accidents.

A l'intérieur, on administre du benzo-naphtol, de la naphtaline, du crésyl pour diminuer la quantité des poisons intestinaux, du calomel pour faciliter l'excrétion biliaire.

Blaine préconise le bol suivant :

Calomel	4	grammes.
Sulfure d'antimoine	8	—
Aloès	12	—
Mélasse		Q. s.

Les *diurétiques* diminuent la toxicité du sang et déchargent le foie des poisons qu'on ne peut détruire. Proscrire les frictions d'essence de térébenthine, les applications de vésicatoires ; ces médicaments sont plus ou moins absorbés et hâtent l'intoxication en la complétant.

BIBLIOTECA USV IASI

III. — BŒUF.

Étiologie. — L'hépatite parenchymateuse ou ictère grave du bœuf est une affection rare, presque inconnue. Delage l'a observée; Eletti l'a vue succéder à la *fièvre aphteuse*, Cadiot à une alimentation abondante et à une température élevée. Cruzel l'attribue aux travaux pénibles, à la chaleur et à une nourriture intensive.

Symptômes. — L'appétit diminue, le poil se pique, l'animal maigrit ; il est triste, faible ; on peut constater des mouvements désordonnés, de la stupeur, de la salivation, des grincements de dents et de l'ictère (Delage) ; les conjonctives sont parfois très jaunes; la constipation, marquée au début, est remplacée par une diarrhée fétide. L'animal reste constamment couché ; il se lève péniblement ; il présente des tremblements intermittents, parfois suivis de sueurs (Beauvais) ; il marche lentement, le dos voûté et inflexible. La température

rectale est normale ou au-dessus de la normale après quelques jours de maladie.

L'affection évolue en six à dix jours ; elle se termine généralement par l'épuisement et la mort.

Anatomie pathologique. — Le foie est énorme. « Son volume est quelquefois double de celui qu'il présente normalement. Les doigts enfoncent dans son tissu comme dans un fromage mou. Le parenchyme hépatique est représenté par une bouillie de couleur lie de vin, répandant une odeur infecte. La capsule de Glisson est épaissie ; elle ressemble à une feuille de parchemin. La vésicule biliaire est énorme et remplie d'un liquide brunâtre très foncé. » (Beauvais.) Les autres organes sont sains.

Traitement. — On peut utiliser chez le bœuf les mêmes agents antiseptiques et cholagogues que chez le cheval (1).

III. — CHIEN.

Étiologie. — L'hépatite parenchymateuse est généralement secondaire ou consécutive à diverses intoxications ou à des infections analogues à celles qui engendrent l'ictère.

Anatomie pathologique. — Le foie est souvent hypertrophié, jaunâtre, à surface parsemée de foyers du volume d'une lentille ou d'un haricot dans lesquels le parenchyme est ramolli. La coupe est jaune safrané; la consistance est molle, les lobules sont bouleversés ; les cellules sont tuméfiées, dégénérées; le centre du lobule est vert rougeâtre ; la périphérie, blanc jaunâtre (Fröhner) (2).

Les *reins* sont enflammés; le sang est souvent altéré; le cœur présente des ecchymoses.

(1) Delage, *Hépatite simulant la rage* (*Journ. des vétér. du Midi*, 1838, p. 67). — Eletti, *Ann. de méd. vét.*, 1857, p. 359. — Callot, *Rec. de méd. vét.*, 1880, p. 336. — Beauvais, *Contribution à l'étude des maladies du foie chez les animaux domestiques* (*Revue vét.*, 1894, p. 497).

(2) Fröhner, *Berliner Thierarztl. Wochenschr.*, 1894, n° 38.

BIBLIOTECA USV IASI

Symptômes. — On constate de l'ictère cutané généralisé, de l'anurie ou de l'oligurie (car toutes les fonctions hépatiques et rénales sont troublées), de la fièvre et un abattement extrême ; la température atteint 40 ou même 41° ; le pouls est fort, irrégulier, fréquent, les muqueuses injectées, la respiration pénible ; l'appétit est nul ; on constate une diarrhée fétide ; le ventre est douloureux à la pression.

L'évolution de la maladie est très rapide ; l'oligurie qui indique la suppression de la fonction uréogénique est un signe des plus graves ; l'animal est emporté après quelques jours de souffrances, et la cause de sa mort n'est souvent révelée que par l'examen macroscopique et surtout microscopique du foie.

Traitement. — Les *antiseptiques*, les *diurétiques* et les excitants sont les principaux agents thérapeutiques qui doivent être utilisés pour combattre cette maladie.

BIBLIOTECA USAMAS

ARTICLE II. — HÉPATITE INFECTIEUSE.

(**Nécrose nodulaire.**)

I. — BOEUF.

Cette affection est caractérisée anatomiquement par la production dans le foie du bœuf de nodules durs, secs, légèrement proéminents, jaunâtres, constitués par du tissu hépatique nécrosé (1).

Étiologie. — L'origine microbienne de cette maladie est démontrée par la présence dans le sang et dans le tissu propre du foie d'une bactérie encore mal définie, qu'on peut assimiler au microbe de la nécrose. Les microbes qui provoquent cette destruction du tissu

(1) Le foie infectieux s'observe chez la plupart des *Solipèdes* morts d'une maladie aiguë ; cette altération est constante chez les chevaux qui ont succombé à une maladie infectieuse. Cette forme d'hépatite est, chez ces animaux, une lésion banale.

hépatique viennent de l'intestin, de l'utérus, ou d'un processus de suppuration et de gangrène.

D'après Stubbe (1), les microbes venant de l'intestin arrivent dans le foie par la veine porte et leur émigration s'opère à la faveur de lésions intestinales chroniques, fréquentes chez les vaches âgées. Jusqu'à présent, il n'a pu reproduire, par l'injection, dans la veine porte, de cultures pures de ce microbe, les lésions qu'il lui a attribuées.

Fadyean (2) a également constaté que la cause de la nécrose est une végétation bactérienne. Sur huit cas qu'il a observés, il a mis en évidence, dans cinq cas, des bacilles longs et minces (3).

L'infection hépatique d'origine utérine paraît très fréquente; Berndt (4) a observé quinze cas d'hépatite nodulaire chez des vaches parturientes ou venant de vêler.

Les *mammites suppurées et gangreneuses* se compliquent d'une hépatite centro-lobulaire, caractérisée macroscopiquement par un foie énorme, rouge brique, dur et presque exsangue (Blanc).

Les *agents septiques* élaborés dans la plupart des *pyrexies* provoquent des altérations du foie connues sous le nom de *foie infectieux*, caractérisées par la dégénérescence et la mortification des cellules hépatiques.

Les *toxines* élaborées dans le tube digestif, pénètrent dans le foie par le système porte et engendrent ces mêmes lésions.

Anatomie pathologique. — Le foie offre une teinte brunâtre, rougeâtre, ou blanc verdâtre, jaunâtre quand

(1) Stubbe, *Rec. méd. vét.*, 15 août 1892, p. 525 et *Clin. vétér.*, 1892, p. 74.

(2) Fadyean, *Berliner Thierarztl. Wochenschr.*, 1892, p. 379.

(3) Hamilton, chez un mulet, a observé une nécrose bactérienne caractérisée par des cocci dans les branches de la veine porte (*Journ. of comp. Pathol. and Therap.*, 1891, t. IV, p. 148.

(4) Berndt, *Berliner Thierarztl. Wochenschr.*, 1895.

BIBLIOTECA USVIASI

il y a ictère. Sur ce fond se détachent des nodules nettement délimités, saillants, jaunâtres, brunâtres, avec tendance au gris sale. Ces îlots crémeux sont toujours plus durs que la substance hépatique. Leur coupe est régulière ; elle est complètement dépourvue de foyers de ramollissement et de travées conjonctives.

Ces nodules, regardés autrefois comme des tumeurs vraies, sont exclusivement composés de tissu nécrosé. On y trouve une substance amorphe, homogène, parsemée de molécules, de noyaux plus petits qu'on ne peut colorer, ce qui contraste avec la coloration facile des noyaux du tissu sain. Plus tard on constate, à la périphérie du foyer, une infiltration leucocytaire et une hypertrophie fibro-plastique (Fadyean). Les leucocytes émigrent dans les parties nécrosées qui sont transformées en tissu granuleux, ce qui donne au tissu nécrosé sa consistance particulière.

Peu à peu, la substance propre du foie est détruite et remplacée, comme dans les infarctus hémorrhagiques, par des dépressions formées de tissu conjonctif cicatriciel (Stubbe).

Symptômes. — Selon Berndt, les symptômes de l'hépatite nécrosante sont toujours identiques, de sorte que le diagnostic en est facile quand on en a observé quelques cas. Chez les vaches qui viennent de vêler, l'appétit est diminué, les mouvements sont difficiles, la respiration est accélérée, dyspnéique.

La fièvre est vive, la température monte à 39-40° ; la constipation est intense. A partir du troisième jour, une toux brève, faible, se fait entendre et l'on peut soupçonner une pneumonie.

L'anorexie persiste avec polydipsie. Les animaux sont très faibles ; ils peuvent à peine se tenir debout et ils restent couchés d'une manière permanente ; la température baisse ; des excréments goudronneux sont rejetés et les muqueuses prennent une coloration ictérique.

BIBLIOTECA USVMSP

L'*exploration* du foie révèle une hypertrophie de cet organe; la région qu'il occupe est très sensible à la pression et l'on peut toujours constater, à l'autopsie, que cette douleur est déterminée par des foyers de tissu hépatique gangrené.

Traitement. — Tout traitement a été, jusqu'à présent, considéré comme inutile.

II. — MOUTON.

L'hépatite infectieuse a été d'abord étudiée par Rivolta (1) qui l'a attribuée au *Bacterium subtilis agnorum* ; elle fait mourir un grand nombre d'agneaux.

A l'**autopsie,** Rivolta a observé des nodules superficiels ou des taches d'un blanc sale sur la capsule de Glisson ; les lésions s'étendaient aussi au poumon et aux plèvres. L'inoculation des bactéries au lapin communique à cet animal une maladie semblable, avec des lésions analogues. Haubold (2) a constaté, chez un grand nombre d'agneaux, une hépatite parenchymateuse accompagnée d'une hydropisie du péritoine, des plèvres et du péricarde. Brusaferro (3) a signalé des abcès hépatiques de diverses grandeurs chez des agneaux de vingt à trente jours.

BIBLIOTECA USVMAT

III. — PORC.

Étiologie. — Cette maladie a été étudiée par Semmer (4). Selon cet auteur, l'infection a lieu, à la naissance, par l'ombilic ; mais les inoculations prouvent que la peau peut servir de voie d'introduction aux microcoques, qui évoluent dans le foie. On peut inoculer fructueusement ces derniers au lapin, au cobaye, au rat blanc : la période

(1) Rivolta, *Arch. vét.*, 1881, p. 850. — Voy. *Stomatites ulcéreuses.*
(2) Haubold, *Sächs. Bericht*, p. 75, 1889. — *Veterinärbote*, 1882.
(3) Brusaferro, *Jahresbericht über die Leistungen*, 1891.
(4) Semmer, *Berliner Thierarztl. Wochenschr.*, 1890, 382.

d'incubation varie de vingt à soixante-quatorze jours. Noniewicz (1) a constaté aussi l'hépatite infectieuse du porc, décrite par Semmer, et a pu la transmettre par inoculation à de nombreux petits cochons ou à d'autres animaux.

Symptômes. — Les animaux atteints perdent l'appétit et deviennent apathiques quelques heures avant la mort.

Eberth (2) a trouvé dans le corps d'un *blaireau*, principalement à la périphérie de petits abcès du foie, un bacille plus grand que le *Bacillus anthracis*. Ce cas est à rapprocher de l'hépatite bactérienne de Rivolta.

Lésions. — Le foie est mamelonné, hypertrophié, hyperhémié dans certaines parties, anémié dans d'autres; sa coloration est rouge foncé ou jaune grisâtre. Sur la coupe, on constate le foie muscade; les cellules sont hypertrophiées et renferment des granulations graisseuses et pigmentaires; les noyaux sont invisibles. Entre les cellules se trouvent les hématies, puis des cellules granuleuses, semblables à des leucocytes avec des microcoques immobiles qu'on trouve également dans la rate, le long des reins et des cavités séreuses.

BIBLIOTECA USVAS

IV. — CHIEN.

Étiologie et pathogénie. — Le foie s'infecte par la voie biliaire, par la voie veineuse portale et par la circulation générale. Il est surtout impressionné par les toxines d'origine intestinale. La cellule hépatique devient quelquefois impuissante à détruire les poisons qui la traversent.

Les *entérites infectieuses*, la *maladie du jeune âge*, les *intoxications* engendrent le *foie infectieux* avec ses taches blanches, ses granulations infectieuses, ses suffusions

(1) Noniewicz, *Monatshefte*, 1891, p. 38 et *Centralbl. für Bakteriol.* Bd. CXI, n° 8, 1888.

(2) Eberth, *Arch. vét.*, 1881, p. 559.

ecchymotiques avec morcellement, dégénérescence des cellules hépatiques, et refus de fixer les matières colorantes. *Expérimentalement*, et *cliniquement*, on peut constater que les toxines injectées ou élaborées dans un point de la circulation générale agissent aussi bien sur le foie que les toxines injectées dans la veine porte ou élaborées dans l'intestin.

Le foie est même un organe de renforcement pour certaines toxines microbiennes. La *pneumobacilline* (Artaud et Guinard), la toxine *diphthéritique*, la *malléine* et la *tuberculine* sont, à dose égale, beaucoup plus toxiques quand, au lieu de les injecter dans une veine de la circulation générale, on les fait pénétrer dans l'organisme par la veine porte.

Anatomie pathologique. — Les lésions du foie infectieux du chien ont été étudiées expérimentalement par Guinard, Tessier, Courmont et Doyon. « Le foie est fortement congestionné et présente par places des taches violacées, les unes faisant nettement saillie à la surface du parenchyme, jusqu'à trois et cinq millimètres, les autres planes. Ailleurs et à côté de ces taches foncées, on voit de larges taches blanches répandues dans toute la glande, plus nombreuses cependant à la face convexe. Quelques-unes font fortement saillie et présentent, par places, l'aspect de *véritables nodules néoplasiques*. Dans d'autres points, enfin, le foie a un *aspect pointillé* rappelant un peu le foie muscade, mais la partie foncée semble, à l'inverse de cette disposition anatomique classique, occuper la périphérie du lobule, la partie claire en marquant le centre (1). »

Les coupes histologiques expliquent facilement cette disposition : les parties sombres correspondent à de véritables congestions hémorrhagiques situées au niveau des espaces porto-biliaires ; les parties claires trahissent

(1) Guinard, Artaud, Teissier, Courmont, *Soc. de biol.*, 1895.

BIBLIOTECA UNIVERSITARIA

une zone de désintégration cellulaire. Les cellules dissociées ont pour la plupart perdu leurs noyaux qu'on peut voir en grand nombre dans les préparations; elles sont vésiculeuses ou atteintes de dégénérescence graisseuse. Ces lésions portent surtout sur la région péri-sus-hépatique. Les taches blanches sont en grande partie le fait d'une anémie locale produite par la brusque et extrême distension des zones voisines.

Symptômes. — Le tableau symptomatique du foie infectieux est très complexe; il se confond avec celui de la maladie qui a présidé à la fabrication des toxines.

Traitement. — La désinfection de l'intestin, pendant le cours de toutes les maladies aiguës ou chroniques de l'intestin ou même des autres appareils, est le plus sûr moyen de combattre l'infection du foie. Du reste, les meilleurs antiseptiques intestinaux sont les meilleurs cholagogues; ils sont aussi doublement protecteurs à l'égard de la cellule hépatique. Le salol, le diaphtol, le benzo-naphtol, le salicylate de soude sont des agents tout indiqués, qu'il faut ajouter à la plupart des médications employées contre cette maladie.

BIBLIOTECA USVIASI

ARTICLE III. — HÉPATITE SUPPURÉE.

(Abcès du foie.)

Toutes les infections du foie caractérisées par la production d'abcès miliaires et volumineux portent le nom d'*hépatite suppurée*. Ce groupe d'affections s'observe chez tous les animaux.

I. — SOLIPÈDES.

Étiologie et pathogénie. — Les abcès du foie ont été signalés chez le cheval par Riess (1), Smith (2),

(1) Riess, *Rec. de méd. vét.*, 1833, p. 469.
(2) Smith, *Berliner Thierarztl. Wochenschr.*, 1892, p. 41.

Schüler (1), Haycock (2), Saint-Cyr (3), Poret (4), et Greiner (5).

Ils sont relativement fréquents dans l'Inde et le Sénégal.

Le foie est infecté par le *tube intestinal* et par le *sang*, c'est-à-dire par les voies biliaires ou par les vaisseaux.

Chez les jeunes poulains, la *phlébite du cordon ombilical* engendre ainsi des abcès du foie.

L'inflammation des voies biliaires (*angiocholite*) précède l'inflammation du parenchyme, comme l'infection des canaux de Warthon et de Sténon précède celle des glandes salivaires.

Les abcès qui se produisent, dans ce cas, sont analogues aux *abcès bronchiques* et *péribronchiques*. Ce sont des *abcès biliaires* ou *périangiocholitiques*, c'est-à-dire formés dans la cavité ou à la périphérie du canal biliaire.

Cette infection peut se produire quand des corps étrangers (*barbules de graminées*, *bromes*) pénètrent dans le canal cholédoque comme dans les canaux salivaires.

Les *calculs biliaires*, les *helminthes*, les *ascarides* qui remontent les voies biliaires, les échinocoques qui se développent dans la glande, peuvent devenir une cause d'infection.

Quelquefois des adhérences de l'estomac, du cæcum, avec le foie s'accompagnent d'abcès (Dieckerhoff).

L'infection par le sang peut se produire dans les affections *intestinales septicémiques*. Les germes passent dans les racines de la veine porte et infectent le foie. Les thromboses de la veine ombilicale (*omphalo-phlébite*) et des ramifications du système porte, les thromboses infectées du tronc de la veine porte (Poret) engendrent aussi l'hépatite suppurée.

(1) Schüler, cité par Leclainche, *Traité de pathol. int.*, 1891.
(2) Haycock, *Rec. de méd. vét.*, 1851, p. 925.
(3) Saint-Cyr, *Journ. de l'École vét. de Lyon*, 1869.
(4) Poret, *Rec. de méd. vét.*, 1877, p. 897. — *Berliner Arch.*, 1889, p. 299.
(5) Greiner, *Berliner Thierarztl. Wochenschr.*, 1890, p. 155.

BIBLIOTECA USVIASM

Les infections générales (*gourme*, *infection purulente*, *endocardite*, *pleuro-pneumonie*, *pneumo-endocardite*) (Barret) (1), les affections externes compliquées de résorption purulente font également développer cette maladie. Meyer (2) a observé un abcès du foie formé probablement par voie embolique à la suite d'une *parotidite*. Les microbes pyogènes sont projetés dans le foie par l'artère hépatique et forment embolie dans les capillaires irradiés du lobule.

Les affections paludéennes sont suivies d'abcès du foie dans l'Inde (Lüpke) (2) et au Sénégal.

Anatomie pathologique. — Les abcès du foie peuvent revêtir trois types : 1° les abcès biliaires; 2° les abcès miliaires ou métastatiques; 3° les grands abcès par corps étrangers.

1° Les *abcès biliaires* résultent d'*angiocholites suppurées*. Ils se développent dans la cavité d'un conduit biliaire; ils renferment du pigment, du pus, de l'épithélium cylindrique et présentent les dimensions d'un pois ou d'une noisette. Ces abcès sont rares chez le cheval.

2° Les *abcès métastatiques* sont isolés; rarement confluents, du volume d'une tête d'épingle, ils présentent fréquemment dans leur voisinage des infarctus hémorrhagiques à ramollissement central. Les minuscules emboles microbiennes provoquent simultanément, par leur action de contact et de sécrétion toxique, la prolifération de l'endothélium vasculaire, une stase leucocytique, une précipitation de fibrine qui aveuglent la lumière du vaisseau.

Les éléments infectés meurent et dégénèrent et les cellules hépatiques en contact avec le pus se nécrosent; des abcès pyohémiques, régulièrement sphériques, se for-

(1) Barret, *Rec. de mém. et obs. sur la méd. vét. milit.*, 1888, p. 947.
(2) Meyer, *American vet. Rev.*, t. XV, p. 482.
(3) Lüpke, *Abcès du foie chez les chevaux de l'Inde* (*Repertor. Thierheilkunde*, 1892, p. 188).

BIBLIOTECA USV IAȘI

ment dans de nombreux points par suite de la multiplicité des embolies microbiennes qui se sont produites; ils parviennent exceptionnellement à acquérir le volume d'un petit œuf de poule. Barret en a rencontré de cette dimension, disséminés assez régulièrement dans tout l'organe.

3° Les *grands abcès* sont dus à la pénétration accidentelle dans le foie de corps étrangers ou de parasites; ils ont quelquefois une origine *gourmeuse*. Greiner (1) a constaté chez un cheval de trois ans et demi des abcès de l'auge et du foie. La surface de ce dernier organe était fortement mamelonnée et présentait des tumeurs hémisphériques, blanchâtres. Ces masses, du volume du poing, étaient remplies de pus crémeux. Le foie, très volumineux, était fusionné au diaphragme, à l'estomac et à la paroi droite de l'abdomen.

Parfois le pus qu'on trouve dans les abcès hépatiques est de consistance lie de vin (Riess). Les abcès peuvent envahir le ligament hépato-gastrique et faire adhérer le foie aux organes avoisinants (Poret). Les grands abcès soudent quelquefois le foie au *diaphragme*, à l'*estomac* (Smith) (2), au *gros côlon*; ils peuvent atteindre la *veine porte*; le pus peut s'épancher dans la cavité péritonéale ou dans l'intestin.

Symptômes. — Quand ils ne font pas complètement défaut, ils ne sont nullement caractéristiques. Ils consistent dans une fièvre irrégulière, accompagnée de frissons intermittents. L'animal présente de l'inappétence, de la constipation ou de la diarrhée; les muqueuses offrent une teinte ictérique qui fait défaut quand l'écoulement de la bile n'est pas entravé. Smith a constaté l'amaigrissement, l'anémie, des urines foncées, brunes, fétides, albumineuses, renfermant des sels biliaires.

La **mort** est la terminaison inévitable; elle résulte de

(1) Greiner, *Berliner Thierarztl. Wochenschr.*, 1890, p. 155.
(2) Smith, *Journ. of comp. Pathol. and Therap.*, t. IV, 1891, p. 555.

BIBLIOTECA USV IAȘI

l'étisie du sujet (Greiner), de la rupture du foie et de l'hémorrhagie abdominale (Poret), de l'ouverture de l'abcès dans le tronc de la veine porte ou dans la veine cave.

Traitement. — Le diagnostic demeure toujours incertain, le pronostic est très grave, le traitement inefficace ou nul.

II. — BOEUF.

Étiologie. — Les *corps étrangers* et les *parasites* sont les deux principales causes d'abcès du foie chez les *bovidés*. Ces abcès sont fréquents. Signalés par Landel (1), Clavel (2), Émile Thierry (3), Icilio Lorenzetti (4), Noack (5), Felisch (6), ils ont été étudiés par Stubbe (7) (Voy. *Hépatite infectieuse*), et Schutz (8), qui avait reconnu leur origine bactérienne et constaté que les longs bacilles qu'ils contiennent sont pathogènes pour le lapin et la souris. Mac Fadyean en a décrit un grand nombre de cas chez les *bovidés* et chez le *mouton*.

Leur production résulte de l'émigration des corps étrangers contenus dans le rumen ou le réseau; ce sont des pointes de menuisier (Émile Thierry), des aiguilles, qui vont se loger dans l'épaisseur du foie et inoculent dans cet organe les germes pyogènes qu'elles ont apportés.

On voit également des abcès survenir à la suite de calculs biliaires, d'*échinococcose*, plus rarement de *distomatose*, de pénétration d'helminthes qui sont tous essentiellement bactérifères. Le bacille de la tuberculose peut déterminer des infections secondaires et des suppurations hépatiques.

(1) Landel, *Journ. de l'École vét. de Lyon*, 1851, p. 305.
(2) Clavel, *Journ. des vét. du Midi*, 1861, p. 196.
(3) Émile Thierry, *Rec. de méd. vét.*, 1865, p. 648.
(4) Icilio Lorenzetti, *Giorn. die anat. fisiol. et pat. degli animali*, 1887, p. 87.
(5) Noack, *Berliner Thierarztl. Wochenschr.*, 1890, p. 181.
(6) Felisch, *Berliner Thierarztl. Wochenschr.*, 1891, p. 379.
(7) Stubbe, *Ann. de méd. vét.*, 1890, p. 427.
(8) Schutz, *Jahresbericht über die Leistungen*, 1891.

BIBLIOTECA VETERINARIA

L'*actinomycose* hépatique se complique souvent d'infections secondaires qui donnent naissance à des processus de suppuration.

Hess (1) a rencontré des *abcès du foie* dans la maladie des onglons.

La *phlébite du cordon ombilical* détermine des abcès métastatiques chez le *veau*.

Anatomie pathologique. — Les abcès du foie des *bovidés* sont quelquefois très nombreux et à diverses périodes de leur évolution. Leur volume est très variable ; Landel (2) en a observé un qui renfermait un litre de pus. Felisch en a rencontré un autre situé dans le lobe droit, qui présentait 20 centimètres de long sur 10 de large ; il renfermait du pus crémeux et paraissait dû à un échinocoque. Les abcès petits et anciens sont caséifiés ou crétifiés : ceux de la surface antérieure du foie peuvent être guéris ou reportés sur la face postérieure du diaphragme par un mécanisme bien étudié par Stubbe. Ces abcès, fréquemment multiples, allongés, coniques, de la dimension d'un gros pois ou d'un œuf de pigeon, passent par divers stades :

L'abcès hépatique commence par soulever la capsule de Glisson et le péritoine, qui adhère peu à peu au diaphragme, au point correspondant ; puis l'adhésion de l'abcès avec la face postérieure du diaphragme devient de plus en plus intime ; il semble se produire une véritable énucléation, de telle sorte que, dans un stade très avancé, la tumeur fixée au diaphragme est libre de toute attache avec le foie.

On voit, à la surface du parenchyme hépatique, autant de dépressions, à fond cicatriciel, qu'il y a eu primitivement d'abcès.

Quand il existe des abcès dans le foie des jeunes *veaux*, on observe généralement des altérations pronon-

(1) Hess, *Jahresbericht über die Leistungen*. 1891.
(2) Landel, *Mag.*, 1849, p. 247.

BIBLIOTECA U.S.V. IAȘI

cées de la veine ombilicale. Ce vaisseau est transformé en une corde calleuse, épaisse, dure, à parois fibreuses et purulentes. Le thrombus ombilical finit par intéresser la veine porte.

Ces abcès *secondaires* siègent ordinairement dans la moitié gauche du foie, probablement parce que le sang de la veine ombilicale y arrive plus facilement. Cependant tout l'organe peut présenter des abcès de volume variable, très apparents à l'extérieur, sous forme de tubercules semi-sphériques de la grosseur d'un haricot ou d'un œuf de pigeon, isolés, confluents et fluctuants. La paroi est formée de tissu conjonctif, le contenu de pus pâteux, crémeux, mou, de nuance jaunâtre ou plus ou moins verdâtre.

Le tissu hépatique offre au début une coupe molle, ocreuse, parsemée de taches hémorrhagiques; plus tard, il se durcit par l'adjonction de taches et de bandes conjonctives (Kitt).

Symptômes. — Les symptômes sont très vagues, nuls, ou peuvent être rapportés à une affection du tube gastro-intestinal. On a observé quelquefois les signes d'une *indigestion* (Landel), d'une *péritonite* accompagnée de coliques intenses; parfois, on constate de l'*ictère* et de la *dysenterie*.

Le sujet peut présenter les signes d'une bonne santé quand l'abcès est enkysté ; il meurt quelquefois subitement quand l'abcès s'ouvre dans la veine cave postérieure (Felisch Frank) (1). Le poumon et les reins sont infiltrés de pus.

Diagnostic. — Généralement impossible.

Pronostic. — Incertain.

Traitement. — Tout traitement médical est inutile.

(1) Frank, *Bad. Thierarztl. Mittheil.*, 1890, p. 76,

BIBLIOTECA USV IASI

III. — CHIEN.

Étiologie. — Les principales causes sont les *corps étrangers* (*aiguilles*, *hameçons*) qui s'implantent dans le foie, les tumeurs de l'estomac, du foie, les *phlébites* et les *thromboses* de la veine porte, la *pyohémie*, la *septicémie*, les *traumatismes* extérieurs.

Anatomie pathologique. — Les abcès *traumatiques* sont généralement solitaires et volumineux; les abcès *métastatiques* sont multiples et très petits. Le pus est ordinairement rougeâtre, verdâtre, putride, quand des corps étrangers ont présidé à sa formation. Il est blanchâtre dans les abcès *pyohémiques*; ceux-ci ont ordinairement les dimensions d'une tête d'épingle ou d'un grain de millet; ils se révèlent par un petit piqueté dont la teinte claire tranche sur la congestion hépatique. L'évolution des abcès du foie chez le chien n'est pas encore connue et n'a fait l'objet d'aucune étude sérieuse.

Symptômes. — On peut observer des symptômes d'ictère imputables à la congestion du foie, de la fièvre et des frissons dus aux toxines fabriquées par les pyogènes. Nous avons constaté des *symptômes rabiformes*, chez un *chien* porteur d'une aiguille logée dans un abcès hépatique.

Nous ne possédons aucun renseignement sur la durée, la marche et la terminaison de cette affection.

Traitement. — On n'a pas encore fait de tentative chirurgicale pour obtenir la guérison de ces abcès.

BIBLIOTECA USVM ASI

ARTICLE IV. — PÉRIHÉPATITES.

On peut en distinguer deux types : 1° les périhépatites sèches; 2° les périhépatites exsudatives.

1° **Périhépatites sèches.** — Les périhépatites sèches sont caractérisées par des épaississements et des dépres-

sions de nature fibreuse (fig. 2) provenant de la capsule de Glisson ou du péritoine.

Elles sont communes chez les vieux *chevaux*, chez les grands *ruminants* et le *porc*.

Anatomiquement, elles sont dénoncées par des épaississements fibroïdes, des taches blanchâtres plus ou moins étendues, disposées en languettes, en houppes, ressemblant à des coups de pinceau ou affectant une forme irrégulière. Au niveau de ces taches, la capsule est épaissie ; sa section est blanche, nacrée. Les coupes ont, chez le *porc*, une coloration rouge, brunâtre, violacée, diffuse, avec de nombreuses taches foncées disséminées, lavées, grisâtres, brunâtres, troubles et formant, en certains points, des sortes d'arcs-en-ciel (Kitt). Ces périhépatites sont provoquées par des lésions vasculaires du système veineux sus-hépatique. Elles n'ont aucune importance clinique.

2° **Périhépatites exsudatives. — Lésions.** — Les périhépatites exsudatives sont essentiellement des péritonites aiguës localisées.

On trouve à la surface du foie des points recouverts d'exsudat fibrineux, grisâtre, jaunâtre, déchiqueté, villeux. Ces fausses membranes peuvent s'organiser, se vasculariser et faire adhérer le foie à la paroi costale, au diaphragme ou à l'intestin. Grâce à ce processus, des abcès, des kystes sont maintenus fermés (fig. 3).

Ces lésions sont généralement l'expression de maladies générales telles que la *tuberculose*, la *péripneumonie contagieuse*, la *phlébite* de la veine-porte (Morot et Cadéac) la *distomatose* provoquée par le distome lancéolé chez le *bœuf*, la *pneumo-entérite* chez le *porc*, ou de *kystes hydatiques* et de *traumatismes* chez tous les animaux.

Symptômes. — Ils ont fait l'objet d'un travail spécial de Dopheïde qui les a observés chez plusieurs *chevaux*, chez de nombreuses *vaches* ayant présenté des maladies intestinales rebelles à tout traitement. L'autopsie a

BIBLIOTECA USAMV

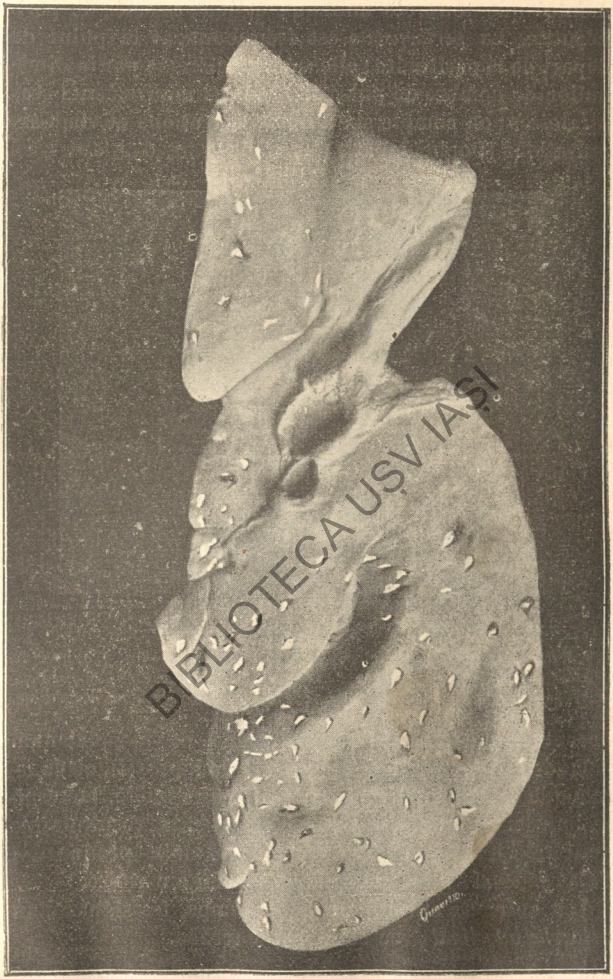

BIBLIOTECA USV IAȘI

Fig. 2. — Périhépatite sèche du cheval, indépendante de toute maladie parasitaire et caractérisée par des plaques fibreuses (Photographie Cadéac).

montré que tous ces animaux étaient affectés de périhépatite. La *périhépatite* est fréquemment le point de départ de la péritonite ; elle est caractérisée par la diminution de nombre de pulsations et des mouvements respiratoires ; on compte six à sept respirations et vingt-six pulsations (Dopheïde) (1). Ces signes sont d'autant plus

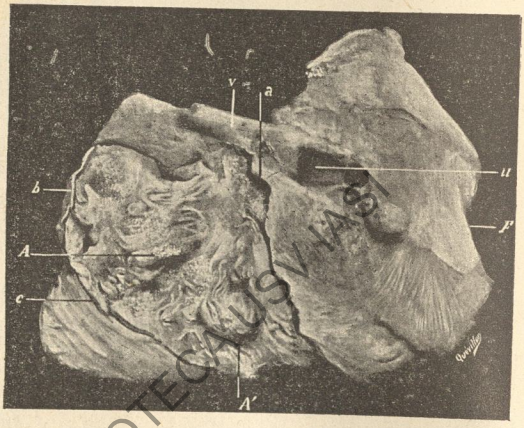

Fig. 3. — Foie d'un cheval atteint de péritonite chronique (Cadéac).

F, Épaississement du péritoine. — *u*, *v*, veine cave. — *a*, *b*, *c*, bord du péritoine excisé. — A, A', exsudats et néomembranes fibreuses qui augmentent l'épaisseur de la capsule de Glisson ; le foie est considérablement déformé.

BIBLIOTECA USAMV

accentués que la maladie est plus lente et plus ancienne.

En dehors de ces signes pathognomoniques (?), on constate que la conjonctive est pâle, l'artère molle, la respiration lente, plaintive ; les mouvements respiratoires sont inégaux ; l'inappétence est plus ou moins prononcée ; l'état général est mauvais ; l'état psychique altéré.

Les animaux offrent, en même temps, les signes d'un *catarrhe intestinal* avec coliques, diarrhée.

(1) Dopheïde, *Périhépatite partielle et péritonite : Symptômes et diagnostic* (*Berliner Thierarztl. Wochenschr.*, 1895).

Traitement. — L'application de sinapismes sur la région du foie produit généralement une grande amélioration.

ARTICLE V. — CIRRHOSES HÉPATIQUES.

On désigne ainsi des inflammations interstitielles caractérisées par la prolifération du stroma conjonctif et l'altération de l'élément glandulaire ou épithélial (1). La cellule hépatique peut s'atrophier par compression mécanique ; elle peut subir diverses dégénérescences ; elle peut disparaître sous l'influence de l'évolution conjonctive.

Les cirrhoses hépatiques s'observent chez tous les animaux.

On les appelle *cirrhoses vasculaires* quand l'agent irritant apporté par les vaisseaux a déterminé l'épaississement de leur paroi et une production fibreuse située à leur pourtour, *cirrhoses biliaires* quand les canalicules biliaires sont les points de départ de la prolifération interstitielle généralisée à tout l'organe.

Les causes de ces sclérooses sont très mal connues : ce sont des *agents toxiques* ingérés ou autochthones (maladie de Schweinsberg), des *microbes* ou des *ptomaïnes* apportés dans le foie par le système porte ou la circulation générale, ou des troubles nutritifs qui provoquent la sclérose de tous les vaisseaux (artério-sclérose), des *troubles circulatoires* (*foie cardiaque*), des troubles de la circulation biliaire marqués par la rétention de la bile, par l'inflammation des racines des canaux biliaires ou par un dépôt de pigment (*cirrhose pigmentaire*).

I. — SOLIPÈDES.

Étiologie et pathogénie. — Les cirrhoses du *cheval* sont veineuses ou biliaires ; mais leur étiologie est

(1) Mouquet, *Rec. de méd. vét.*, 1894, p. 239.

BIBLIOTECA USVIASI

inconnue et l'on ne peut les distinguer cliniquement.

Les cirrhoses veineuses s'observent généralement chez les chevaux vieux, les cirrhoses biliaires et hypertrophiques chez les chevaux de trois à cinq ans.

L'occlusion du cholédoque détermine l'ictère par rétention et la cirrhose biliaire. Lafosse a vu coïncider la sclérose du foie avec les phlébites chroniques du cordon testiculaire et de la jugulaire. Brückmüller (1) l'a constatée chez un cheval atteint d'emphysème pulmonaire très accusé ; Walley (2) attribue la cirrhose biliaire aux boissons de mauvaise qualité.

La cirrhose hépatique sévit à l'état enzootique dans le Schweinsberg, ce qui lui a fait donner le nom de *maladie de Schweinsberg*.

La cause essentielle paraît résider dans l'ingestion d'une nourriture altérée ou tout au moins possédant des propriétés particulières. Nicklas (3), Docker, Putscher (4), qui, les premiers, l'ont observée, ne reconnaissent, comme cause, que l'alimentation par des fourrages ayant des propriétés irritantes analogues à celles de la lupinotoxine.

Le *foin des contrées marécageuses* de certaines vallées (vallées d'Ohm, de Glon et de Zutam), ainsi que de plusieurs autres régions posséderaient ces propriétés. Certains *trèfles* l'auraient fait développer, ou tout au moins, cette cirrhose paraît se rapprocher de la maladie du trèfle.

Ce sont les *toxines du fourrage* qui agissent sur le foie dans la maladie de Schweinsberg, sur le cerveau dans la maladie du trèfle. Jamais son existence n'a été constatée sur les plateaux ou dans les régions élevées. Cette affection semble donc purement d'origine *tellurique*, quoique certains auteurs, Redner en tête, prétendent que

(1) Brückmüller, *in* Friedberger et Fröhner, p. 268.
(2) Walley, *Jahresbericht über die Leistungen*, 1892, p. 108.
(3) Niklas, *Kreutzer's Arch.*, t. II.
(4) Putscher, *Hépatite chronique des chevaux* (*Berliner Thierarzlt. Wochenschr.*, 1881, p. 437).

BIBLIOTECA USV IAȘI

la nature du sol n'y est pour rien ; Ganter (1) pense même qu'elle est due à un microbe particulier non découvert et Imminger la regarde comme de nature infectieuse. D'autres ont fait intervenir l'hérédité comme facteur étiologique (Neidhardt, Königer) (2). En somme, l'étiologie est encore inconnue.

Des observations récentes attestent qu'elle frappe les animaux de tout âge.

Elle paraît sévir à l'état endémique. Ganter a constaté 14 malades sur 20 dans une écurie ; 142 chevaux sur 450 périrent, la même année, de cette maladie. La proportion d'animaux atteints paraît augmenter d'année en année ; les chevaux importés y sont plus sujets que les chevaux indigènes (Ganter).

Symptômes. — Ils passent généralement inaperçus, ou font totalement défaut. Ponfick (3) a démontré expérimentalement, que tous les animaux à sang chaud peuvent perdre impunément les trois quarts de leur foie ; les cirrhoses hépatiques sont généralement des trouvailles d'autopsie. Cependant l'hypertrophie du foie est parfois si considérable qu'on peut la confondre avec la *gestation* avancée. Une jument laissée dans les hôpitaux, en vue d'un accouchement, avait le ventre et surtout l'hypochondre droit très saillants ; elle mourut subitement d'hémorrhagie abdominale et présenta à l'autopsie un foie cirrhotique du poids de 40 kilos (Cadéac).

A défaut de *signes physiques*, les animaux affectés d'une cirrhose avancée présentent de nombreux troubles rationnels. Ils sont tristes, abattus, indifférents, hébétés ; ils *bâillent* fréquemment : ce symptôme a une grande importance dans les pays où règne cette maladie ; la bouche

(1) Ganter, *Berliner Thierarztl. Wochenschr.*, 1890, p. 91. — Imminger, *Jahresbericht über die Leistungen*, 1890.

(2) Neidhardt, Königer, Stetter, Wankmüller, Berstle, *Jahresbericht über die Leistungen*, 1891, p. 67.

(3) Ponfick, *Virchow's Arch.*, Bd. CXIX, 1890.

BIBLIOTECA USAMV

est chaude, pâteuse ; l'appétit est irrégulier, capricieux ; parfois, on constate de l'anorexie, du *pica* [Kemke (1), Imminger (2)], des alternatives de *constipation* et de *diarrhée* et parfois de légères coliques ; les muqueuses sont pâles ; l'ictère se produit quand le cholédoque est obstrué, et ce signe accompagne les cirrhoses biliaires hypertrophiques.

Les sujets maigrissent et ont le poil piqué, malgré tous les efforts qu'on fait pour les maintenir en bon état. L'accélération de la respiration et l'essoufflement se manifestent au moindre exercice.

La faiblesse est très prononcée ; on observe quelquefois une difficulté des mouvements de flexion latérale (Julien) (3) ; le cœur bat très fort, le pouls est petit, presque imperceptible, parfois ample et fort (Mouquet) ; il se produit de l'*ascite*, un engorgement des membres (4) ; les urines, très pauvres en urée, sont quelquefois albumineuses et sucrées (Mouquet). Il finit par y avoir intoxication générale par défaut de destruction des poisons, ou par l'agent qui a provoqué la cirrhose.

On peut observer des signes d'immobilité ou de vertige, déterminés par auto-intoxication complexe, insuffisance hépatique et urémie. Les signes d'hydrocéphalie chronique sont communs à observer dans la maladie de Schweinsberg ; les animaux ont une démarche chancelante, titubante ; ils paraissent immobiles et ont une grande envie de dormir (Wagenhauser) (5).

Marche. — Durée. — La *marche* de la maladie est très lente et apyrétique ; l'affection présente des poussées successives avec coloration et décoloration alternative des

(1) Kemke, *Berliner Thierarztl. Wochenschr.*, 1893, p. 37.
(2) Imminger, *Jahresbericht über die Leistungen*, 1889.
(3) Julien, *Journ. des vét. milit.*, 1874, p. 10.
(4) Lafore, *Journ. des vét. du Midi*, 1839, p. 229. — Desliens, *Arch. vét.*, 1877, p. 858. — Friedberger, *Jahresbericht über die Leistungen*, 1882, p. 88.
(5) Wagenhauser, *Berliner Thierarztl. Wochenschr.*, 1892, p. 521.

BIBLIOTECA USVAS

muqueuses, poussées accompagnées de maladies accessoires liées ou non aux troubles hépatiques (Mouquet) (1).

Sa *durée* est illimitée et inconnue; sa fin naturelle est le marasme, la *mort* par inanition, par urémie, par hémorrhagie gastro-intestinale, par rupture de l'estomac, par rupture du foie et hémorrhagie interne consécutive (Friedberger) (2).

Diagnostic. — Au début, le bâillement, la pâleur des muqueuses et la fatigue générale, plus tard, l'ictère et la sensibilité du flanc droit, sont les signes les plus caractéristiques.

L'absence de signes physiques précis et constants empêche de reconnaître la cirrhose hépatique; les troubles rationnels sont l'expression d'une mauvaise digestion, d'une insuffisance de la nutrition ou d'une intoxication secondaire. L'état des urines peut fournir un renseignement indirect; l'ictère, quand il existe, précisant davantage le siège du processus, et l'ascite, quand ce trouble est indépendant de toute altération cardiaque, tels sont les principaux signes permettant d'affirmer l'imperméabilité du foie, sans justifier, d'une manière absolue, le diagnostic cirrhose.

Les coliques hépatiques sont quelquefois si intenses qu'elles simulent les douleurs déterminées par le *volvulus* ou l'*invagination intestinale* (Carraro) (3).

Les *tumeurs du foie*, de la capsule hépatique ou du péritoine, peuvent, en effet, engendrer tous ces troubles.

Anatomie pathologique. — Les lésions de la cirrhose veineuse sont différentes de celles de la cirrhose biliaire.

A. Cirrhose veineuse. — La surface du foie est épaissie, blanchâtre, fibroïde (*périhépatite*), inégale, granuleuse.

(1) Mouquet, *Rec. de méd. vét.*, 1894, p. 239.
(2) Friedberger, *Münch. Jahresber.*, 1880-1881.
(3) Carraro, *Giorn. di vet. milit.*, 1890 et *Rec. de méd. vét.*, 1891, p. 392.

BIBLIOTECA IASI

Les granulations sont rarement appréciables chez le cheval. La consistance de l'organe est augmentée ; la section est marbrée ; on y distingue des sortes d'anneaux grisâtres, vasculaires, scléreux, renfermant des îlots jaunâtres, glandulaires, qui font saillie sur la coupe.

La cavité abdominale renferme un épanchement ascitique plus ou moins abondant, suivant l'ancienneté de la maladie.

L'examen histologique des coupes du foie révèle des zones conjonctives, colorées en rose, qui ont dissocié les lobules hépatiques. Cette cirrhose annulaire est, en effet, constituée par des bandes fibreuses qui rayonnent autour du système veineux porte et du système veineux sus-hépatique. La sclérose, chez le cheval, demeure longtemps confinée autour du système porte, mais, plus tard, les veines sus-hépatiques deviennent des foyers de sclérose qui rejoignent les prolongements du système porte. Les cellules hépatiques, comprises dans chaque anneau scléreux, subissent la dégénérescence graisseuse et sont remplacées graduellement par le tissu fibreux (*sclérose de remplacement*).

B. Cirrhose biliaire. — Dans la cirrhose biliaire, le foie est hypertrophié; il a quelquefois plus de trois fois son volume normal, son épaisseur a doublé; ses bords sont épais, arrondis (1) ; son poids spécifique est augmenté ; sa surface n'offre pas trace de périhépatite ; sa coloration est verdâtre, régulièrement ou irrégulièrement. Dans ce cas, on constate des points de 2 à 4 millimètres, ou davantage, correspondant à un lobule hépatique et qui ont une teinte jaunâtre ou vert olive, tandis que le stroma, qui entoure chaque lobule, est fibreux, gris rosé.

A la coupe, on constate que la consistance est accrue ; à l'examen microscopique, on observe une hypertrophie

(1) Lagriffoul, *Cirrhose hypertrophique du foie sans ictère ni ascite, caractérisée exclusivement par la diarrhée* (*Rec. de mém. et obs. sur la méd. vét. milit.*. 1890).

BIBLIOTECA USAMV

de tous les lobules : ils ont un diamètre variable, qui est en moyenne de 2 millimètres à 3^{mm}, 5, alors que la dimension normale chez le cheval varie de 1 millimètre à 1^{mm},5.

Ces lobules sont tous enchâssés dans un anneau de tissu conjonctif complet, qui varie beaucoup de dimensions entre deux lobules, et qui s'épaissit beaucoup aux points

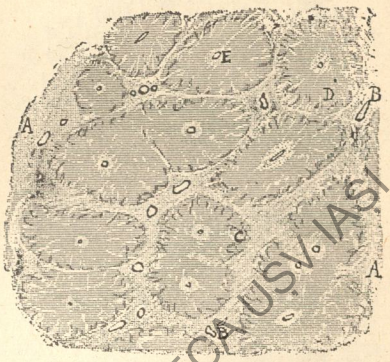

Fig. 4. — Coupe à travers le foie, vue à un faible grossissement (L. Blanc).

A, tissu conjonctif périlobulaire. — B, veinules portes. — C, zone périphérique des lobules, avec canalicules biliaires. — D, zone moyenne des lobules. — E, zone centrale, avec la veine sus-hépatique entourée du conjonctif.

BIBLIOTECA USVIASI

de convergence de trois ou quatre lobules : il y a là des étoiles conjonctives au milieu desquelles on distingue les grosses veinules portes, ainsi que les artères et les ramifications du canal cholédoque (L. Blanc) (1), et de nombreux néo-canalicules biliaires dont on reconnaît

(1) L. Blanc, *Journ. de l'École vét. de Lyon*, 1895, p. 276. — Nocard, *Un cas de cirrhose hypertrophique chez le cheval* (*Arch. vét.*, 1877, p. 857). — Emmerich, *Cirrhose hépatique interstitielle chronique chez le cheval* (*Jahresber. über die Leistungen*, 1887). — La cirrhose, appelée *hypertrophique* biliaire par Nocard, s'est développée à la suite d'une insuffisance valvulaire du cœur, ce qui explique la dilatation des veinules sus-hépatiques et des capillaires qui y aboutissent et l'absence d'ictère : c'était, pour nous, une cirrhose mixte tenant à la fois du foie cardiaque et de la cirrhose hypertrophique biliaire.

l'épithélium de revêtement constitué par cinq ou six cellules polygonales à protoplasma clair (fig. 4).

Au niveau des espaces porto-biliaires, le tissu conjonctif forme des plaques roses, irrégulières, des îlots insérés sur des pédicules plus ou moins allongés, qui dissocient

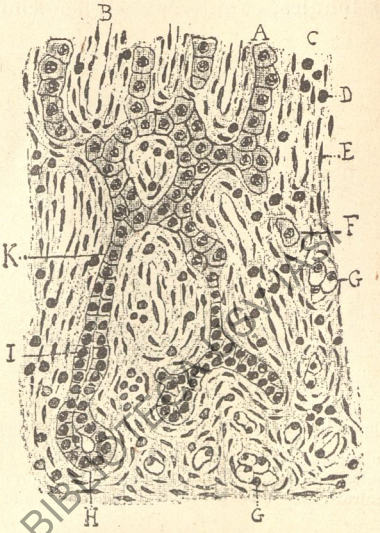

Fig. 5. — Rapports des travées hépatiques avec les néocanalicules biliaires (L. Blanc).

A, travées hépatiques. — B, capillaire sanguin intralobulaire. — C, tissu conjonctif. — D, noyau des cellules migratrices. — E, noyaux de cellules conjonctives. — F, cellule hépatique isolée. — G, cellules hépatiques chargées de pigment. — H, néocanalicule coupé en travers. — I, néocanalicule. — K, continuité du canalicule biliaire avec une travée hépatique.

les trabécules hépatiques dont les lobules sont plus ou moins échancrés (*cirrhose intralobulaire*). Le lobule peut être lui-même subdivisé par une multitude de cloisons anastomosées (*cirrhose monocellulaire*). Au centre de chaque lobule, on trouve la veine sus-hépatique, presque toujours enveloppée d'une gaine conjonctive épaisse.

Ce tissu conjonctif centrolobulaire est relié au tissu périlobulaire par des travées (fig. 5) qui doublent le réseau veineux intralobulaire, de telle sorte que les travées hépatiques sont plus écartées qu'à l'état normal ou entièrement isolées (L. Blanc).

Le tissu de nouvelle formation est fibroïde, peu dense, rose pâle, peu rétractile ; il est parsemé d'une multitude

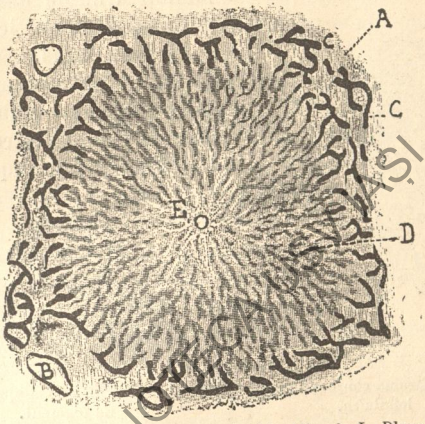

Fig. 6. — Coupe d'un lobule du foie (d'après L. Blanc).

A, réseau conjonctif pénétrant entre les cellules du lobule. — B, veinule porte. — C, Néocanalicules biliaires. — D, Travées de cellules hépatiques. — E, Veine sus-hépatique entourée de tissu conjonctif.

de petits canaux sinueux, anastomosés, qui tranchent par leur couleur rose vif sur le tissu environnant (fig. 6). Ce sont des pseudo-canalicules biliaires, qui se dilatent quand la cirrhose est très ancienne. Les cellules hépatiques diminuent de volume, deviennent granuleuses, se chargent de pigment, principalement au centre et à la périphérie, et se réduisent à une mince couche transparente qui enveloppe le noyau; elles reviennent ainsi à l'état de petites cellules cubiques indifférentes. Ces faits

indiquent que l'altération essentielle siège dans les voies biliaires et que le processus consiste dans une angiocholite et une périangiocholite des canaux biliaires moyens ou de petit calibre.

En résumé « il y a congestion et inflammation du foie, tuméfaction et suractivité fonctionnelle des cellules hépatiques, polycholie, hypertrophie des lobules, tuméfaction trouble des cellules hépatiques, formation de tissu conjonctif dans les espaces interlobulaires et centrolobulaires (fig. 7), envahissement des lobules et destruction de leur zone périphérique par ce

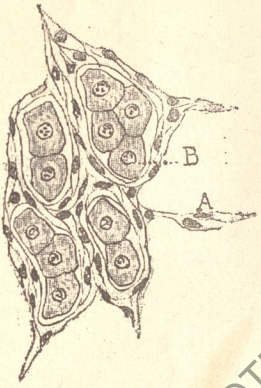

Fig. 7. — Stroma conjonctif intralobulaire.

A, réseau conjonctif pénétrant entre les cellules du foie. — B, cellules hépatiques.

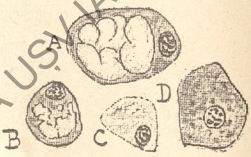

Fig. 8. — Cellules hépatiques chargées de pigment.

A, cellules renfermant de gros grains de pigments. — B, cellule renfermant des granulations pigmentaires. — C, cellule colorée en jaune dans sa totalité. — D, cellule normale.

BIBLIOTECA USMHAS

conjonctif, développement de nombreux canalicules biliaires sur les bords. Les travées hépatiques se transforment en canalicules biliaires par dilatation des lacunes intercellulaires et leurs éléments constitutifs retournent au type épithélial simple. La majorité des cellules hépatiques demeurent saines, ce qui différencie la cirrhose biliaire de la cirrhose veineuse où elles éprouvent la transformation granulo-graisseuse.

» Puis il y a compression des fines voies biliaires par le

tissu conjonctif de nouvelle formation, augmentation de la pression biliaire dans les lobules, résorption de la bile par les lymphatiques, introduction de la bile dans le sang, altération des hématies, exagération de la fabrication du pigment biliaire (fig. 8) par la présence dans le sang d'hématies en voie de destruction. » (L. Blanc.)

La maladie de *Schweinsberg* est une hépatite interstitielle chronique, caractérisée par un épaississement de travées conjonctives interlobulaires, avec atrophie consécutive des cellules hépatiques.

Les canaux biliaires sont parfois obstrués.

Le FOIE a une consistance ferme; souvent il a acquis la résistance du cuir; il crie sous le scalpel. Sa coloration est brune au début de l'affection, jaune vers la fin. Sur une coupe, on constate une hyperplasie considérable du tissu conjonctif interstitiel et interlobulaire, avec destruction du parenchyme dans certains points, dégénérescence graisseuse des cellules hépatiques dans d'autres.

On constate souvent, dans cette cirrhose, une dilatation considérable de l'*estomac* (Stamm) (1), avec des lésions de gastrite chronique; le plus souvent cet organe est rempli d'aliments secs. Le foie est hypertrophié ou atrophié, selon la phase de la maladie (Nicklas).

On remarque quelquefois de l'hyperhémie cérébrale (Hoffmann) (2).

Traitement. — Il faut utiliser les agents antiseptiques, dans toutes les gastro-entérites, afin de diminuer les dangers d'intoxication. On doit employer les purgatifs salins, le bicarbonate de soude pour empêcher l'autointoxication, les diurétiques pour faciliter l'élimination, l'iodure de potassium pour ralentir la sclérose, les cholagogues pour maintenir l'intégrité de la sécrétion et des voies biliaires. Dans la maladie de Schweinsberg, presque tous les traitements ont été suivis d'insuccès.

(1) Stamm, cité par Dieckerhoff.
(2) Hoffmann, *Repertor. Thierheilkunde*, p. 282.

BIBLIOTECA USAMV

Les auteurs allemands recommandent les alcalins (sel de Carlsbad) et les diurétiques.

Imminger (1) a obtenu de bons résultats par l'emploi de l'iode : il aurait guéri sept animaux sur neuf. Il injecte l'iode dans la trachée et répète l'opération tous les deux ou trois jours, quelquefois tous les huit jours. Künke et Stenert auraient obtenu des succès par l'emploi de la solution iodée de Lugol. Weiskopf (2) admet l'incurabilité de cette maladie. Ganter recommande la désinfection, le renouvellement du sol.

Le changement d'alimentation donnerait peut-être de bons résultats ; on a conseillé l'emploi des fourrages verts. Le plus souvent, les propriétaires se débarrassent de leurs animaux avant d'essayer un traitement, car ils connaissent la terminaison fatale de la maladie.

II. — BŒUF.

Le bœuf peut présenter les mêmes cirrhoses que le cheval, mais les cas bien observés sont très rares. Nous nous bornerons à les rapporter.

Étiologie. — Anatomie pathologique. — La CIRRHOSE HYPERTROPHIQUE ou cirrhose biliaire du bœuf (Cagny, Nocard) résulte généralement d'un obstacle quelconque à la circulation et à l'écoulement de la bile : *tumeur* comprimant la vésicule ou les gros canaux biliaires, *calcul* ou, plus simplement, affection *catarrhale* obstruant ces vaisseaux.

L'*alimentation* par les drèches et par tous les aliments contenant de l'alcool est incapable de la produire. La cirrhose alcoolique de l'homme est une cirrhose atrophique.

La *cirrhose hypertrophique* du foie a été remarquée chez de jeunes *veaux*, par Morot. Dans un cas, le foie pesait

(1) Imminger, *Berliner Thierarztl. Wochenschr.*, 1890, p. 77.
(2) Weiskopf, *Ibid.*, p. 413. — Neidhardt, *Ibid.*, 1891, p. 37.

BIBLIOTECA USV IASI

12 kilos. Sa coloration était jaunâtre, rosée ou rouge clair. On y observait aussi un grand nombre de petits kystes congénitaux. Les deux reins étaient également hypertrophiés : l'un pesait 950 grammes, l'autre 1150 grammes. A l'examen histologique, on observe d'énormes travées fibreuses ayant presque complètement remplacé le tissu hépatique, sans dégénérescence graisseuse des cellules. Le tissu de sclérose offre son maximum de densité au pourtour des vaisseaux.

Ordinairement le foie est ferme ; il crie sous l'instrument tranchant; sa coupe a l'aspect marbré. La couleur jaune brun de l'organe est veinée de linéaments blanchâtres, dessinant des lobules irréguliers et acquérant une épaisseur considérable au pourtour des gros vaisseaux biliaires. La mince couche de tissu conjonctif, dessinant des lobules normaux, est ici considérablement mais irrégulièrement hypertrophiée, surtout au voisinage des gros vaisseaux. En un mot, la cirrhose est multilobulaire.

Le contour irrégulier des îlots hépatiques est comme échancré par des pointes multiples de tissu nouveau qui atrophient devant elles la substance hépatique.

A un *fort grossissement*, ces cloisons conjonctives si épaisses se montrent sillonnées d'un réseau très riche de néocanalicules biliaires, qui proviennent de la transformation des trabécules hépatiques de la partie du lobule envahie par le tissu conjonctif.

Les CIRRHOSES VEINEUSES ne peuvent se distinguer cliniquement des cirrhoses biliaires; leur étiologie est encore assez mal connue. Elles sont sous la dépendance de maladies du cœur (*foie cardiaque*) ou d'infection de la veine-porte (pyléphlébite). On a constaté, aux diverses autopsies qui ont été faites, une hépatite interstitielle chronique caractérisée par de nombreux foyers caséeux discoïdes, de un à trois centimètres de diamètre, sans altération tuberculeuse (Albrecht), se présentant sous forme de taches de couleur brune, sorte d'îlots en saillie

BIBLIOTECA CENTRAL

s'enfonçant assez profondément dans l'épaisseur du tissu.

Le foie, la plupart du temps soudé au diaphragme, est blanchâtre, très dur, irrégulier, et peut avoir un poids colossal (Adam en a trouvé un pesant 150 kilos); il ne dépasse généralement pas 16 kilogrammes (1).

La surface de l'organe est quelquefois mamelonnée et offre une teinte grisâtre; la capsule est épaisse et parsemée de callosités; les lobules sont entourés de tissu conjonctif; la veine porte est renforcée par le tissu conjonctif qui épaissit également les artères et les veines. Les travées conjonctives parcourent aussi tout l'organe et lui donnent l'aspect d'un damier (Höhmann) (2). Parfois le cholédoque est imperméable; la bile est muqueuse, fluide et blanchâtre.

Symptômes. — Tout d'abord, on observe la miction d'une urine un peu rouge ou jaune rougeâtre, bilieuse et albumineuse; en même temps, la peau se colore en jaune, surtout à l'aine et aux parties dénudées par des causes quelconques. Ces deux symptômes augmentent journellement; au bout d'un certain temps, l'urine, très rouge, se prend en caillot sur la litière; il peut même se former des caillots sanguins qui pendent quelquefois au-dessous de la vulve; quand on les tire, ils paraissent moulés sur le canal de l'urèthre.

La *coloration jaune* augmente sur toutes les parties blanches du corps; celles-ci ont alors le même aspect que le dedans des oreilles des vaches beurrières. L'appétit est capricieux; on peut constater une salivation abondante et généralement une indigestion chronique (Schäffer) (3).

(1) Morot a recueilli plusieurs exemples de cirrhose hépatique caractérisée par une hypertrophie avec sclérose périvasculaire et infiltration hémorrhagique donnant à l'organe une coloration brune (Communication inédite).

(2) Höhmann, *Berliner Thierarztl. Wochenschr.*, 1895, n° 35.

(3) Schäffer, *Berliner Thierarztl. Wochenschr.*, 1889, p. 298. — Noack, *Sachs. Bericht*, 1890, p. 69. — Morot, *Revue vét.*, 1895, p. 322. — Zundel, *Cirrhose du foie chez les bêtes péripneumoniques* (*Soc. centr. de méd. vét.*, 1865, p. 126).

BIBLIOTECA USAMVBI

La pression de la portion thoraco-abdominale droite n'est pas douloureuse (Höhmann). Les masses musculaires sont agitées par des tremblements et la peau est quelquefois insensible aux piqûres. A l'*auscultation*, le murmure respiratoire paraît exagéré partout. Par l'exploration vaginale, on reconnaît que l'hémorrhagie ne provient ni du vagin, ni de la matrice. Puis les symptômes s'aggravent et la mort s'ensuit, sans qu'on ait pu établir le diagnostic précis des altérations que le foie a subies (1).

Traitement. — Un bon régime, les cholagogues pour exciter la sécrétion biliaire, l'iodure de potassium pour combattre la sclérose, sont les meilleurs moyens de retarder la marche de la maladie quand on ne peut livrer les animaux à la boucherie.

BIBLIOTECA USV IAȘI

III. — CHIEN.

Étiologie et pathogénie. — L'inflammation interstitielle est très fréquente : mais sa pathogénie n'est pas la même que chez le *cheval*. D'après nos observations, la cirrhose biliaire hypertrophique domine chez le *cheval* et la cirrhose vasculaire chez le *chien*.

Ce sont les *intoxications*, les *maladies du cœur* et les *tumeurs du foie* qui en sont les causes principales.

On a fréquemment réalisé la *cirrhose biliaire* en ligaturant incomplètement le cholédoque. Cette occlusion est quelquefois produite par des *parasites*. Zwaardemaker (2) a constaté l'existence, dans les canaux biliaires, d'œufs de nématodes à l'état adulte : en même temps qu'évoluait la sclérose interstitielle, les parasites étaient frappés de nécrose.

Anatomie pathologique. — Dans un *premier stade*, le foie est volumineux, dur ; ses bords sont arrondis, sa sur-

(1) Cagny, *Jaunisse et hématurie chez la vache* (*Soc. centr.*, 1879). — Albrecht, *Berliner Thierarztl. Wochenschr.*, 1893, p. 28.

(2) Zwaardemaker, *Titdschrift van Amsterdam*, t. XIV, p. 266.

face lisse, sa coloration très foncée; la coupe est marbrée; les lobules hépatiques sont séparés par des travées plus dures, grisâtres, constituées par du tissu fibreux en voie de formation. La capsule de Glisson est épaisse; on ne peut la détacher sans arracher des débris du parenchyme adhérent; les branches de la veine porte sont fortement dilatées.

Histologiquement, on peut constater une végétation fibreuse dont le foyer principal occupe l'espace porte : la cirrhose est souvent *annulaire* et *extralobulaire* par rapport au lobule hépatique. Quand elle est plus intimement liée à une *maladie du cœur*, la veine sus-hépatique présente un anneau fibreux plus ou moins développé.

A une *période plus avancée*, la cirrhose a une forme nettement *cloutée*; la surface du foie offre une couleur brune, grisâtre ou ardoisée ; elle est hérissée de granulations petites, égales, du volume d'un grain de mil, formant une saillie hémisphérique (1).

Ce phénomène est dû à la rétraction des zones scléreuses, qui étranglent les lobules hépatiques et les font saillir au dehors. La dureté du parenchyme hépatique est très grande; il résiste sous l'ongle ; il est quelquefois difficile à couper. La section présente des séries d'anneaux inégaux ou des nappes étendues, composées de tissu fibreux, de vaisseaux et d'îlots arrondis, jaunâtres, saillants sur la surface de section, formés de tissu glandulaire nettement enchâssé dans les alvéoles de sclérose.

L'*ascite* est généralement très prononcée ; les intestins sont rapetissés; le *cœur* est flasque; les *reins* et les *poumons* sont congestionnés; la veine porte est souvent enflammée, épaissie par endophlébite; il y a souvent *pyléphlébite* adhésive.

A l'*examen microscopique*, on observe la dégénérescence

(1) L'aspect clouté du foie est fréquemment déterminé, chez le *chien* et le *chat*, par l'atrophie graisseuse.

BIBLIOTECA UNAM

des cellules hépatiques qui sont chargées de pigment et de graisse.

Symptômes. — On a fréquemment l'occasion de pratiquer l'autopsie de chiens qui présentent ces lésions très avancées sans offrir des symptômes appréciables pendant la vie. Quand la circulation porte est enrayée, c'est-à-dire vers la fin de la maladie, on observe de l'*ascite*, du *catarrhe gastro-intestinal chronique*; on constate alors de la diarrhée, des vomissements, de l'essoufflement. L'ictère fait généralement défaut. L'exploration du foie ne fournit aucun signe particulier; la rate est généralement volumineuse et dure à la palpation (Müller). Perosino (1) signale la toux spasmodique comme un signe de cirrhose hépatique; il attribue ce symptôme à la crampe du diaphragme déterminée par la pression du foie sur ce muscle.

Marche. — La maladie évolue lentement; sa durée est indéterminée; sa terminaison est rapidement mortelle quand l'ascite s'est développée et que l'amaigrissement est très prononcé.

Traitement. — Il est exclusivement *symptomatique*. On *ponctionne* l'abdomen pour faire disparaître l'ascite. On administre des purgatifs salins contre la gastro-entérite, des diurétiques pour faciliter l'élimination des produits de déchet, de la digitale pour combattre l'asystolie.

BIBLIOTECA USV IASI

VI. — ATROPHIE DU FOIE.

ARTICLE Ier. — ATROPHIE.

I. — SOLIPÈDES.

Étiologie. — Anatomie pathologique. — L'atrophie du foie est généralement partielle; elle porte presque toujours sur le lobe droit et le lobule de Spiegel. On

(1) Perosino, *Giornale di med. vet. prat.*, 1886, p. 197.

l'observe assez fréquemment chez les *vieux chevaux*, où l'hypertrophie des lobes moyen et gauche compense l'atrophie des autres parties de l'organe.

L'origine de cette lésion est discutée. Selon Kitt, l'atro-

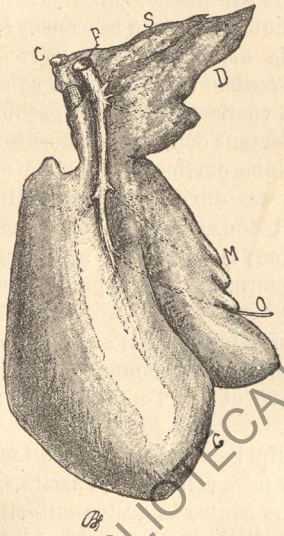

Fig. 9. — Foie avec atrophie du lobe droit.

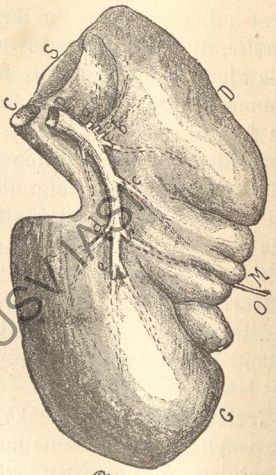

Fig. 10. — Foie normal, face abdominale.

S, lobule de Spiegel. — D, lobe droit. — M, lobe moyen, — G, lobe gauche. — O, veine ombilicale oblitérée. — C, veine cave. — I, veine porte. — A, veine du lobule de Spiegel. — B, veine du lobe droit. — C, première veine du lobe moyen. — D, E, veines du lobe gauche (L. Blanc) (1).

phie du foie est due à une compression de l'organe par le gros côlon.

Le mode de distribution de la veine porte dans le foie joue un rôle essentiel; ce vaisseau se prolonge directement dans les lobes moyen et gauche, tandis

(1) L. Blanc, *Journ. de méd. vét. et de zoot.*, 1895, p. 647.

BIBLIOTECA USVIASM

qu'il envoie, dans le lobe droit, des branches se détachant à angle droit ou qui remontent parfois. L'afflux du sang de la veine porte est donc moins facile dans ces parties du foie, qui s'atrophient peu à peu, par suite de leur fonctionnement moins actif (L. Blanc).

L'atrophie du lobule de Spiegel est telle, dans beaucoup de cas, qu'il ne reste, de cet organe, qu'un feuillet aminci, formé par l'adossement des deux parois de la capsule (fig. 9 et 10). On pourrait même prendre ce lobule pour un prolongement conjonctif du péritoine, si un examen attentif ne montrait des vestiges de canaux biliaires, et quelquefois aussi des îlots de tissu hépatique.

II. — RUMINANTS.

Étiologie. — Anatomie pathologique. — L'atrophie du foie s'observe chez le *bœuf*; elle a généralement pour cause des compressions de l'organe dues à des *tumeurs* ou à des *échinocoques*. La substance hépatique présente alors un liséré rouge clair; les acini affectent une forme irrégulièrement circulaire.

L'*examen microscopique* dénote une disparition à peu près complète de la graisse, un rapetissement des cellules hépatiques et une infiltration pigmentaire de ces éléments. Quelquefois on remarque, d'une façon typique, l'atrophie granuleuse provenant d'une inflammation chronique.

III. — PORC, CHIEN, CHAT.

Etiologie. — Anatomie pathologique. — L'atrophie du foie, chez ces animaux, a été signalée souvent, notamment par Woit, Schmidt, Bidder.

Cette atrophie, qui diminue souvent l'organe des deux tiers de son volume, est due à un rapetissement des cellules et provient ordinairement de *compressions*. Elle offre les mêmes caractères que chez le *bœuf*.

BIBLIOTECA UASVM IAȘI

Souvent, chez ces animaux, l'atrophie est due à une *inflammation chronique* de l'organe ; on a alors une atrophie caractérisée par l'état granuleux et clouté du foie. La surface du foie est alors mamelonnée, granuleuse, les petits tubercules sont séparés du tissu hépatique par du tissu conjonctif plus ou moins abondant. L'organe a une teinte ictérique.

ARTICLE II. — DÉGÉNÉRESCENCE GRAISSEUSE.

Définition. — Le foie présente, chez tous les animaux, une stéatose *physiologique* dans laquelle la cellule hépatique n'est pas encore altérée, bien que surchargée de granulations et de gouttelettes graisseuses, et une stéatose *pathologique* consécutive à une maladie ou à un empoisonnement et caractérisée par la dégénérescence granulo-graisseuse du parenchyme hépatique.

Ces deux formes de foie gras peuvent aboutir à la déchéance de l'organisme par insuffisance hépatique. Mais la surcharge adipeuse modérée, qui est la conséquence d'une suralimentation, n'entraîne ordinairement aucun trouble fonctionnel; elle devient grave quand elle est excessive ou qu'elle tourne à la dégénérescence graisseuse, comme chez les *oies* ou les *canards* engraissés.

Gowing (1) signale un cas de dégénérescence graisseuse des plus complets chez un *chien* dont le foie était quadruplé de volume.

Neale (2) raconte que, dans un troupeau de *brebis* grasses, il y eut beaucoup de cas de mort; le foie était infiltré de graisse, sauf, dans une petite zone, autour de la veine centrale.

La pathogénie de la *dégénérescence graisseuse* et de la *lipomatose* sont communes à tous les animaux. L'étude clinique de ces altérations hépatiques, encore

(1) Gowing, *Ann. de méd. vét.* 1870, p. 505.
(2) Neale, *The Journ. of comp. Pathol. and Therap.*, t. V, p. 170.

BIBLIOTECA VASILE

très incomplète, a été esquissée chez le *cheval* dans un excellent travail publié par M. Neyraud (1).

Étiologie et pathogénie. — Dans l'intoxication *phosphorée*, *arsenicale*, *antimoniée*, *plombique*, *phéniquée*, *iodoformée*, *alcoolique*, les cellules hépatiques des espaces porto-biliaires se tuméfient, se remplissent de granulations graisseuses qui grossissent rapidement et entraînent leur destruction complète. Dans quelques contrées de l'Allemagne, on engraisse même les *oies* en leur donnant, tous les jours, une dose variable d'oxyde blanc d'antimoine (Neyraud).

Les *gastro-entérites* déterminées chez les *herbivores* par les plantes couvertes de moisissures ou de champignons sont suivies de la dégénérescence graisseuse du foie. Dans l'intoxication par le *colchique d'automne*, on a signalé la destruction graisseuse de la cellule hépatique; cette lésion est toujours très marquée dans la *lupinose* du *mouton*.

Charrin a provoqué, chez le *chat*, une dégénérescence graisseuse complète du foie et des reins en injectant, un mois auparavant, 6 centimètres cubes du bacille pyocyanique; mais la fréquence de la dégénérescence graisseuse, chez cette espèce animale, ôte toute valeur à cette expérience. La propriété qu'a le foie d'arrêter les poisons et les toxines microbiennes le rend accessible à tous les poisons stéatosants qui, formés par l'intestin, sont apportés par la veine porte. Les poisons peuvent être distribués dans le foie par l'artère hépatique. La toxine du bacille de Koch stéatose le foie chez les tuberculeux.

L'*infection purulente* et la *septicémie* chez tous les animaux, la *pneumonie infectieuse*, les affections *typhoïdes*, les *endocardites* infectieuses, la *gourme* chez le *cheval*, la maladie du *jeune âge*, le *diabète* chez le *chien*, provoquent la même altération et fréquemment la conges-

(1) Neyraud, *Journ. de méd. vét. et de zoot.*, 1892, p. 400.

tion, l'inflammation, l'hémorrhagie et la rupture hépatique.

La dégénérescence graisseuse qui succède aux maladies du poumon résulte d'une hématose insuffisante et d'un défaut d'oxydation des globules graisseux en circulation dans le sang; celle qui complique les maladies du cœur est déterminée par la diminution de la tension artérielle et l'élévation de la pression veineuse, qui facilite la formation des congestions passives, des œdèmes, des thromboses; le sang stagne dans le foie et s'y dépouille de tous les principes hydrocarbonés dont il est chargé. Dans la *pyohémie*, on admet que la fièvre provoque la résorption de la graisse des tissus qui arrive à être en excès dans le sang et s'emmagasine dans le parenchyme hépatique.

Les *maladies aiguës* ou *chroniques du foie* (cirrhose, ictère catarrhal, distomatose, carcinose locale ou généralisée) sont également stéatosantes.

Chez le *cheval*, Neyraud a constaté trois cas mortels de *lipomatose hépatique* qu'il a attribués au séjour des animaux dans une écurie chaude, humide, un peu obscure, où ils étaient engraissés en vue de la vente. Chez une *vache*, Lucet a constaté la dégénérescence graisseuse hypertrophique du foie.

Lésions. — Le foie stéatosé est épais, lisse, jaunâtre, excepté dans les maladies infectieuses où il est souvent congestionné et parfois hémorrhagique.

Le parenchyme est mou sous le scalpel; il est pâteux, gras, huileux, exsangue; son poids spécifique est diminué; il surnage dans l'eau. Dans la *surcharge graisseuse* du *cheval*, le foie est hypertrophié, volumineux; il peut peser 9 kilos et même 14 kilos (Neyraud). La coupe est onctueuse au toucher et de couleur jaunâtre; la lame du scalpel, raclant la surface, se recouvre d'un enduit graisseux qui, appuyé sur une feuille de papier, donne une tache huileuse. A l'*examen microscopique*, on constate

BIBLIOTECA USAMV

l'accumulation de graisse dans le protoplasma et dans le noyau de la cellule hépatique.

Quand la dégénérescence résulte d'une *maladie infectieuse*, l'infiltration graisseuse est ordinairement peu accentuée ; la zone extérieure du lobule hépatique présente une teinte gris jaunâtre, tandis que la partie centrale est normale, brune ou rougeâtre.

L'aspect graisseux s'étend d'autant plus vers le centre du lobule que la lésion est plus prononcée. La graisse provoque une augmentation de volume des cellules hépatiques qui restreignent le réseau capillaire et provoquent l'anémie de l'organe.

Quand la dégénérescence résulte d'une affection cardiaque, le dépôt de graisse occupe le centre du lobule.

Kitt a trouvé un foie de *porc*, pesant 4k,775, qui avait subi la dégénérescence graisseuse ; l'organe offrait une coloration jaune ocreuse et les lobules étaient tellement volumineux qu'ils atteignaient 4 à 5 millimètres.

L'infiltration graisseuse du foie est quelquefois localisée, circonscrite. Mac Fadyean a constaté, chez un bœuf, une infiltration graisseuse circonscrite du foie ; les cellules hépatiques étaient transformées en véritables cellules adipeuses ; tout autour, le foie était sain.

Chez le *chien*, on peut rencontrer aussi des nodules superficiels, de 1 à 3 centimètres de diamètre, blanchâtres, graisseux, confondus insensiblement avec les parties voisines. Ces tumeurs offrent les caractères histologiques de l'*hépatite parenchymateuse nodulaire* de l'homme (Blanc) (1).

Symptômes. — L'histoire clinique de cette affection n'a pas été faite ; on peut soupçonner la maladie par la connaissance de ses causes productrices ; on ne peut la diagnostiquer. Ainsi, l'état d'embonpoint, les maladies ou les poisons que nous avons indiqués, le mode d'alimenta-

(1) Blanc, *Journ. de méd. vét. et de zoot.*, 1895.

BIBLIOTECA USAMV IASI

tion, le manque d'exercice, l'insuffisance de l'air ou de la lumière peuvent la faire présumer. L'*examen des urines*, qui sont rares, pauvres en urée, riches en urobiline, peut seul mettre sur la voie du diagnostic (1).

A la dernière phase, on observe, chez le *cheval*, des accidents dus à la *constipation* opiniâtre et à une sorte d'empoisonnement par insuffisance hépatique. Le tableau symptomatique est des plus variables : les animaux présentent successivement des symptômes d'indigestion, de *congestion* ou d'obstruction *intestinale*, et enfin de *fourbure*. L'ictère manque ; les conjonctives sont légèrement jaunâtres ou rouge orangé (Neyraud).

La *marche* de cette altération, chez les *solipèdes*, est lente, insidieuse, sans caractères déterminés, et quelquefois même sans réaction bien manifeste.

Le *pronostic* est très grave ; la maladie est mortelle quand elle est arrivée à son dernier stade de développement.

Traitement. — Quand la dégénérescence graisseuse n'est pas avancée ou qu'il y a seulement stéatose, il faut modifier le régime des malades, supprimer les aliments gras ou ceux qui peuvent faire développer de la graisse ; il faut conseiller ceux qui sont capables de stimuler l'action de la bile, tels que le calomel, l'aloès, l'émétique et tous les cholagogues. Ces agents diminuent l'activité de la circulation porte et augmentent l'élimination de l'urée et des principes biliaires.

Il faut activer les fonctions de la respiration par le tondage du cheval, le massage, l'hydrothérapie et en plaçant les *solipèdes* dans une écurie spacieuse, bien aérée.

On peut employer en même temps les diurétiques, les iodurés, le sulfate de soude, la crème de tartre pour faciliter l'élimination, les amers, les toniques, les prépa-

(1) Lucet, *Recueil*, 1890, p. 550. — Mac Faydean, *Recueil*, 1892, p. 459.

BIBLIOTECA USAMV

Biblioteca Inst. Agronomic Iași

rations ferrugineuses pour activer les fonctions digestives et combattre l'anémie déterminée par la stéatose hépatique.

ARTICLE III. — DÉGÉNERESCENCE AMYLOÏDE.

Le foie occupe une des premières places parmi les organes frappés de dégénérescence amyloïde. Signalée par Grawitz, Dieckerkoff, elle a fait le sujet d'un travail intéressant de Rabe.

Elle est bornée au foie ou existe en même temps dans le *rein*, la *rate* et l'*intestin*.

Elle a été constatée chez le *cheval*, le *chien* (1), le *mouton*, le *bœuf*, le *lapin*, les *volailles*.

Étiologie. — La dégénérescence amyloïde est toujours une altération *secondaire* : 50 p. 100 des cas observés par Rabe, sur le *cheval*, étaient sous la dépendance de maladies chroniques (*pleurésie*, *péricardite* et *péritonite*) avec épanchement. On l'a constatée dans l'*hydrothorax*, la *suppuration musculaire*, et Fischkin chez un *cheval* affecté d'un *catarrhe chronique des voies respiratoires*.

Caparini l'a rencontrée dans la *pleurésie exsudative*, l'*orchite*, la *phlébite*. Trasbot l'a observée chez un cheval atteint d'une *pneumonie chronique*, peu étendue, consécutive à deux bronchites et suivie d'une énorme dilatation du cœur droit. Bourgoin (2) a constaté cette dégénérescence chez un cheval mort à la suite de l'*obstruction du cholédoque* par une énorme *calcul* biliaire.

Ces diverses affections provoquent la distension du cœur droit, la réplétion permanente des veines du foie qui se dilatent et troublent la nutrition des cellules qui

(1) Selon Rabe, ce sont les chiennes affectées de carcinome de la mamelle qui offrent le plus souvent cette dégenérescence. — Grüner, *Jahresber. über die Leistungen*, 1893. — Rexante, *Giorn. di Anat. Fisiol. et Patol.*, XVI, 1884, p. 122. — Caparini, *Bull. vet.*, Napoli, 1880. — Rabe, *Hannov. Bericht*, 1883-1884.

(2) Bourgoin, *Journ. de l'École vét. de Lyon*, 1882, p. 342.

BIBLIOTECA USV IAȘI

subissent la dégénérescence graisseuse, granuleuse ou amyloïde, de sorte que l'organe hépatique est disposé à se rompre sous l'influence d'une poussée sanguine. Brückmüller (1) l'a trouvée sur des *bœufs* atteints de *néphrite chronique*.

Selon certains auteurs, le régime pourrait provoquer l'apparition de la maladie amyloïde.

C'est ainsi que Brückmüller l'a constatée chez des animaux qui consommaient des drèches, Werner (2) chez des animaux nourris à l'avoine.

Outre ces différentes causes, la dégénérescence amyloïde du foie est souvent sous la dépendance de la *leucocythémie*, de la *tuberculose* à formes lentes, bronchitiques, de longues suppurations si fréquentes autrefois chez les opérés. Exceptionnellement la marche de la maladie est aiguë ; sa durée se compte par mois et peut se prolonger pendant plusieurs années : souvent, elle se termine par la rupture du foie.

Anatomie pathologique. — Le foie est lourd, volumineux, régulièrement hypertrophié ; il pèse de 7 à 16 kilos chez le cheval; les bords sont épais, arrondis; la séreuse demeure normale ou s'hyperplasie postérieurement; elle devient alors opaque, jaune grisâtre, rugueuse, verruqueuse. La consistance du foie est molle, pâteuse, comme du mortier semi-fluide, chez le cheval; sa substance est friable ; il est anémié, de couleur gris brunâtre. Cette altération ne doit pas être confondue avec le *foie lardacé* de l'homme (Oreste et Armanni).

Exceptionnellement la maladie amyloïde intéresse la cellule hépatique; elle est limitée aux espaces intercellulaires; toujours liée à un ramollissement de la cellule, elle en entraîne souvent la dégénérescence graisseuse (Johne) (3).

(1) Brückmüller, *Lehrbuch der pathol. Zoot.*, 1869.
(2) Werner, *Preuss. Mittheil.*, 1875.
(3) Johne, *Sächs. Jahresber.*, 1878.

BIBLIOTECA USVIASI

Grâce à l'emploi de réactifs sensibles, on a pu suivre la maladie dans sa marche.

Au début, les capillaires radiés du lobule hépatique peuvent être seuls atteints. La substance amyloïde se dépose dans l'épaisseur de leur paroi conjonctive, l'endothélium restant sain.

D'abord disséminés en îlots, les foyers amyloïdes se généralisent peu à peu; chez la *poule*, l'altération reste toujours disséminée (Liesering).

Le processus continuant à évoluer, les artérioles interlobulaires sont frappées; elles conservent cependant leur résistance et leur perméabilité.

La bile est fluide, jaune clair; il y a anémie généralisée, rarement de l'ictère. Rabe a observé la dégénérescence amyloïde du rein et du foie chez le *chien* : la partie centrale des lobules du foie était rouge brunâtre; la partie périphérique, rouge jaunâtre. Les foies des *volailles* deviennent friables au toucher, granuleux, rouges jaunâtres, clairs.

Si la lésion est ancienne et profonde, les rameaux portes et les veines sus-hépatiques se prennent; c'est alors que les cellules dégénèrent.

Ces différents remaniements de la substance hépatique ont pu être mis en évidence grâce à la solution iodée de Lugol qui colore en brun acajou les parties atteintes, coloration qui tourne au bleu et au violet rougeâtre. Si on ajoute de l'acide sulfurique, les couleurs d'aniline se dédoublent au contact des parties saines et des parties malades. Le violet de Paris colore la substance amyloïde en rouge, le fond normal devenant bleu; la safranine la colore en jaune, le fond de la préparation devenant rouge.

Symptômes. — Ils sont très vagues : le seul signe est l'*hypertrophie* du foie. En général, il n'y a ni ictère, ni ascite; à peine peut-on constater un peu d'albuminurie et les symptômes de la cachexie. Les *poules* sont tristes;

BIBLIOTECA SLAVE

les plumes sont hérissées; elles boitent et présentent des accès vertigineux (Leisering et Funk)(1). Chez le *cheval*, Rexante a observé une légère coloration jaune des muqueuses; indigestion passagère; plus tard, tristesse, manque d'appétit, sécheresse de la bouche, excréments jaune blanchâtres, paresse générale. Plus tard, anémie, incapacité de travail, mort par rupture du foie.

Traitement. — On n'en peut guère formuler de satisfaisant; toutefois, il est indiqué de traiter la maladie causale, de tarir la suppuration, de recourir au traitement ioduré, à l'arsenic.

La *médication tonique* ou *ferrugineuse* est un puissant adjuvant des agents précités.

S'il s'agit d'une altération due au régime, le modifier; Werner dit avoir obtenu de bons résultats des changements alimentaires qu'il avait effectués.

ARTICLE IV. — PIGMENTATION DES CELLULES HÉPATIQUES.

(Atrophie brune.)

I. — SOLIPÈDES.

Étiologie. — Anatomie pathologique. — Tantôt la pigmentation du foie s'accompagne de l'atrophie du parenchyme (*atrophie brune*), tantôt elle est exclusivement caractérisée par une surcharge de pigment.

1° **Atrophie brune.** — L'*atrophie brune* se rencontre fréquemment chez les *chevaux* vieux et épuisés. Le foie est petit, plissé, brun, très sombre, de consistance analogue à celle de la rate de bœuf. La section est coriace,

(1) Leisering et Funk (poules) *Ann. de méd. vét.*, 1868, p. 98. — Lorge, *Dégénérescence amyloïde* (*Ann. de méd. vét.*, 1888). — Letal, *Berliner Thierarztl. Wochenschr.*, 1889, p. 133. — Fischkin, *Dégénérescence amyloïde, mort par rupture du foie* (*Arch. für Veterinärmed.*, 1890). — Trasbot, *Soc. centr.*, 1893, p. 49. — Benjamin, *Ibid.*, 1886. — *Clinica vet.*, 1892, p. 314. — *Revue vét.*, 1879, p. 565.

BIBLIOTECA USAMVB

un peu sèche. « Les cellules hépatiques sont petites, surchargées de granulations pigmentaires accumulées autour du noyau et aux deux pôles sus et sous-hépatiques des cellules. Ceci, joint à la disposition radiée des lobules, si manifeste chez le *cheval*, donne aux couches minces non colorées ou faiblement teintées une apparence spéciale : autour de chaque veinule cave rayonne une étoile de traînées brunes, formées par les granulations pigmentaires accumulées dans les travées épithéliales.

» Le conjonctif et les vaisseaux ne sont pas modifiés, mais l'atrophie du parenchyme leur donne une importance relative plus grande, ce qui explique la consistance spéciale du foie. » (Louis Blanc.)

Cette dégénérescence n'engendre aucune maladie, aucun trouble appréciable.

2° **Pigmentation des cellules hépatiques.** — La pigmentation des cellules hépatiques s'observe dans tous les cas où les tumeurs mélaniques sont disséminées dans les différentes parties de l'économie. Suivant que cette généralisation de la *mélanose* est plus ou moins complète, la pigmentation est elle-même plus ou moins accusée (1).

La section du foie présente une teinte noire uniforme ou irrégulière. Parfois, les cellules hépatiques sont tellement surchargées de pigment que le noyau est imperceptible. Au début, ces granulations siègent dans le protoplasma qu'elles envahissent graduellement, puis elles refoulent le noyau à la périphérie de la cellule où on l'aperçoit sous la forme d'un petit point blanc. Ces granulations noires sont répandues indistinctement, chez le *cheval*, dans toutes les parties des lobules hépatiques. Chez le *mouton*, au contraire, elles sont reléguées à la périphérie des lobules. Degive signale un cas d'infil-

(1) Brückmüller, *Traité de zoot. path.*, 1869, p. 300, cité par Larcher, in *Recueil*, 1877, p. 865. — Railliet, *Arch. vét.*, 1877, p. 578. — Degive, *Ann. de méd. vét*, 1885, p. 362. — Blanc, Communication inédite.

BIBLIOTECA USV IASI

tration mélanique générale chez un *veau*; cette infiltration était surtout prononcée à la surface du foie.

II. — MOUTON.

Anatomie pathologique. — La pigmentation du foie des *moutons russes* a été étudiée par Siedamgrotzky en 1874, et par Barrier en 1877. Elle est caractérisée par une coloration noire, bleuâtre ou noir brunâtre, aussi prononcée à la surface extérieure que sur une surface de section de l'organe.

Quand l'altération n'est pas trop avancée, on voit, à l'examen microscopique, « de petites lignes sinueuses parfaitement noires, à angles arrondis très rapprochés les uns des autres et formant entre elles, en se rencontrant sous des angles variables, un grand nombre de petits polygones dont le centre est plus clair que la périphérie » (Barrier). On peut voir aussi le dépôt de pigment s'effectuer aussi bien dans les cellules de l'organe que dans le tissu conjonctif interstitiel et l'épaisseur des parois des vaisseaux; parfois même, la coloration est si intense et si générale, que les préparations donnent à l'eau, qui sert à laver les vases, une coloration noire comme de l'encre (Siedamgrotzky).

On a également rencontré, chez le *veau*, des taches bleu noir, confluentes, de la grandeur d'une lentille à celle d'une pièce d'un centime; les bords de ces taches sont moins foncés.

Étiologie. — On ignore la cause de cette altération; elle peut être due à une infection du sang comparable à l'*infection palustre aiguë* ou chronique, qui détermine chez l'*homme* une *cirrhose pigmentaire*. On a, à tort, fait intervenir la race; on a également accusé, sans preuve, l'alimentation (1).

(1) Wehenkel, *Ann. de méd. vét.*, 1876, p. 42. — Barrier, *Société centrale*, 1877.

BIBLIOTECA USAMV

ARTICLE V. — DILATATION DE LA VÉSICULE ET DES VOIES BILIAIRES.

Ces altérations s'observent chez le *cheval*, le *bœuf*, le *mouton*, le *porc* et le *chien*. Larcher en rapporte un cas chez un *coq*, dont la vésicule hydropique renfermait un liquide mucilagineux, composé presque exclusivement de mucus, et ne contenant que très peu de principes essentiels de la bile. Les parois n'avaient subi aucune altération appréciable.

Étiologie. — Tous les obstacles mécaniques à l'écoulement de la bile sont susceptibles de provoquer la stase biliaire et la dilatation des voies biliaires. Citons : les *distomes*, les *concrétions* biliaires, les *incrustations*, les tuméfactions de la muqueuse, les *tumeurs* du foie, les *échinocoques*, les *cysticerques* et tous les processus cicatriciels. Suivant leur siège, ces obstacles amènent une rétention plus ou moins complète.

L'*hydropisie de la vésicule biliaire* et l'ectasie du cholédoque sont souvent le résultat d'une inflammation des voies biliaires.

Une anomalie particulière est constituée par l'obstruction du canal cholédoque ou des canalicules biliaires. Cette *obstruction* peut être *congénitale* (atrésie) ou *acquise*. Ce dernier cas s'observe chez le *bœuf*, à la suite d'inflammation intense du foie et du canal hépatique, provoquant l'inflammation du canal principal et de ses deux accessoires. La bile ne peut plus s'écouler par sa voie normale.

Anatomie pathologique. — La vésicule biliaire renferme un liquide incolore, muqueux, sécrété par les glandes muqueuses contenues dans son épaisseur, et complètement indépendantes de la sécrétion biliaire.

La bile perd ses caractères par diffusion de ses principes essentiels. Cette dilatation de la vésicule peut

BIBLIOTECA VETERINARIA

atteindre le volume de l'estomac d'un *cheval*; le contenu, liquide et muqueux, peut s'élever à plusieurs litres. Généralement les parois de la vésicule biliaire sont épaissies et présentent des transformations kystiques multiloculaires des glandules muqueuses qui atteignent les dimensions d'un pois, d'une noix. Ce sont des kystes dus à la rétention du produit des glandules muqueuses.

Dans un exemple de *cystocèle biliaire*, observé chez une *vache*, la vésicule biliaire, dilatée par une hydropisie consécutive à une oblitération du canal cystique, venait faire hernie au niveau de la région de l'hypochondre sous forme d'une tumeur molle, facilement réductible à la pression (Vigney).

Dans toutes les affections attaquant la musculature des voies biliaires, on aperçoit, à la surface du foie, les canalicules dilatés, fluctuants, sillonnant l'organe sous la forme de cordes d'un volume variant entre la grosseur du doigt et celle de l'intestin. S'il s'agit d'une ectasie pure, les parois sont simplement amincies. Elles sont épaissies, dures et grincent sous l'instrument tranchant quand il y a inflammation, notamment dans la *distomatose* : elles peuvent même être calcifiées, comme Shaw (1) en rapporte un cas chez la vache. Le contenu est très variable : jaunâtre ou verdâtre, fluide, muqueux ou séreux, parfois dense; il peut être granuleux, concrété, même purulent.

BIBLIOTECA USV IASI

ARTICLE VI. — DÉDOUBLEMENT DE LA VÉSICULE BILIAIRE.

La vésicule biliaire présente une anomalie fréquente qui consiste dans le dédoublement de cette cavité.

Cette anomalie a été observée souvent chez le *mouton*,

(1) Shaw, *Rec. de méd. vét.*, 1855. p. 269. — Larcher, *Hydropisie de la vésicule biliaire avec oblitération cicatricielle du canal cystique* (*Rec. de méd. vét.*, 1868, p. 600).

le *chat*, le *bœuf* (Gurlt, collection de Munich). Goubaux (1) l'a vue une fois chez la vache et deux fois chez le *porc*.

La vésicule biliaire est bilobée au sommet seulement ou dans toute sa longueur.

On observe souvent deux cavités complètes avec prédominance de l'une d'elles.

ARTICLE VII. — HERNIE DIAPHRAGMATIQUE DU FOIE.

Pathogénie. — La cause de cette anomalie réside dans le mode de développement du diaphragme.

Cette cloison a deux points de départ : le *centre phrénique* se forme aux dépens du mésoderme qui tapisse la face antérieure du foie embryonnaire ; la *bande charnue* prend naissance sur la paroi de la cavité pleuro-péritonéale. Ces deux formations se fusionnent après un certain temps ; mais, tant que la soudure n'a pas eu lieu, un lobule du foie ou une anse intestinale peuvent faire saillie du côté du cœur, et empêcher localement l'union de la portion charnue et du centre phrénique.

Gaddi(2), Guinard ont constaté, chez le *cheval*, la présence d'un lobule du foie à la surface du péricarde. Parfois la portion de tissu hépatique, qui fait hernie dans le thorax par une fissure congénitale, s'hypertrophie et forme une protubérance pédiculée, lobulée en forme de champignon ou de bouton (*hyperplasie herniaire du foie*). Kitt a souvent observé ces hernies chez le *mouton* et le *bœuf*. Hédouin a fait la même constatation chez le *cheval* : le lobe moyen du foie, qui était hypertrophié et hernié, avait eu, pendant toute la vie, un fonctionnement normal. Ce lobe était relié au tissu hépatique par un faisceau court de 6 centimètres de diamètre environ ; de plus, trois

(1) Goubaux, *Soc. de biol.*, 1853.
(2) Gaddi, *Ann. de méd. vét.*, 1877, p. 572. — *Rec. de méd. vét.*, 1875.

BIBLIOTECA USVMSI

ligaments émanaient du pourtour de l'ouverture dont le diamètre était de 6 à 7 centimètres. Ces ligaments, de longueur variable (12 à 14 centimètres), aboutissaient, en s'épanouissant, sur la partie supéro-antérieure du lobe hernié (Hédouin) (1).

La partie herniée, du volume d'une noix ou même des deux poings, est entourée du diaphragme comme un bouton par la boutonnière et, généralement, il n'y a ni fusion, ni la moindre adhérence entre ces deux parties. Tantôt les lobules hépatiques de la portion herniée sont sains et très apparents ; tantôt on aperçoit une légère sclérose vers la base (2).

VII. — LUPINOSE.

La lupinose est une affection déterminée par l'ingestion des lupins (*Lupinus luteus*, *angustifolius* et *albus*), caractérisée principalement par l'ictère, la dégénérescence graisseuse des cellules hépatiques et l'hypertrophie du tissu conjonctif.

La lupinose s'observe sur les *moutons*; quelquefois sur la *chèvre*, le *bœuf* et le *cheval* (Zundel) (3).

I. — MOUTON.

Étiologie. — Cette affection n'apparaît que sur les *moutons*, dont le régime comporte une proportion notable de lupins.

Quant à la cause réelle de la nocivité de cette plante, deux opinions sont en présence.

(1) Hédouin, *Journ. de méd. vét. milit.*, 1866, p. 473.

(2) Kubaschewski (*Berliner Thierarztl. Wochenschr.*, n° 9, 1894) a observé un abcès à deux travers de doigt en avant de l'ouverture du fourreau ; il renfermait un morceau, grand comme la main, du bord inférieur du foie qui, étranglé au niveau de l'abcès, s'était gangrené. Il y eut guérison complète.

(3) Zundel, *Rec. de méd. vét.*, 1883, p. 159.

BIBLIOTECA USV IASI

Suivant la première, défendue par Kühn, les lupins vénéneux sont envahis par des *champignons* saprophytiques qui ne sont pas nuisibles par eux-mêmes, mais qui, au bout d'un certain temps, déterminent la formation d'une substance toxique, qu'il appelle *ictérogène*, et qui se développe soit dans les tissus du lupin, soit dans ceux du champignon lui-même. Brefeld et Cohn (1) émettent des idées analogues.

Cependant cette théorie est violemment attaquée, et la plupart des auteurs rapportent la nocivité des lupins à des principes chimiques qui entrent normalement dans la constitution même de la plante. Ainsi Krocker pense que le lupin doit ses propriétés à plusieurs alcaloïdes. Stener a isolé de cette plante un principe qu'il croit être la *méthylconicine*. Baumert prétend que le véritable principe actif est une substance alcaloïdique qu'il appelle *lupinine* ($C^{21}H^{40}Az^2O^2$). Schulze et Barbieri ont donné le même nom à une glycoside qu'ils ont extraite des graines du lupin jaune. Arnold appelle *lupinotoxine* un corps qu'il croit capable de produire la lupinose. Eichhorn et Baumstarch (2) ont isolé un alcaloïde spécial qu'ils ont dit être analogue à la *conicine*.

D'après Zundel, l'acide oxalique serait l'agent toxique du lupin (3). A cet acide sont associés les acides malique et citrique.

Leibscher se refuse à considérer les alcaloïdes du lupin

(1) Brefeld et Cohn, cités par Zundel (*Rec. de méd. vét.*, 1885, p. 759). — Haubner, traduction de Neumann (*Revue vét.*, 1882, p. 82). — Liebscher, *Recherches sur la lupinose du mouton* (*Arch. vét.*, 1882, p. 350). — Dammann et Zürn, cités par Liebscher. — Butzert, *Priv. Mittheil. über Lupinose bei 9 Pferden.* — Becker, *Lupinose du mouton* (*Berliner Thierarztl. Wochenschr.*, 1891, p. 293). — Betelli, *Sur la lupinine* (*Journ. de l'École vét. de Lyon*, 1882, p. 41).

(2) Eichhorn et Baumstarch, cités par Zundel, *Rec. de méd. vét.*, 1883, p. 759. — Brümmer et Krocker, *Landwirthschaftl. Jahrbüch*, 1880. — — Arnold, *Hannov. Jahresber.*, 1880-1882. — Arnold et Schneidmühl, *Hannov. Jahresber.*, et *Deutsche Zeitschr. Thiermed.*, 1882-1883.

(3) Zundel, *Rec. de méd. vét.*, 1883, p. 759.

BIBLIOTECA USV IASI

comme la cause réelle de la lupinose; pour lui, le principe qui déterminerait cette affection est une espèce de ferment inorganique qu'il a pu isoler par des dissolvants convenables; il affirme avoir, par son usage, déterminé, chez des *moutons*, une *lupinose* absolument semblable, par ses symptômes et par ses lésions, à celle que l'on observe dans les circonstances ordinaires.

Les chimistes et les vétérinaires ne se sont donc pas encore prononcés radicalement au sujet du véritable principe actif. Il est probable que tous les corps découverts dans le lupin ont une action particulière et que c'est la résultante de ces actions qui produit la lupinose.

Cette affection sévit avec une grande intensité sur les animaux que l'on nourrit à peu près exclusivement de lupin et de paille. Elle est bénigne si l'alimentation est variée, nulle si elle est alternée.

Cette affection produit de grands ravages en Allemagne. Ainsi, en 1880, en Poméranie, sur un effectif de 240 000 moutons, 14 138 sont morts de la lupinose (Below Salesbre) (1). D'après Becker, les animaux les plus vigoureux, les plus gras, sont les moins résistants; les faibles et les moyens résistent mieux.

Symptômes. — L'affection évolue à l'état aigu ou à l'état chronique.

1° ÉTAT AIGU. — Les *moutons* refusent subitement la nourriture qu'on leur présente; la température s'élève considérablement (40° à 41°,5, parfois plus). Il y a dyspnée; le pouls s'accélère et arrive à 130. Il survient de l'hématurie, des troubles circulatoires et nerveux; l'animal pousse au mur, présente du *vertige*. On constate fréquemment un gonflement de la face et surtout des lèvres et des oreilles.

Au bout de deux ou trois jours, l'*ictère* apparaît; parfois, il fait défaut. Son apparition est brusque; d'autres

(1) Below Salesbre, cité par Dr Azary, *Arch. vét.*, 1882, p. 650.

BIBLIOTECA UCV

fois, elle est, pour ainsi dire, lente, insensible ; la coloration de la conjonctive en est le signe principal.

On constate alors des troubles du côté de l'appareil digestif; il y a alternative de *diarrhée* et de *constipation*. Les excréments, quand il y en a, sont durs, coiffés par un mucus jaunâtre, quelquefois sanguinolents (Becker).

Les malades sont considérablement abattus; ils tiennent la tête basse ; ils grincent des dents et ont les mâchoires contractées (Schütz).

Kaselmann a observé, dès le troisième jour, du *trismus* sur vingt-deux moutons atteints (1).

La *miction* est fréquente, peu abondante; l'urine, sanguinolente, contient de l'albumine, des pigments, des acides biliaires, des cellules épithéliales, rénales et vésicales.

Au bout de quatre ou cinq jours, l'animal meurt. Quelquefois la maladie évolue plus rapidement; en vingt-quatre ou quarante-huit heures, la mort survient.

Quand la maladie se termine par la guérison, il y a disparition graduelle des symptômes et retour à l'état normal. Fréquemment la cachexie est la suite de la lupinose.

2° État chronique. — La maladie évolue le plus souvent sans ictère. Zürn a signalé la tuméfaction de certaines parties de la tête (paupières, lèvres, oreilles), avec formation de croûtes. Il y a des signes de *gastro-entérite chronique*. Roloff a constaté du catarrhe nasal et de la conjonctivite.

Pronostic. — Il est très grave. A l'état aigu, la maladie est presque toujours mortelle, l'antidote de la lupinotoxine n'étant pas encore connu.

Diagnostic. — Le diagnostic n'offre pas de difficultés chez le *mouton*, étant donnée la connaissance de l'alimentation et l'apparition de l'ictère. La lupinose diffère de la maladie de *Schweinsberg*, par ce fait qu'elle siège surtout

(1) Chez le chien, le lupin se comporte comme un convulsivant et un épileptisant (Cadéac).

BIBLIOTECA USV IASI

sur le *foie*, tandis que celle-ci atteint, en même temps, le *système nerveux*.

Anatomie pathologique. — Les muscles ont pris une teinte jaunâtre. Sous la peau, dans le péritoine, les méninges, il existe des hémorrhagies capillaires.

Le FOIE présente une teinte jaune citron; la vésicule biliaire est souvent remplie de bile, ce qui dénote un catarrhe des voies biliaires. On ne constate jamais l'ictère sur les cartilages, les os et les tendons. Quand la maladie a évolué sous la forme aiguë, il y a *hépatite aiguë* franche avec tuméfaction trouble et dégénérescence graisseuse; la première a précédé la seconde.

La RATE est plus grande que normalement, molle, de couleur gris rougeâtre, marbrée sur la coupe avec exsudation fibro-plastique dans son tissu propre.

Les REINS sont tuméfiés, gorgés de sang et durs (Zundel).

Le CŒUR est petit, pâle, granuleux, coloré en jaune; il y a toujours un peu d'épanchement pâle et citrin dans le péricarde. Une lésion constante est l'œdème du poumon, du larynx et de la pie-mère, dû évidemment à un manque d'activité du cœur (Zundel).

Quand la maladie est parvenue à l'état chronique, il y a *cirrhose du foie* avec hypertrophie du tissu conjonctif interlobulaire. Le foie est devenu petit et dur, comme granuleux, irrégulier. Sa capsule, très adhérente au parenchyme, s'est sclérosée (1).

Les différents appareils de l'économie sont atteints; il y a néphrite, tuméfaction trouble des cellules épithéliales, cystite.

Le TUBE DIGESTIF porte les traces d'un catarrhe; la muqueuse a pris une teinte ictérique; quelquefois il y a des hémorrhagies intestinales.

Traitement. — Il est préventif ou curatif.

a. TRAITEMENT PRÉVENTIF. — La suppression de l'alimen-

(1) Schütz, cité par Zundel, *Rec. de méd. vét.*, 1883, p. 759. — Leucke, Schneidemühl, cités par Zundel, *Ibid.*, 1883, p. 759.

BIBLIOTECA USVMAT

tation par le lupin est le moyen le plus radical; cependant le lupin peut être utilisé. M. Glaser (de Berlin) soutient qu'en stratifiant, dans un silo, les graines de lupin avec des matières facilement fermentescibles (drèches, pulpes, maïs-fourrage), ces graines deviennent inoffensives sous l'influence de l'acidification.

Les principes toxiques, facilement volatilisables (conicine, conhydrine), viendraient s'accumuler dans les parties superficielles. En enlevant ces parties, le plus souvent moisies, on est à l'abri de tout accident.

Dammann recommande de laisser les fourrages toxiques exposés à la pluie ; une partie des poisons serait entraînée par l'eau. Kühn (1) et Roloff (2) indiquent de soumettre les lupins à l'action de la vapeur d'eau sous une pression de deux atmosphères.

b. Traitement curatif. — Le traitement curatif consiste dans l'emploi des huileux, de la levure de bière (Dammann), des acides dilués qui précipitent la lupinotoxine et empêchent son absorption. Quand la période d'intoxication n'est pas trop avancée, la chair des animaux atteints peut être consommée (Roloff).

II. — CHEVAL.

Étiologie. — Symptômes. — L'étiologie et l'anatomie pathologique de la lupinose du cheval sont identiques à celles du *mouton*.

Cette affection est rarement mortelle chez le *cheval*; les auteurs allemands ne relatent aucun cas fatal. Cependant les symptômes de la maladie du lupin du *cheval* évoluent peut-être avec plus d'intensité que chez le mouton. La gastro-entérite est en effet plus prononcée.

(1) Kühn, *Bericht des Landwisthschaftl. Instit. der Univ. Halle*, 1885. — *Deutsche Zeitschr. für Thiermed.*, 1881. — *Blätter für Belehrung und Unterhaltung*. Halle, 1881.

(2) Roloff, *Arch. für Thierheilkunde*, 1883.

BIBLIOTECA USV IASI

Les *symptômes* dominants sont les *troubles nerveux* : la sensibilité est émoussée ; les animaux poussent au mur; la tête est appuyée sur la mangeoire ; ils grincent des dents. Il y a disparition complète de l'appétit, élévation de la température (40° à 40°,5) (Butzert). La *respiration* et les battements cardiaques sont accélérés; on compte jusqu'à quarante mouvements respiratoires et 60 pulsations. L'*ictère* apparaît; il est un peu moins accusé que chez le *mouton*; de légères *coliques* surviennent ; les crottins sont rares, recouverts de mucus et exhalent une odeur repoussante. La miction, quoique fréquente, donne une urine albumineuse et peu abondante.

Butzert signale encore un écoulement nasal épais, orangé, des eschares sur la muqueuse linguale et la gangrène de la peau du chanfrein (1).

Diagnostic. — Généralement facile : la nature du fourrage, l'apparition de la maladie sur les chevaux d'une même écurie, l'ictère, permettent de porter un diagnostic certain.

Pronostic. — Peu grave. Les auteurs n'ont jamais cité de terminaison fatale.

Traitement. — Il est identique à celui de la lupinose du mouton.

BIBLIOTECA USAIAS

VIII. — CALCULS BILIAIRES.

Les concrétions calculeuses des voies biliaires s'observent chez tous les animaux domestiques; elles sont beaucoup plus fréquentes chez les animaux pourvus de vésicule biliaire (*bœuf*, *chien*, *mouton*, *porc*) que chez le *cheval*.

Ces calculs prennent ordinairement naissance dans la vésicule en raison de la stagnation de la bile ; ils peuvent

(1) Glaser, *Agriculture pratique*, 1880, p. 395.

se développer aussi dans le canal cholédoque, dans le canal cystique, et même dans les conduits hépatiques.

Leur mode de formation paraît être universellement le même. Nous devons étudier et examiner leurs caractères, les lésions et les symptômes qu'ils déterminent dans chaque espèce animale (1).

Étiologie et pathogénie. — Le déterminisme de la cholélithiase paraît être à la fois microbien et chimique.

L'*infection* des canaux biliaires est la cause provocatrice de la formation de ces calculs : elle modifie l'état de la muqueuse, ralentit la circulation biliaire, exagère la sécrétion muqueuse de ces canaux en produisant leur inflammation catarrhale, change la composition chimique de la bile et provoque la précipitation de ses éléments solubles (sels calcaires, bilirubine, cholestérine, etc.).

Les agents infectieux, susceptibles d'amener cette précipitation, sont les particules alimentaires, les parasites (distomes et leurs œufs), les parasites morts qui ont pénétré dans les canaux biliaires. Ils amènent la formation d'un noyau composé à la fois de microbes, d'épithélium, de mucus, de pigments et de sels minéraux. Les microbes modifient la bile comme ils modifient les principes minéraux ou végétaux dans le sol (nitrification, etc.) et comme ils produisent des calculs dans les canaux de Warthon et de Sténon. C'est par le même mécanisme que les maladies des canaux biliaires en déterminent la formation.

L'influence de la stase biliaire sur la formation des calculs a été démontrée chez le *bœuf*; cette affection est plus fréquente chez les animaux condamnés à la stabulation permanente que chez les autres. Enfin, il paraît exister chez nos animaux, comme chez l'homme, des rapports entre les concrétions calculeuses et le *rhumatisme*, l'*eczéma*, l'*obésité*, etc.

(1) *Obs. sur les calculs biliaires chez le cheval, le bœuf et le chien* (*Recueil*, 1847, p. 582-639).

BIBLIOTECA USAMV

Toutefois, le déterminisme chimique de la précipitation des matières solubles n'est pas entièrement élucidé. Thomas a vu, sur des chiens, la *cholestérine* augmenter considérablement au cours d'une *angiocholite catarrhale*.

D'après Naunyn, l'épithélium biliaire enflammé sécréterait en abondance de la cholestérine, des sels de chaux, et la trame organique comprise dans les calculs.

L'*âge avancé* des animaux (Rigot, Hering) et l'*acidité* de la bile paraissent être des causes de lithiase biliaire. Zundel a constaté qu'un étalon, âgé de vingt-six ans, était mort de calculs biliaires. L'acidité peut résulter d'un excès permanent des acides organiques dans les humeurs. Ces acides précipitent la cholestérine et mettent en liberté la chaux renfermée dans les tissus; cette chaux forme, en s'éliminant, des savons de chaux et des sels biliaires de chaux insolubles. D'autre part, la diminution du glycocholate et du taurocholate de soude et de potasse, amène, en même temps, la précipitation du pigment biliaire et de la cholestérine. Ainsi se trouvent réalisées les conditions chimiques d'insolubilité des divers éléments constitutifs des cholélithes. Examinons maintenant les caractères, les lésions et les symptômes que déterminent les calculs biliaires dans chaque espèce.

BIBLIOTECA USVIASM

I. — SOLIPÈDES.

Description. — Les calculs biliaires de ces animaux se présentent sous des aspects très variés. Il y en a de verts plus ou moins foncés, de blanchâtres, de jaunâtres, de bruns jaunâtres, et leurs diverses couches peuvent même présenter des colorations différentes.

Leur *forme* est ovalaire, ramifiée, cylindrique, cubique quand ils sont multiples.

Parfois on observe des cylindres tubulés de l'épaisseur du doigt, incrustés sur la paroi du canal biliaire et rem-

plis, à leur intérieur, d'une bile épaissie par des grumeaux (Kitt).

Leur *surface* est tantôt unie ou irrégulière, tantôt lisse ou raboteuse, tantôt crevassée (calculs mûriformes). Ils sont parfois taillés à facettes, par suite de leur pression réciproque. Ces sortes de cubes, quelquefois bien réguliers, peuvent ressembler absolument à des dés à jouer (Jobelot) (1).

La *consistance* des cholélithes est très faible; leur densité n'est que de 1,23 ; il est facile de les écraser entre les doigts, et, plongés dans l'eau, ils surnagent quand ils sont desséchés.

Ils sont parfois très nombreux et d'un volume considérable. Birnbaum (2) en a trouvé quatre cents, de la grosseur d'un pois; Köhne en a compté cent chez un cheval mort de pneumonie et dont le foie calcifié, rempli de tubercules pisiformes, pesait 25 livres ; Dieckerhoff en a observé, plusieurs fois, trois à cinq de la grosseur d'une noisette; on en a même signalé de la grosseur d'une pomme (Verheyen). Rigot (3) en a recueilli quatre-vingt-dix dans les canaux hépatique et cholédoque d'un vieux cheval. Leur poids peut atteindre 107 grammes (Dupuy et Prince), 320 grammes (Bourgoin) ; ils ont ordinairement la grosseur d'une tête d'épingle ou d'un pois (Lucet). Fürstenberg prétend qu'ils se composent de chaux, de mucus, de graisse et de matières colorantes de la bile; ils sont constitués généralement par tous les principes de la boue biliaire.

Sectionnés, on peut y reconnaître des alvéoles vides ou remplies de graisses saponifiées, un noyau brun ou noirâtre, au centre, renfermant un fragment de distome, et

(1) Jobelot, *Rec. de mém. et obs. sur l'hygiène et la méd. vét. milit.*, 1882, p. 628.

(2) Birnbaum, *Dict.* de H. Bouley, p. 649.

(3) Rigot, *Recueil*, 1834. — Dupuy et Prince, *Journ. de méd. vét. théor. et prat.*, 1836, p. 40.

BIBLIOTECA UASM

des cellules épithéliales; à la périphérie, trois couches concentriques d'inégale épaisseur; la cholestérine forme à la surface du noyau central une couche mince; elle est recouverte à son tour d'une couche pigmentaire ou calcaire.

L'éther ou le chloroforme met en évidence un squelette de concrétion formé par une substance albuminoïde.

La présence de ces concrétions dans les canaux biliaires provoque la dilatation des canaux obstrués, l'inflammation catarrhale et même l'ulcération de la muqueuse des conduits biliaires, puis la *cirrhose hypertrophique*; le foie peut atteindre le poids de 17 kilos, mais la bile continue à se déverser par les canaux avoisinants. Dans le cas signalé par Birnbaum, il y a eu compression des vaisseaux, dilatation variqueuse de la veine porte et rupture de ce vaisseau.

L'examen microscopique révèle la sclérose du foie accompagnée parfois de dégénérescence amyloïde. Dans un cas observé par Kitt, le foie était seulement sclérosé.

Symptômes. — Les symptômes font généralement défaut pendant la période qui précède l'obstruction des canaux biliaires et la rétention de la bile. A mesure qu'on approche du moment où cet accident va se réaliser, on voit quelques signes insidieux se dessiner et acquérir une plus grande importance. Le sujet offre des troubles et de la difficulté de la digestion, de l'inappétence, de la lassitude, des sueurs, de la mollesse et des fatigues inexpliquées.

Plus tard, des *accès congestifs* du foie, accusés par des *coliques* plus ou moins accentuées, font leur apparition. L'appétit est de plus en plus capricieux, la constipation est fréquente et parfois suivie d'un peu de diarrhée fétide; l'animal marche péniblement et refuse de prendre une allure rapide.

Au moment de la crise: *teinte subictérique* ou *ictérique*

BIBLIOTECA USVIASI

des muqueuses, accélération de la respiration, troubles cardiaques, température normale. Tête basse, paupières tombantes, yeux parfois larmoyants. Prostration complète alternant avec des troubles nerveux s'accusant parfois par une tendance à pousser au mur. Urines abondantes, rouge foncé ou rougeâtres, pas d'ascite (Jobelot). Les coliques, qui révèlent chaque crise, sont sourdes et persistent pendant deux à trois jours au plus (1).

La désobstruction finit généralement par s'opérer.

La teinte ictérique des muqueuses se dissipe insensiblement dès que l'accès est passé. La répétition de ces accès congestifs détermine l'hypertrophie graduelle du foie, pendant que l'obstruction du cholédoque se complique de cirrhose biliaire hypertrophique.

La muqueuse des canaux biliaires s'enflamme par suite de la stagnation de la bile et des dépôts biliaires. De l'intérieur, l'inflammation passe au lobule; il y a formation de canalicules biliaires à son intérieur, l'animal maigrit de plus en plus, il tombe dans le marasme, meurt s'il y a oblitération complète du cholédoque.

Diagnostic. — On reconnaît l'existence de ces concrétions à l'intermittence des coliques, et à leur coïncidence avec de l'ictère.

Traitement. — Il faut administrer des purgatifs salins (sulfate de soude), donner du bicarbonate de soude, promener les animaux et les soumettre à un régime approprié (vert, barbotages, etc.).

Le salicylate de soude et l'huile d'olives méritent d'être employés.

II. — BŒUF.

Description. — Les calculs biliaires du bœuf sont vert foncé, jaunâtres, orangés ou blancs, suivant qu'ils sont

(1) Scaman, *Journ. des vét. du Midi*, 1867, p. 321. — Lucet, *Recueil*, 1892, p. 79. — Bourgoin, *Journ. de l'École vét. de Lyon*, 1882, p. 342.

BIBLIOTECA USV IAȘI

plus ou moins riches en cholestérine, graisse, mucus, matières colorantes, en carbonate et phosphate de chaux et de magnésie, en matières résineuses, en bilirubine et en pigments. On ne trouve jamais, chez nos animaux, de calculs biliaires composés exclusivement de cholestérine (1).

Les pigments prennent, sous l'influence de la dessiccation, une coloration rouge sang.

Dans les calculs biliaires bruns, Maly a trouvé de 25 à 45 p. 100 de bilirubine. La matière organique, qui forme le squelette, constitue une des parties les plus importantes des calculs du *bœuf*. Tous répandent immédiatement ou après avoir été traités par la potasse caustique, une odeur de musc; leur densité varie suivant leur composition; elle est de 1,04 à 1,237 et leur poids peut s'élever à 250 grammes; ils diminuent quelquefois de moitié sous l'influence de la dessiccation (Charlot) (2). Ils se présentent parfois sous un état granuleux, et leur volume est comparable à celui d'un grain de chènevis (*sable biliaire, gravelle biliaire, dépôts sédimenteux, boue biliaire*). Ces grains, noirs ou verdâtres, adhérents à la muqueuse, faciles à écraser, sont composés de flocons muqueux, de bilirubinate de chaux déposé dans des cellules épithéliales encore reconnaissables. On les considère comme la première phase des concrétions (3). Celles-ci grossissent et constituent de distance en distance, des nodules sphériques, ellipsoïdes, de la grosseur d'une noix ou d'un grain de maïs. La muqueuse se recouvre d'une coque de sous-phosphate de chaux, de carbonate de chaux, contenant également des traces de phosphate de magnésie, de fer oxydé, et un sédiment disposé en plaques squameuses (Laroque).

(1) Gurlt, cité par Kitt.

(2) Charlot, *Rec. de méd. vét.*, 1832, p. 433. — Lafore, *Journ. des vét. du Midi*, 1842, p. 441. — Chicoli, *Giorn. di Anat. Fisiol. et Patol. degli animali*, 1842, p. 261.

(3) Brückmüller, cité par Kitt.

BIBLIOTECA USAMV

La réplétion de la vésicule biliaire, l'obstruction du canal cystique ou du canal cholédoque par ces calculs détermine une infection ascendante, une *cirrhose biliaire* avec épaississement et dilatation des canaux, dépôt de pigment dans les cellules hépatiques. Le foie prend une couleur jaune d'ocre. Parfois la calcification du canal hépatique empêche la communication entre le foie sain et la vésicule biliaire distendue. Le canal cholédoque peut acquérir les dimensions d'un intestin grêle, et les calculs, en s'enkystant dans la vésicule biliaire, lui donnent une disposition cloisonnée qui les isole quand ils sont multiples (Volk, Verheyen) (1); les calculs volumineux sont susceptibles de provoquer l'épaississement (Lafore) ou la *rupture* de la vésicule biliaire (Chassaing (2), Pröger (3)].

L'écoulement de la bile dans la cavité péritonéale engendre une *péritonite aiguë diffuse* (Chassaing), mais cette complication manque quand la bile est aseptique. Les calculs biliaires sont normalement aseptiques, et n'agissent que mécaniquement, par leur contact. Quant à la bile, on sait que, chez le *chien* et chez le *veau*, elle ne renferme pas de microbes ; épanchée aseptiquement dans le péritoine, elle n'a aucune action phlogogène ni même simplement irritante.

Symptômes. — Les calculs biliaires sont ordinairement latents; parfois ils provoquent des coliques, de la météorisation, une constipation opiniâtre intermittente, accompagnée de violents efforts d'expulsion (Chassaing). La tête est pesante, les yeux larmoyants, la bouche est chaude et sèche, la conjonctive prend une teinte jaune mat; on compte 70 pulsations et 50 respirations à la minute ; les urines sont chargées, huileuses.

(1) Volk, Verheyen, *Dict.* de H. Bouley.
(2) Chassaing, *Bull. de la Soc. centr. vét.*, 1885.
(3) Pröger, *Sächs. Bericht*, 1888, p. 68. — Shaw, *Ossification du canal hépatique chez une vache* (*Rec. de méd. vét.*, 1858, p. 269).

BIBLIOTECA USV IAȘI

Les symptômes s'exagèrent sous l'influence d'un refroidissement; l'animal devient subitement triste, il bâille fréquemment et offre une vive sensibilité à la percussion de l'hypochondre droit (Reboul) (1); les extrémités sont froides. Quelquefois les calculs sont exclusivement dénoncés par un ictère persistant, des urines rares et sédimenteuses (Charlot).

III. — MOUTON.

Description. — On n'a jamais constaté de gros calculs chez cet animal, mais, chez les sujets affectés de *distomatose* ayant déterminé un catarrhe chronique des voies biliaires, il peut se former des dépôts mous, troubles, de teinte brun jaunâtre, rougeâtre, verdâtre, noirâtre et des incrustations dures, grises qui recouvrent la muqueuse; celles-ci sont disposées en plaques granuleuses ou se détachent sous forme d'un véritable cylindre parfois très adhérent (Kitt).

Selon Brückmüller, ces concrétions sont constituées par du carbonate de chaux, cimenté par du mucus biliaire (2).

BIBLIOTECA USVIASI

IV. — PORC.

Description. — Symptômes. — Les calculs biliaires n'offrent rien de particulier chez cet animal; ils sont petits, rugueux, à facettes, et du poids de 3 à 5 grammes; ils sont parfois très nombreux à l'intérieur de la vésicule.

Gurlt a observé un *porc* dont la vésicule et les canaux biliaires étaient obstrués par du sable; l'appétit avait toujours été irrégulier, les excréments rares, durs, l'inappétence absolue, les mouvements désordonnés, subits; l'animal mourut bientôt des suites de cette obstruction (3).

(1) Reboul, *Gastro-entéro-hépatite* (*Journ. des vét. du Midi*, 1840, p. 105).
(2) Verheyen, in *Dict.* de H. Bouley.
(3) Fröhner, *Cholélithiase chez le chien* (*Berliner Thierarztl. Wochenschr.*, 1894, p. 71).

V. — CHIEN ET CHAT.

Chez ces animaux, les calculs biliaires sont verdâtres, foncés, du volume d'un pois ou d'une petite noisette ; on les trouve dans la vésicule et les canaux biliaires.

Symptômes. — Hertwig prétend qu'on observe de la constipation, des coliques, des vomissements, de l'ictère, et l'expulsion d'excréments blanchâtres. Mais l'affection est trop rare et trop mal caractérisée pour être reconnue.

Le syndrome *coliques* est le signe le plus significatif. Sa physiologie pathologique est la suivante : Un calcul, en se mobilisant, irrite les parois du canal dans lequel il se trouve engagé, provoque un spasme propulseur et un spasme réflexe qui tend à le faire rétrograder. Sous l'influence de ces excitations, les canaux biliaires décuplent de volume ; l'inflammation de leurs parois se propage jusqu'à leurs racines, et la cirrhose biliaire évolue. L'excitation douloureuse se transmet à l'appareil cardio-pulmonaire par les filets du sympathique, en passant par la moelle cervicale et les ganglions thoraciques supérieurs. Elle produit ainsi une vaso-constriction des artérioles et des capillaires du poumon, augmentant la tension dans l'artère pulmonaire (Arloing et Morel), détermine consécutivement la dilatation cardiaque (G. Sée) et provoque la dégénérescence du cœur, même chez les animaux les mieux nourris (Simanowsky).

Traitement. — La bile, le salicylate de soude, l'huile d'olives, sont d'excellents cholagogues. Le salicylate de soude agit comme analgésique local et comme antiseptique des voies biliaires.

L'huile d'olives, à haute dose, amène une amélioration remarquable. Rosenberg a démontré expérimentalement que la bile est sécrétée en plus grande quantité, et très fluide, trente à quarante-cinq minutes après l'administration de ce médicament.

BIBLIOTECA USVASI

Les purgatifs énergiques doivent être proscrits, parce qu'ils réveillent le péristaltisme intestinal.

Il serait bon d'administrer de l'eau de Vichy aux carnivores.

IX. — CORPS ÉTRANGERS DU FOIE.

On a rarement rencontré des corps étrangers dans le foie de nos animaux domestiques.

Nous les étudierons chez les *équidés* et les *ruminants*.

Gurlt (1) prétend que la collection de l'école de Berlin possède le foie d'un *porc* contenant beaucoup de sable.

Chez le *chien*, Cadéac y a observé deux fois une aiguille ; dans l'un de ces cas, l'animal avait manifesté des symptômes rabiformes ; Blanc a trouvé une aiguille dans le foie d'un chien abattu pour cause de vieillesse.

I. — SOLIPÈDES.

La littérature vétérinaire ne possède que deux observations sur ce sujet.

Saint-Cyr (2) y a rencontré un fétu de légumineuse et Mégnin (3) des barbules d'orge.

Étiologie et pathogénie. — D'après Saint-Cyr, le fétu de légumineuse aurait perforé la paroi du duodénum au voisinage de l'embouchure du canal cholédoque, cheminé entre les lames du ligament hépato-gastrique, et serait enfin venu aboutir dans la veine porte au point où elle se divise en trois branches pour se distribuer aux lobes du foie. Mégnin prétend que les barbules ont pénétré à travers les différentes tuniques stomacales, aidées par les contractions péristaltiques de cet organe, et sont par-

(1) Gurlt, *Ann. de méd. vét.*, 1860, p. 555.
(2) Saint-Cyr, *Journal de l'École vét. de Lyon*, 1869, p. 307.
(3) Mégnin, *Bull. de la Soc. centr. vét.*, 1875.

BIBLIOTECA USAMV IASI

venues jusque dans le foie au point d'introduction de la veine porte.

Anatomie pathologique. — Dans le cas rapporté par Mégnin, on remarquait un épanchement sanguin de 8 à 10 litres dans la cavité abdominale ; de plus, la face postérieure du foie présentait une cavité anfractueuse, entourée de nombreux foyers hémorrhagiques, au centre desquels étaient implantées les barbules d'orge.

Saint-Cyr a constaté qu'au point d'implantation du fétu, les parois de la veine porte étaient épaissies, fibreuses, et la lumière du vaisseau presque obstruée par de nombreux caillots fibrineux décolorés, qui laissaient cependant encore filtrer le sang. Les divisions de la veine présentaient les mêmes altérations, c'est-à-dire un épaississement des parois et des caillots identiques, et, en plus, un énorme abcès contenant 4 décilitres de pus, sur le trajet de la branche destinée au lobe droit.

En suivant la veine du côté de ses racines, on remarquait les lésions de la *phlébite oblitérante* : les veines splénique, mésaraïque, collatérales de l'intestin grêle, étaient remplies de caillots obturateurs, leurs parois épaissies, friables ; ce qui expliquait leur rupture en différents points existaient de nombreux foyers hémorrhagiques, entre les deux lames du mésentère de l'intestin grêle.

Symptômes. — Les symptômes peuvent être ceux d'une hémorrhagie interne ; la mort survient *rapidement*.

Dans le cas où la perte de sang est insuffisante pour amener cette terminaison, la respiration est accélérée, la conjonctive présente un léger reflet jaunâtre. Le sujet est triste, a de la tendance à pousser au mur ; la démarche est oscillante ; on remarque un affaiblissement de la contraction musculaire et une disposition à conserver l'équilibre stable, quand on a croisé, par exemple, les membres antérieurs. Le reculer s'effectue facilement.

BIBLIOTECA USAS

Diagnostic. — Dans le premier cas, on ne peut diagnostiquer qu'une hémorrhagie interne ; dans le second cas, on peut tout au plus, comme l'a fait Saint-Cyr, supposer une affection tenant le milieu entre le *vertige* proprement dit et l'*immobilité*.

Traitement. — Nul.

II. — RUMINANTS.

Chez les ruminants, les corps étrangers qui pénètrent dans le foie proviennent du rumen, rarement de l'intestin. Cependant Augenheister (1) a trouvé, dans le foie d'une *vache*, plusieurs canaux biliaires fortement dilatés et contenant une énorme quantité de sable, évaluée à environ dix litres. La vésicule biliaire n'en contenait pas et le canal cholédoque était tellement dilaté qu'à son orifice dans le duodénum, il avait un pouce de diamètre.

L'auteur croit que c'est par le canal cholédoque que le sable, ingéré avec les aliments malpropres, est arrivé au foie.

X. — TUMEURS DU FOIE.

Le foie étant l'organe le mieux irrigué de l'économie est aussi le plus prédisposé aux tumeurs. Il convient d'étudier celles-ci chez les diverses espèces animales.

I. — SOLIPÈDES.

Les tumeurs du foie des *solipèdes* sont très variées. On y a signalé des *carcinomes*, des *épithéliomes*, des *adénocarcinomes*, des *sarcomes*, des *lymphadénomes*, des *angiomes*, et des *tumeurs mélaniques*. Très souvent l'examen histologique n'en a pas été fait, et leur nature exacte n'a pas été déterminée. Martens (2) a constaté dans la région de

(1) Augenheister, *Ann. de méd. vét.*, 1880, p. 554.
(2) Martens, *Berliner Archiv*, 1887, p. 369.

BIBLIOTECA USAL

l'*ampoule de Water* une tumeur ovale, lobulée, irrégulière à sa surface, de la grosseur du poing, renfermant quelques caillots sanguins et un foyer nécrotique.

Carcinomes et épithéliomes. — Benjamin (1), Casper (2), Roll (3), Chauvrat (4), Kitt, Wiart (5) les ont signalés. Ils sont rarement *primitifs* ; ils procèdent généralement de l'intestin, du péritoine ou de la rate. Les foyers cancéreux de l'intestin pénètrent dans la veine porte ; ce vaisseau transporte les éléments morbigènes dans le foie. Les tumeurs cancéreuses qui proviennent de l'intestin sont ordinairement des *épithéliomes cylindriques* ; ils sont très nombreux et poussent quelquefois à l'intérieur de la veine porte, où l'on rencontre alors des végétations flottantes comme de fines herbes. Ils peuvent aussi prendre naissance dans le poumon et se propager dans le foie par l'intermédiaire de la circulation artérielle.

Lésions. — A l'ouverture de la cavité abdominale, on observe de l'*ascite* ; plusieurs litres de liquide brunâtre sont épanchés dans le péritoine. La séreuse est injectée, épaissie, couverte de nodules blanchâtres. Le foie est énorme : il pèse 13k,500 (Benjamin), 21k,650 (Chauvrat) ; le tissu est dur, compact ; le parenchyme hépatique est remplacé par le néoplasme disposé sous forme de nodosités qui rendent la surface de l'organe absolument irrégulière.

A l'*examen macroscopique*, on distingue deux tissus à caractères très dissemblables :

1° Un *tissu néoplasique*, homogène, serré, d'un blanc nacré au centre, de consistance fibreuse, formant des îlots arrondis, rosés et vascularisés à la périphérie.

2° Un *tissu hépatique* d'un brun jaunâtre, atrophié, dissé-

(1) Benjamin, *Rec. de méd. vét.*, 1879, p. 67.
(2) Casper, *Berliner Thierarztl. Wochenschr.*, 1893, p. 261.
(3) Roll, cité par Leclainche, p. 91.
(4) Chauvrat, *Rec. de mém. sur l'hyg. et la méd. vét. milit.*, 1892.
(5) Wiart, *Rec. de méd. vét.*, 1878, p. 247.

BIBLIOTECA VETERINARIA

miné irrégulièrement dans les parties où les nodosités sont plus ou moins séparées les unes des autres, circonscrites et comme encapsulées par une sorte de coque limitante.

Les tumeurs ont les dimensions d'une noix ou même d'une mandarine ; elles sont nombreuses, presque sphéroïdales, très rapprochées ou même confondues par leurs contours.

Elles ne présentent aucune trace de ramollissement ni d'abcès.

Les canalicules biliaires disparaissent par compression dans la région malade (Chauvrat).

L'*examen microscopique* montre un tissu alvéolaire, formé de travées conjonctives dans l'intervalle desquelles sont amassées de nombreuses cellules à noyau volumineux, se colorant vivement par le carmin. L'altération des lobules va de la périphérie au centre.

Les coupes offrent tantôt l'aspect du carcinome, tantôt celui de l'épithéliome lobulé ou tubulé.

Parfois les nombreux épithéliomes cylindriques ont les canalicules biliaires pour point de départ (Martin) (1). Ces tumeurs se propagent aux reins (2), au péritoine, au poumon.

Adéno-carcinomes. — Les *adéno-carcinomes* du conduit cholédoque et des conduits biliaires présentent, chez le *cheval*, des dimensions qui varient d'un grain de millet à une pomme de terre (Kitt). Le foie renferme quelquefois des centaines de ces tumeurs ; il est alors volumineux, irrégulier et peut peser 8 kilogrammes. Les *nodules adéno-carcinomateux*, dont il est criblé, sont irrégulièrement arrondis, lisses, durs, élastiques, jaunes au centre, rouges, brunâtres à la périphérie et souvent en-

(1) Martin, *Jahresber. über die Leistungen auf dem Gebiete der Vet.-Med.*, 1884.

(2) Wiart a trouvé le rein droit entouré d'une tumeur secondaire de nature cancéreuse, atteignant le poids de 13k,750.

BIBLIOTECA UAB

tourés d'une enveloppe conjonctive grisâtre, épaisse de un demi à 2 millimètres.

Dans les tumeurs volumineuses, cette capsule conjonctive se prolonge dans l'intérieur, sous forme de *travée mince*, de un demi-millimètre. On n'y observe jamais *aucun foyer de ramollissement* ; le centre de ces néoplasies est toujours dense, élastique et nettement délimité.

Les *ganglions lymphatiques* qui entourent la veine porte forment un paquet ayant la même constitution que les tumeurs du foie. Sectionnés, ils sont secs, dépourvus de suc ; le produit de raclage est constitué par une matière farineuse peu abondante.

Les *coupes colorées* mettent en évidence d'innombrables alvéoles offrant une disposition radiée et tapissée d'un épithélium cylindrique, polyédrique, polymorphe. Chaque alvéole offre une lumière nettement apparente et une paroi conjonctive composée de cellules fusiformes et conjonctives. On observe quelquefois, au centre, de la nécrose de coagulation.

Les *adénomes mixtes* (*adéno-carcinomes du foie*), formés de tissu hépatique et de conduits biliaires, offrent une structure des plus variées ; ils sont généralement accompagnés d'une hypertrophie des *ganglions lymphatiques* et de *tumeurs secondaires* du poumon.

La généralisation dénonce la malignité de ces tumeurs. Il peut exister des *adéno-carcinomes* qui ne sont pas assez avancés pour former des métastases, de sorte que le diagnostic est complètement basé sur l'examen microscopique.

La disposition alvéolaire, tubulaire, rappelant l'*épithélium* des conduits biliaires et l'existence de groupes cellulaires se détachant nettement des acini ou de l'épithélium constitutionnel, sont caractéristiques de ces tumeurs. Celles-ci ont tantôt les dimensions d'une tête d'épingle, d'un grain de millet ; tantôt elles atteignent le volume du poing. D'aspect blanchâtre, jaunâtre, ocreux,

BIBLIOTECA USAMV

visqueux, caséeux, graisseux ; elles sont déprimées, ombiliquées à la surface.

Plus rarement, ces tumeurs sont denses, nettement bordées, parsemées de travées conjonctives très volumineuses. Quand il y a bourgeonnement et hypertrophie considérable des conduits, la coupe est spongieuse, caverneuse (Johne), grumeleuse (Martin).

Les *adéno-carcinomes* peuvent, même dans ce cas, revêtir l'aspect papillaire.

Symptômes. — Les *symptômes* de ces tumeurs sont peu caractéristiques au début et passent généralement inaperçus ; mais, à mesure que la lésion progresse, ils deviennent de plus en plus marqués. On observe un *amaigrissement progressif*, avec œdèmes cachectiques sous le ventre et près du fourreau (Benjamin), taches pétéchiales sur les muqueuses apparentes, ictère, ascite et, simultanément, tous les signes d'une gastro-entérite plus ou moins intense, qui se manifeste par des coliques sourdes, légères et intermittentes, de la diarrhée et parfois même du météorisme (Benjamin).

L'évolution de la maladie est assez rapide : il y a affaiblissement graduel des forces ; la marche devient difficile, pénible ; parfois l'animal présente des *accès tétaniformes* ou *vertigineux* suivis de coma et de collapsus, et la *mort* survient brusquement, le plus souvent dans l'espace de quatre ou cinq jours.

Sarcomes. — Ces tumeurs ont été signalées par Jacob (1), H. Bouley (2), Wugstädt (3), Lungwitz, Walley (4).

On les observe principalement à la suite de tumeurs analogues de la rate et du péritoine ; les sarcomes se compliquent généralement de thromboses de la veine porte.

(1) Jacob, *Journ. de méd. vét. théor. et prat.*, 1831, p. 321.
(2) H. Bouley, *Rec. de méd. vét.*, 1844, p. 5.
(3) Wugstädt, *Berliner Thierarztl. Wochenschr.*, 1893, p. 306.
(4) Walley, *Repertor. Thierheilkunde*, 1892, p. 217.

BIBLIOTECA USVIAS

Le *foie* a considérablement augmenté de volume ; il est quelquefois énorme et s'étend jusqu'au flanc droit ; il peut peser 35 kilogrammes (Mason) (2) et même 44 kilos. Bächstädt (1) a constaté son adhérence à la face postérieure du diaphragme.

La structure du foie est méconnaissable. Sa surface est recouverte de tumeurs lui donnant un aspect mamelonné. Lungwitz a compté 283 végétations secondaires. L'incision de ces tumeurs fait écouler une substance semi-fluide, encéphaloïde, de couleur lie de vin et d'odeur fade. La coupe est lisse, régulière, de consistance élastique, de couleur jaunâtre, de forme circulaire ou ovalaire.

Les ganglions de la veine porte sont hypertrophiés. La paroi de ces tumeurs est constituée par du tissu fibreux formant des aréoles assez fines.

A l'*examen microscopique*, on trouve un sarcome à cellules rondes ; les îlots brun grisâtre ont encore la structure du foie ; les cellules y sont plus volumineuses que normalement, remplies de graisse, ou renferment quatre ou cinq noyaux parsemés de gouttelettes graisseuses.

La cavité abdominale renferme 5 à 6 litres d'un liquide rouge, foncé et limpide.

Symptômes. L'état du sujet, avant la mort, dénote une affection interne ; la *maigreur* est extrême, la faiblesse est telle que les membres vacillent pendant la marche ; la pituitaire est jaunâtre. De temps à autre des coliques se manifestent.

La percussion et l'auscultation peuvent mettre sur la voie du diagnostic, en faisant soupçonner le développement anormal du foie. La palpation de l'hypochondre droit peut aussi révéler de la douleur dans la région qu'occupe cet organe.

(1) Mason, *Jahresber. über die Leistungen*, 1890.
(2) Bächstädt, *Jahresber. über die Leistungen*, 1893.

BIBLIOTECA USV IASI

Mélanomes. — Les sarcomes mélaniques du foie ne sont pas rares. Après la rate, c'est peut-être l'organe qui est le plus souvent atteint par l'infiltration mélanique. Ce processus est quelquefois si avancé, que l'organe est complètement détruit; la surface du foie est recouverte d'une croûte déposée sous la capsule de Glisson qui rend le foie méconnaissable [Dupuy (1), Cagny (2)].

Les altérations du foie sont variables suivant la gravité et l'ancienneté de la lésion. Dans tous les cas, cet organe présente un aspect particulier : sa *face externe* a perdu son toucher lisse, normal; elle est devenue irrégulière, mamelonnée, ou criblée seulement de nodosités suivant le nombre et le volume des tumeurs mélaniques. Celles-ci sont disséminées ou confluentes; tantôt elles se remarquent principalement sur un lobule, tantôt elles sont également réparties dans le parenchyme hépatique et se montrent séparées par du tissu sain qui se reconnaît facilement à sa coloration qui tranche nettement sur les parties proéminentes, noirâtres, formées de tissu mélanique (fig. 11).

Les sarcomes mélaniques atteignent des dimensions très variables : ils sont de la grosseur du poing et plus; Bouley en a vu un du poids de 24 kilos; parfois ils ont le volume d'une noisette ou d'un pois; plus rarement, enfin, leur présence n'est décelée que par quelques points de pigmentation noirâtres; mais on peut rencontrer sur le même organe toutes les variétés.

Au toucher, ces tumeurs apparaissent avec une consistance ferme, élastique, résistante; elles se laissent difficilement déprimer par le doigt; il est très remarquable de constater qu'elles présentent toujours une forme globuleuse. Elles apparaissent extérieurement avec une couleur brune, à reflets violacés ou bleuâtres.

(1) Dupuy, *Journ. de méd. vét. théor. et prat.*, 1836, p. 207.
(2) Cagny, *Soc. centr. vét.*, 1889, p. 182. — Trasbot, art. Mélanose du *Dict.* de H. Bouley et Reynal.

BIBLIOTECA USAMV

Sur la coupe, le tissu hépatique est alternativement marbré, et, lorsque l'infection est très avancée (cas cité

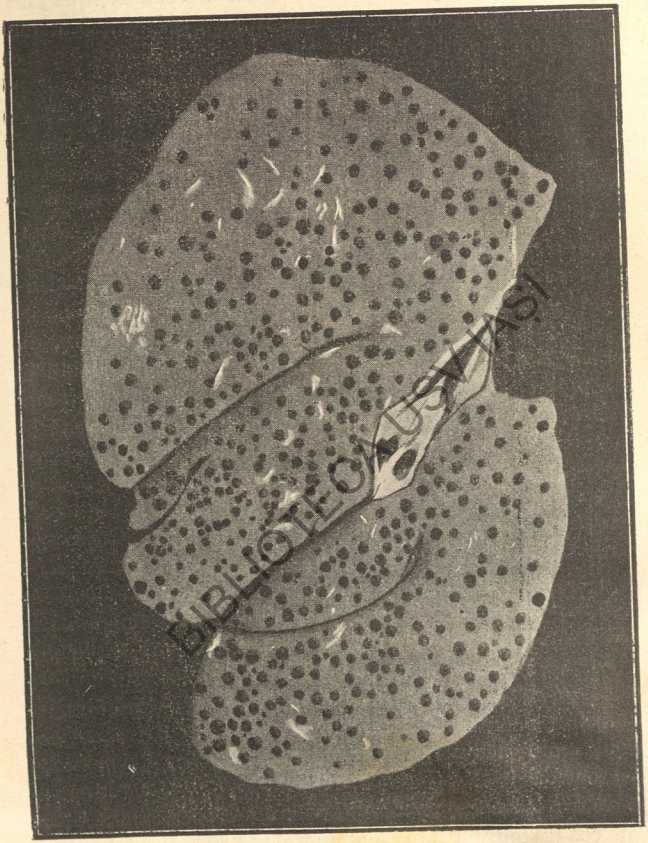

Fig. 11. — Foie criblé de nodules mélaniques (Photographie Cadéac).

plus haut), les éléments spéciaux ont complètement disparu et la coupe ressemble à « un pâté de Strasbourg

fortement truffé » (H. Bouley) (1) ; entre ces états, il existe des intermédiaires dans lesquels de nombreux îlots de tissu sain séparent l'infiltration mélanique, que l'on reconnaît à sa coloration noirâtre ou gris foncé, d'une part, et à sa consistance dure et plus résistante, d'autre part; le tissu crie sous l'instrument tranchant. Quand on sectionne le foyer mélanique, il s'en échappe un sang noir foncé, mais on n'observe ni foyers de ramollissement, ni suppuration.

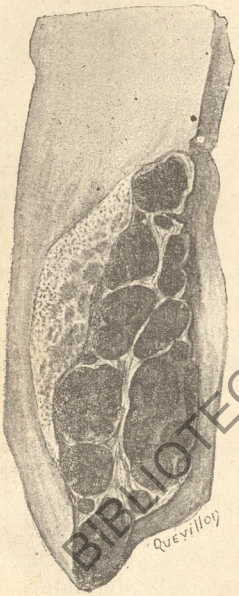

Fig. 12. — Coupe d'un angiome caverneux du foie du cheval.

Ces *transformations mélaniques* du foie ne peuvent être reconnues du vivant de l'animal.

Elles ne provoquent aucun symptôme appréciable.

On peut tout au plus constater des signes d'affaiblissement et de cachexie. L'analyse des urines y révélerait sans doute des pigments normaux ou anormaux.

Angiomes. — Ces tumeurs sont excessivement rares chez le cheval ; elles ont été étudiées par Trasbot (2), Blanc. La *cavité péritonéale* contient parfois 15 à 20 litres de sang. Sur la face antérieure du lobe médian, le foie présente une ou plusieurs tumeurs spongieuses, du volume d'une pomme. Ces tumeurs se déchirent et une hémorrhagie en est la conséquence. Le poids de l'ensemble de ces tumeurs atteint quelquefois 4k,800. Les lobes médian et droit sont atrophiés (fig. 12). Quelques autres tu-

(1) Bouley, *Dict. prat. de méd. vét.*, art. Mélanose, t. XII, p. 554.
(2) Trasbot, *Arch. vét.*, 1886, p. 241.

BIBLIOTECA USV IAȘI

meurs plus petites sont répandues dans le lobe gauche ; leur couleur est brune, noirâtre ; elles sont molles et fluctuantes.

Leur structure microscopique est celle d'un angiome.

Lymphadénomes. — La surface du foie est recouverte de points blancs qui, à l'examen microscopique, montrent la structure caractéristique du tissu adénoïde, riche en capillaires, organisé çà et là en follicules.

Avant la mort, les chevaux présentent tous les signes d'une bonne santé (Liénaux) (1).

II. — BOEUF.

Kystes congénitaux. — Les kystes séreux du foie sont fréquents chez le *veau*. Signalés par Knoll (2), Gaveriau (3), Werner, Hertwig, ils ont été décrits par Kitt (4). Ces tumeurs *congénitales* ont toujours été rencontrées sur des animaux très jeunes : elles occupent généralement la face antérieure ou le bord inférieur du foie. Ce sont des vésicules à parois très minces, dépourvues de revêtement épithélial et de cils vibratiles.

Leur forme et leur volume sont très variables : ordinairement allongées et du volume du poing, elles peuvent devenir cylindriques et d'une contenance de plus d'un litre. Knoll a signalé un kyste séreux, trouvé sur un veau de quinze jours, dont la forme était cylindrique et la longueur de 44 centimètres ; il occupait le lobe gauche du foie qui était atrophié. Morot en a rencontré plusieurs à l'autopsie d'un *veau* dont le foie était atteint de *cirrhose hypertrophique*.

La paroi de ces vésicules est mince, formée par du

(1) Liénaux, *Ann. de méd. vét.*, 1890, p. 91.
(2) Knoll, *Berliner Thierarztl. Wochenschr.*, 1892, p. 425.
(3) Gaveriau, *Rec. de méd. vét.*, 1854, p. 54.
(4) Werner, Herwig, cités par Kitt, *Deutsche Zeitschr. für Thiermed.*, 1889, p. 101.

BIBLIOTECA CENTRAL

tissu hépatique et par la capsule de Glisson ; elle ne renferme ni canaux biliaires ni lobules hépatiques et est de même consistance que les parois intestinales. Leur intérieur est souvent multiloculaire et loge un liquide séro-sanguinolent, jaunâtre et transparent.

Si l'on incise la paroi, on reconnaît que le liquide qui s'écoule a une réaction alcaline et que de petites cellules, quelquefois de petites coagulations sanguines, flottent à son intérieur. Un dépôt fortement coloré, toujours jaunâtre et renfermant des coccus, forme parfois le fond de la tumeur.

Dans quelques cas, le tissu hépatique est parfaitement sain, comme l'a observé Gaveriau chez un *veau* âgé d'un mois ; dans tous les cas, le kyste est séparé de l'organe par un sillon. D'après leurs caractères macroscopiques et microscopiques, les *kystes congénitaux* du foie ne peuvent être identifiés à des kystes par rétention, à des kystes folliculaires ou à des angiectasies lymphatiques. On ne peut non plus les attribuer à des parasites enkystés ; ils résultent d'une exsudation qui s'est accomplie pendant la période fœtale. Leur origine congénitale ne fait aucun doute.

Carcinomes et épithéliomes. — Ces tumeurs intéressent la vésicule biliaire ou le parenchyme hépatique.

a. Tumeurs de la vésicule biliaire. — Les tumeurs de la vésicule biliaire, chez le *bœuf*, sont toujours situées dans la cavité vésiculaire elle-même et se présentent sous forme d'*hypertrophie lobulée*, de nature *carcinomateuse* ou *fibro-adénomateuse*. Elles sont rares.

Gurlt et Brückmüller en ont cité des exemples. Ce dernier, notamment, a observé, dans le tissu sous-muqueux, une tumeur piriforme, lisse, qu'il considérait comme un *lipome* ; cette tumeur, recouverte de la muqueuse, était formée de tissu conjonctif riche en cellules graisseuses.

BIBLIOTECA UBA

Le *papillome carcinomateux* multilobulé, pédiculé largement sur la muqueuse, a un aspect analogue. C'est une espèce de torche formée de plis muqueux, piriformes, anfractueux, dont les lobules, constitués par du tissu élastique dense, sont lisses, parsemés de plis, et quelquefois même troués. Le reste de la vésicule est normal. Le canal cystique est dilaté (Kitt).

Le *carcinome noueux cystique* et hépatique, le cancer de la vésicule biliaire épaissit les parois de cette cavité, les dilate et provoque des hypertrophies et des dilatations kystiques.

Nous en empruntons la description à Kitt :

« A l'extérieur, la vésicule biliaire est mamelonnée, bosselée, parsemée de proéminences du volume d'un haricot, d'une noisette ou d'un œuf de pigeon. Quelquefois même, ces tubercules sont si abondants que l'organe atteint le poids de 500 grammes. La paroi est indurée et épaissie (cet épaississement égale six fois son volume normal) ; si on l'incise, il en sort de la bile, jaune sale, ressemblant plus ou moins à du liquide muqueux. Quant à la cavité, elle peut présenter des éminences vésiculo-tuberculeuses, et alors la muqueuse est parsemée de lobules lisses, filiformes, flottant dans l'intérieur de la vésicule. Ces formations lisses sont finement pédiculées et, parfois même, forment un faisceau ramifié. La paroi de ces tubercules creux a une épaisseur de 2 à 6 millimètres; leur surface présente un aspect nacré, analogue à la muqueuse vésiculaire (1). »

b. Tumeurs du parenchyme hépatique. — Le *cancer primitif du foie* est très rare et peut être confondu avec le cancer secondaire.

Dans un foie du poids de 22 kilos, transformé en une masse dure, noduleuse, blanche, Van Tright (2) a constaté l'existence d'une tumeur de 30 centimètres de long

(1) Kitt, *Traité d'Anatomie pathologique*.
(2) Van Tright, *Hollander Zeitschr.*, 1884, p. 10.

BIBLIOTECA USV IASI

sur 15 de large dans le système de la veine porte, et un grand nombre de plus petites tumeurs dans les branches de cette veine : cette néoplasie pouvait être rangée dans les épithéliomes ou les carcinomes.

Les *adéno-épithéliomes* du foie sont communs à obser-

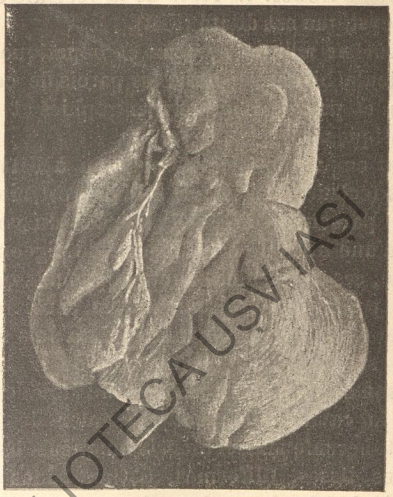

Fig. 13. — Foie pesant 17 kilogrammes criblé d'adénomes dont quelques-uns avaient le volume des deux poings ; le bord inférieur du foie avait une épaisseur de 20 centimètres (Morot et Cadéac).

BIBLIOTECA USV IASI

ver. Kitt les a décrit sous le nom d'*adéno-carcinomes* (voyez plus haut). Besnoit leur a donné le nom d'*épithéliome trabéculaire* du parenchyme hépatique (2). Martin, Blanc et Leblanc, Morot et Cadéac en ont recueilli plusieurs observations (fig. 13). Ces tumeurs, très communes, sont de véritables *adénomes*.

Anatomie pathologique. — Le foie est hypertrophié ; il peut peser 17 kilos ; il est parsemé de nodosités très nombreuses, pouvant varier de la grosseur d'un grain

de millet à celle du poing ; elles rendent la surface de l'organe irrégulière, bosselée et soulèvent la capsule de Glisson.

Ces nodosités se montrent aussi dans toute l'épaisseur du parenchyme hépatique ; elles sont imprégnées de bile comme le montre leur teinte verdâtre ou jaunâtre. Si on fait une coupe aux points où les granulations sont peu nombreuses, on constate une légère dilatation des lobules néoplasiques. Nous empruntons au travail de Besnoist (1) l'étude histologique de ces néoplasies.

Les travées qui forment chaque lobule entourent de petites nodosités de formes diverses et de nature variable suivant leur situation.

Ces travées présentent une ou deux rangées de cellules plus petites que les cellules hépatiques ; elles possèdent un noyau ovalaire, ayant à son intérieur deux ou trois nucléoles.

Au début, les nodosités apparaissent au sein du tissu peu altéré ; peu à peu, à leur voisinage, les cellules hépatiques s'hypertrophient et leurs noyaux se segmentent.

La néoplasie semble débuter par le centre du lobule hépatique, car les travées hépatiques se tassent à la périphérie autour des nodosités. Les éléments qui composent les travées s'accolent, deviennent fusiformes et forment des cercles concentriques.

Cette disposition en couches successives contribue, pour une grande part, à donner au foie un aspect lobulé très facile à reconnaître. Des bandes de tissu conjonctif se remarquent dans le tissu et augmentent encore la lobulation (*cirrhose annulaire*), qui est le plus souvent *insulaire* (Besnoist). Toutes ces bandes sont en rapport direct avec une couche plus ou moins épaisse de tissu hépatique, en voie d'atrophie, qui les sépare des *lobules*

(1) Besnoist, *Contrib. à l'ét. du cancer hépatique* (*Revue vét.*, 1895, p. 305).

BIBLIOTECA ȘVIAȘI

néoplasiques. On rencontre de petits îlots hépatiques dans les bandes les plus épaisses. Dans ces îlots, on ne voit plus de canaux biliaires; les ramifications de l'artère hépatique sont oblitérées; seules, les veines persistent, vides et béantes; elles sont quelquefois le siège d'une phlébite oblitérante (Morot et Cadéac).

Si on examine une *granulation confluente*, on constate que tout est envahi par la néoplasie; le lobule hépatique a fait place à un adénome; on ne trouve plus de trace d'îlot hépatique.

Le centre du lobule lui-même est rempli par un noyau fibreux.

Les *grosses masses cancéreuses* ne présentent plus de disposition lobulaire; les lobules, hypertrophiés, se sont confondus. On peut rencontrer encore quelques grosses travées qui sont un reste de la lobulation primitive. Tout est oblitéré : canaux biliaires, artère hépatique et même veine intralobulaire. A l'intérieur de ces masses néoplasiques, on constate de petites travées fibreuses qui les divisent en petites cavités.

A la fin de la période de transformation, toutes les cellules hépatiques sont devenues cancéreuses (Besnoit) et se réunissent en blocs irréguliers, contenus dans ces petites logettes.

Ces tumeurs sont envahies par des moisissures, des champignons et des microbes; elles s'infectent sans doute par le cholédoque, et le tissu de ces tumeurs, comme celui des autres néoplasmes, se laisse facilement contaminer.

Les tumeurs vasculaires, envahies par les microbes, produisent une gêne circulatoire et des phénomènes de *nécrobiose*, surtout au centre des lobules. Le tissu néoplasique devient pâle en cet endroit, et, à l'intérieur des blocs épithéliaux, on observe souvent des cavités contenant une substance grenue ou vaguement fibrillaire.

BIBLIOTECA UNIVERSITARIA

diformes ou nodulaires. Ces tumeurs provoquent une augmentation de volume de la partie correspondante, et sont délimitées par du tissu hépatique normal. La *section* de ces tumeurs révèle leur nature caverneuse ; on y distingue des lacunes ou des vacuoles remplies de sang coagulé, des thrombus sous forme de grains rouge brunâtre quelquefois calcifiés et limités par des travées conjonctives plus ou moins épaisses.

Les cavernes sont souvent disposées en éventail (Martin) (1).

A l'*examen microscopique*, on voit des espaces vasculaires dilatés, ayant l'aspect de capillaires ou de veines, puis des cordons conjonctifs épais plus ou moins infiltrés de cellules.

III. — MOUTON.

Les observations de tumeurs du foie du mouton sont peu communes ou n'ont pas été relatées.

Cancer. — Casper (2) a signalé un cas de *cancer* du mésentère du mouton avec métastase du foie.

Adénomes. — Les *adénomes* du foie sont très rares. Johne et Mac Fadyean (3) y ont rencontré chacun un *fibro-adénome*. C'étaient des tumeurs pédiculées, lobulées, recouvertes du péritoine, larges de 5 centimètres, épaisses de 3 centimètres environ, pourvues d'un stroma fibreux, épais. Les cellules cylindriques des voies biliaires et celles du foie étaient répandues dans ce tissu et entourées de faisceaux et de plaques fibreuses, très riches en cellules et en vaisseaux (*fibro-adénomes mixtes*).

Johne (4) a trouvé un adénome simple chez le même animal. Cette tumeur rouge, jaunâtre, lobulée, recou-

(1) Martin, *Jahresber. über die Leistungen auf dem Gebiete der Vet. Med.*, 1884.

(2) Casper, *Berliner Thierarztl. Wochenschr.*, 1893, p. 261.

(3) Mac Fadyean, *Journal of comp. Pathol.*, 1890, p. 39.

(4) Johne, *Sächs. Bericht*, 1881, p. 70. — Johne, *Sächs. Ber.*, 1890, p. 39

BIBLIOTECA SV IAȘI

verte par la capsule mamelonnée et difficile à énucléer, était friable, pourvue de rameaux vasculaires volumineux et de travées conjonctives minces. Elle s'enfonçait comme un coin dans le tissu hépatique dont les cellules étaient comprimées, atrophiées, tandis que les plus gros vaisseaux du foie avaient été repoussés de côté.

L'*examen histologique* n'y révélait que des cellules hépatiques, irrégulièrement distribuées en longues séries.

Adénomes verts. — On peut distinguer encore des *adénomes hépatiques verts* (Kitt, Bollinger), qui atteignent quelquefois le volume d'une tête d'homme ; ils se détachent nettement des lobules hépatiques. Ces tumeurs offrent une surface grisâtre, violette, brune dans la zone de transition. La tumeur est plus molle que le foie et toute la coupe offre une coloration de bile claire, ou de mousse gris clair, olivâtre. Cette nuance est régulière ; on y aperçoit des taches rouges, brunâtres et verdâtres, et même des cavernes hémorrhagiques.

Lobulée à la périphérie, cette néoplasie est constituée de cellules hépatiques infiltrées de biliverdine, de gouttelettes graisseuses, de granulations cylindriques de nature biliaire ; elle est divisée par des travées conjonctives radiées.

IV. — CHIEN.

De tous les animaux, le *chien* est celui qui présente le plus souvent des tumeurs du foie ; cependant les observations qu'on a publiées sur ce sujet sont en petit nombre.

On y observe des *sarcomes*, des *carcinomes*, des *épithéliomes*, des *lipomes*, des *angiomes*, des *kystes*.

Sarcomes. — La plupart de ces tumeurs n'atteignent le foie que d'une manière secondaire. La surface de l'organe est irrégulière, mamelonnée, criblée de nodosités du volume d'une noisette, d'une noix, ou d'un œuf de poule. Histologiquement, elles appartiennent tantôt au

BIBLIOTECA USAC

Il se produit ainsi une vraie nécrobiose ; cette dernière peut même amener une désagrégation cellulaire et la formation de petits amas granuleux.

Adénomes. — Parfois ils prennent, chez le bœuf, une physionomie *papillomateuse* (*adéno-papillome*). Martin a décrit microscopiquement et macroscopiquement un adénome, développé dans le foie, qui avait pénétré dans la lumière de la veine cave. En se moulant dans la cavité de ce vaisseau, les végétations de cette tumeur avaient pris l'aspect d'un *cylindrome*.

Symptômes. — Les symptômes sont peu connus. Au début, on ne constate que de l'amaigrissement, bien que l'animal conserve les apparences de la santé. L'urine contient les matières colorantes de la bile et prend une teinte verdâtre.

On constate, dans la suite, quelques signes de *gastro-entérite*, avec constipation opiniâtre.

L'amaigrissement fait des progrès incessants, et l'animal ne peut se tenir debout, tellement il est affaibli.

Diagnostic. — Le diagnostic ne peut être précis et surtout complet.

Pronostic. — Le pronostic est toujours très grave et aucun traitement ne peut être institué. Il vaut mieux livrer les animaux à la boucherie, au début de la maladie.

Sarcomes. — Sodero (1) a observé l'infection du foie par des sarcomes encéphaloïdes de la grosseur d'un œuf de poule. Cadéac a constaté, deux fois, des tumeurs analogues ; dans un cas l'une de ces tumeurs avait déterminé l'ulcération de la veine porte et la mort par hémorrhagie.

Angiomes et télangiectasie. — Signalés par Saake, Van der Sluys, Korevaar, les angiomes et la télangiectasie ont été bien décrits par Kitt. Ces états pathologiques sont du reste très fréquents, particulièrement chez les

(1) Sodero, *Clinica vet.*, 1890, t. XIII, p. 3.

BIBLIOTECA USVIASL

vieux animaux. Tous ceux qui fréquentent les abattoirs ont de nombreuses occasions de les constater.

Les *angiomes télangiectasiques* forment, sous la séreuse, des foyers punctiformes, de couleur brun foncé, bleuâtres ou ardoisés, particulièrement nombreux dans le lobe gauche. Parfois un peu déprimés, ils se détachent très nettement de la substance hépatique et sont franchement délimités. Leur consistance est molle; il offrent un aspect réticulaire à la coupe; leurs dimensions varient depuis un pois jusqu'à une petite noix.

A l'*examen microscopique*, on constate qu'ils sont constitués par du sang extravasé; on voit, parmi les acini, des foyers constitués par un réticulum congestionné, analogue au foie embryonnaire. Les lacunes renferment soit du sang normal, soit du plasma coagulé, ou encore des leucocytes. Ces lacunes présentent un endothélium capillaire qui s'appuie directement aux cellules hépatiques; plus rarement, il est entouré de tissu conjonctif fibrillaire ou embryonnaire. Il est donc à remarquer que chaque lacune est constituée par deux parois endothéliales séparées par une série de cellules hépatiques. Il s'ensuit que les lacunes ne sont que des capillaires extrêmement dilatés; les travées, constituées par les cellules du foie, paraissent normales, mais imbriquées (Kitt).

Çà et là, on observe des amas de cellules conjonctives analogues au tissu mésodermique embryonnaire; la *télangiectasie* est donc une anomalie congénitale par arrêt de développement : le foie embryonnaire ne se laisse pas pénétrer par les cylindres hépatiques et les mailles capillaires ne sont pas rétrécies d'une manière suffisante.

Les *angiomes caverneux* du foie envahissent même la rate et les veines (Martin, Kitt, Mac Fadyean).

A l'examen *macroscopique*, on constate, extérieurement, la présence de tubercules purpurins, miliaires ou du volume d'une noisette, quelquefois des formations cor-

BIBLIOTECA USV IASI

type encéphaloïde, tantôt au type fasciculé. Elles offrent la plus grande ressemblance avec la tuberculose hépa-

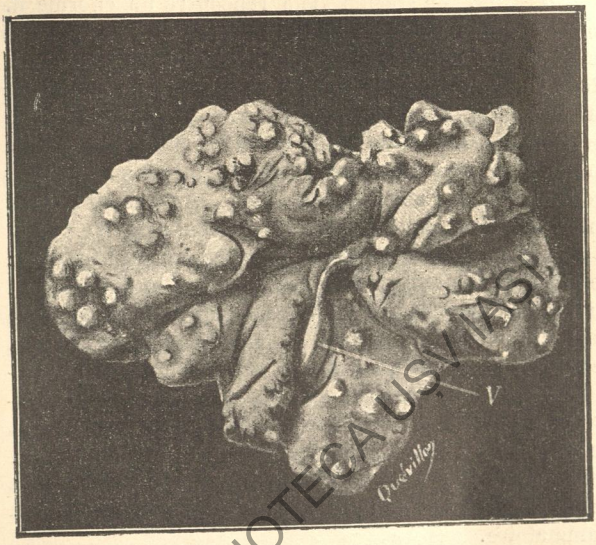

Fig. 14. — Sarcomes du foie (Cadéac).

BIBLIOTECA USAMV

tique (fig. 14) (Vatel) (1). L'abdomen contient une douzaine de litres de sérosité.

Carcinomes et épithéliomes. — Tantôt primitives, tantôt secondaires, ces tumeurs sont plus rares chez les *carnivores* que chez les *ruminants* et les *solipèdes*. Elles offrent les mêmes caractères macroscopiques et microscopiques chez ces animaux. (Nocard) (2) signale une tumeur épithéliale du pancréas, avec de nombreux noyaux dans le foie et ictère chronique. Friedberger et Fröhner (3)

(1) Vatel, *Journ. de méd. vét. théor. et prat.*, 1827, p. 347.
(2) Nocard, *Arch. vét.*, 1877, p. 451.
(3) Friedberger et Fröhner, *Pathol.*, p. 262.

disent que les carcinomes sont plus nombreux chez le chien que chez les autres animaux.

Lipomes. — Trasbot (1) a rencontré un énorme *lipome* sur une chienne. Le tissu propre du foie, presque entièrement détruit, était remplacé par deux tumeurs, dont l'une atteignait le volume de la tête d'un enfant; sa surface était bosselée, mamelonnée et tapissée par le péritoine, d'une teinte blanc jaunâtre, d'une consistance molle. Il ne s'écoulait pas de suc à l'incision : quelques gouttelettes de sang apparaissaient seulement. L'étude microscopique montrait les caractères du lipome.

Symptômes. — Ce sont ceux des affections cancéreuses : le sujet est faible; il perd l'appétit, maigrit rapidement; il existe parfois une véritable émaciation musculaire de certaines régions. « Sur les crotaphites et les masséters, le fait est si accusé qu'il donne au malade une physionomie spéciale, qualifiée par Trasbot de facies cancéreux. » Parfois des vomissements se manifestent. La respiration est difficile, mais il n'y a aucun signe de fièvre. Quelquefois il y a ictère (Nocard). Vatel, Friedberger et Fröhner signalent de l'*ascite*, sans aucun symptôme inflammatoire.

La PALPATION peut faire sentir les masses plus ou moins volumineuses formées par les néoplasies développées sur cet organe.

La PERCUSSION et l'AUSCULTATION de la partie postérieure du poumon droit peuvent mettre en évidence la prédominance du foie sur la cavité pectorale.

Diagnostic. — Plus facile que chez le cheval, le diagnostic n'en reste pas moins incertain. L'état cachectique de l'animal, les altérations de la digestion, l'ictère, la palpation du foie mettent sur la voie du diagnostic ; mais il faut que la tumeur soit assez volumineuse pour qu'on puisse affirmer son existence.

(1) Trasbot, *Arch. vét.*, 1879, p. 241.

BIBLIOTECA USVIASM

Traitement. — On ne peut intervenir d'une manière efficace.

XI. — PARASITES DU FOIE.

Les infections parasitaires du foie sont nombreuses ; les parasites se répandent dans ce parenchyme par la veine porte, le cholédoque et par effraction des parois intestinales.

D'après leur importance pathologique, on peut les classer dans l'ordre suivant : coccidies, distomes, échinocoques, cysticerques, linguatules, nématodes, infusoires (*Monocercomonas hepatica*). A ces maladies, il faut joindre l'altération connue sous le nom de *nodules calcifiés du foie du cheval*, qui peut s'accompagner d'une incrustation totale de cet organe.

BIBLIOTECA USV IAȘI

ARTICLE Ier. — COCCIDIOSE.

I. — LAPIN.

La coccidiose, encore appelée *psorospermose*, est une affection de nature parasitaire, produite chez le lapin par la *coccidie oviforme*, parasite appartenant au groupe des sporozoaires.

Historique. — Hake en 1839, Nasse en 1843, Jones en 1846 ont vu ce parasite ; mais ils l'ont pris souvent pour des néoformations ou pour des œufs d'helminthes. Davaine le désigne sous le nom de *corps oviforme*. Plus tard, en 1845, Remak le rapproche des psorospermies des poissons (*myxosporidies*).

Développement du parasite. — Dans le foie, et à l'état adulte, ce parasite a une forme ovoïde, déprimée à l'un des pôles, de 40 μ de long sur 25 μ de large ; ce corps est formé par une masse protoplasmique entourée d'une coque lisse, réfringente, résistante, à double contour.

Cette forme se rencontre dans les canaux biliaires, à l'intérieur des cellules épithéliales dilatées (fig. 15) ; bientôt ces cellules se détachent avec les coccidies qui, devenues libres, s'enkystent et sont entraînées au dehors avec les excréments. Leur développement s'achève ensuite dans un milieu convenable d'humidité, de température et d'oxy-

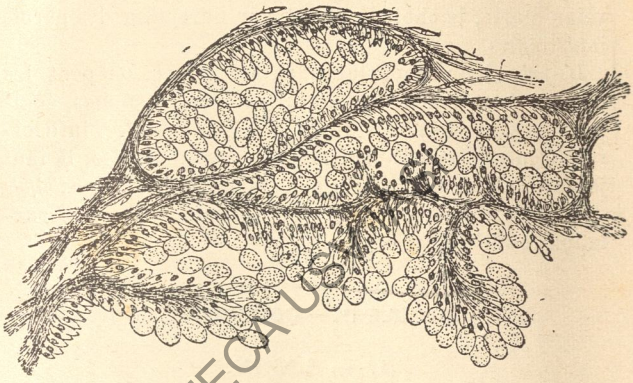

15. — Coupe du foie de lapin envahi par le *Coccidium oviforme* (d'après Balbiani). Les conduits biliaires sont dilatés par le parasite.

BIBLIOTECA UC

génation. » Le temps nécessaire à ce développement est d'une durée variable suivant les conditions dans lesquelles sont placées les coccidies. Sous une couche d'eau de 2 ou 3 centimètres, Balbiani a vu la segmentation de la masse se produire après quinze jours ou trois semaines ; sous une couche plus mince ou dans le sable humide, elle survenait en deux ou trois jours, et l'évolution complète était terminée dans l'espace de dix à quinze jours en été. Les coccidies à contenu rassemblé en boule périssent dans les chambres d'incubation (Railliet).

La masse protoplasmique se contracte en boule et se sépare de la paroi ; elle se divise en deux, puis en quatre masses arrondies appelées *sporoblastes*. Ces masses

s'allongent, se renflent à leurs extrémités, s'entourent d'une membrane d'enveloppe, prennent la forme d'un croissant contenant encore dans sa concavité une portion de la masse protoplasmique du sporoblaste.

La coccidie enkystée donne lieu aussi à la formation de quatre sporoblastes, parfois même de cinq ou six, formés, chacun, par deux spores ou corpuscules accolés et disposés en sens inverse. Ces coccidies enkystées sont répandues par les vents et la poussière sur les fourrages et les aliments ingérés par les lapins.

Toutefois l'énorme quantité de sporozoaires que l'on trouve parfois chez les lapins est mal expliquée par l'ingestion directe de kystes répandus sur les aliments; on ne se rend pas compte d'une multiplication si nombreuse de parasites. Il est plus facile et plus juste d'admettre qu'il y a une sorte d'auto-infection produite chaque jour par l'ingestion des excréments recouverts de coccidies; on sait en effet que les lapins ont l'habitude de saisir leurs crottes au sortir de l'anus afin de les avaler pour les soumettre à une seconde digestion (Morot) (1).

Les *kystes* arrivent dans l'intestin, se rupturent et mettent en liberté les corpuscules qui pénètrent dans le foie par le canal cholédoque et envahissent les cellules épithéliales des canaux biliaires; alors la masse protoplasmique de la spore se développe et refoule le noyau de la cellule : elle devient ainsi la *coccidie adulte*. Cette évolution est complète au bout de quinze jours, en été. Sous l'influence de leur accumulation, les conduits s'élargissent, deviennent variqueux, se rupturent parfois, et forment ainsi des masses blanchâtres caractéristiques.

Rivolta a rencontré dans le foie une autre coccidie, appelée *Esmeria falciformis*.

Lésions. — Le foie est généralement volumineux; son parenchyme se montre farci de petites *tumeurs* ou de

(1) Neumann, *Traité des mal. parasit.*, 1892, p. 488. — Moniez, *Traité de parasitologie*. Paris, 1895.

BIBLIOTECA C.I. IASI

kystes blanc jaunâtres, du volume d'un grain de blé à celui d'un pois, faisant saillie à la surface de l'organe; la paroi de ces kystes est constituée par celle des canaux biliaires épaissie, l'irritation ayant entraîné la production d'une coque conjonctive très épaisse. Le contenu de ces tumeurs est composé d'une matière jaunâtre, épaisse, formée de coccidies enkystées et de cellules épithéliales ayant subi la dégénérescence graisseuse. Les lobules du foie sont atrophiés par la compression des kystes ou par l'hypertrophie du tissu conjonctif interlobulaire.

Les coccidies siègent dans les kystes, parfois dans la bile elle-même, jusque dans la vésicule biliaire, à l'état libre ou enkysté; elles sont alors incluses dans les cellules épithéliales détachées. Celles qui sont libres dans les canaux biliaires non encore altérés, sont sphériques ou allongées; les unes sont homogènes, granuleuses, avec ou sans point sombre au centre, ressemblant ainsi aux globules du sang.

Ordinairement, elles sont isolées ou groupées à l'intérieur des cellules épithéliales.

Symptômes. Les animaux perdent peu à peu l'appétit, maigrissent et présentent bientôt les caractères de la cachexie; ils dépérissent rapidement; les muqueuses deviennent pâles ou revêtent une teinte ictérique; les poils sont ternes, hérissés; l'ascite se développe. En même temps, une diarrhée abondante épuise les animaux, qui succombent généralement au bout de deux à trois mois. La maladie n'offre pas toujours cette gravité: des *lapins* atteints de coccidiose ne présentent aucun trouble significatif. Cette maladie est fréquente dans les environs de Paris, et surtout en Angleterre, où 92 p. 100 des lapins en sont frappés.

Traitement. — *a.* Traitement prophylactique. — Les ravages de cette maladie étant considérables, il y a lieu d'instituer un traitement prophylactique.

Il faut donner aux lapins des aliments fortifiants

BIBLIOTECA USV (RSU)

(grains, foin), éviter de les nourrir d'herbe mouillée, véhicule des coccidies enkystées, les placer dans des locaux aérés et secs, après désinfection de la litière et des cages.

b. Traitement curatif. — Lorsque la maladie s'est déclarée, il vaut mieux sacrifier les malades que de prescrire un traitement ayant peu de chance de succès. Le traitement est exclusivement préventif pour les animaux non atteints ; ces derniers sont séparés des suspects ; les locaux, soigneusement désinfectés à l'eau bouillante ; les viscères des animaux malades doivent être brûlés ou plongés dans l'eau bouillante.

II. — CHIEN.

Perroncito (1) a signalé la présence de corps oviformes dans le foie d'un *chien*. La coupe du viscère offrait des ponctuations rouges, de petites taches blanc jaunâtres, reliées ensemble par des traînées sinueuses semblables à celles qui indiquent le trajet des canaux biliaires dans le foie du lapin affecté de psorospermose. Au microscope, ces taches étaient constituées par des cellules ovoïdes, à coque épaisse, renfermant une multitude de granulations et de corpuscules de nature caséeuse et grasse.

Le tout offrait une grande analogie avec la psorospermose hépatique du *lapin*.

BIBLIOTECA USV IAȘI

ARTICLE II. — ACTINOMYCOSE.

BOEUF.

Cette affection est fréquente en Danemark ; elle atteint principalement le foie de la *vache* et du *porc*. Ras-

(1) Perroncito, *Zeitschr. für vet. Wiss.* Berlin, 1877.

mussen (1) en a observé plusieurs cas. Les tumeurs actinomycosiques peuvent se développer simultanément dans la rate, le foie, le péritoine et l'intestin. Dans un cas, une de ces tumeurs, partant du foie, avait traversé le duodénum.

Jenson a trouvé des cas d'actinomycose sur le péritoine et surtout sur le foie et le diaphragme. L'actinomycose du foie est plus fréquente qu'on ne le croit; elle se présente sous la forme de tumeurs arrondies, entourées d'une coque conjonctive d'épaisseur variable; la masse centrale est ramollie.

En 1890, Rasmussen en a observé sur vingt-deux animaux.

Dans la partie antérieure de la muqueuse stomacale, Johne a trouvé deux cas d'actinomycose, et, à cet endroit, des processus tuberculeux d'aspect semblable.

BIBLIOTECA USAMVB IASI

ARTICLE III. — NODULES CALCIFIÉS DU FOIE DU CHEVAL.

(Incrustation totale du foie.)

Anatomie pathologique. — Le foie du *cheval* présente quelquefois, comme l'ont observé Colin et Reynal, des nodules blanchâtres ou jaunâtres, calcifiés, irrégulièrement sphériques; leur volume varie beaucoup; il en est qui sont à peine visibles; la plupart ont les dimensions d'un grain de millet et ne dépassent pas celles d'une fève.

Ordinairement disséminés, granuleux, proéminents sous la séreuse, ils pénètrent dans le tissu hépatique et s'en distinguent par leur coloration jaunâtre ou à peine brunâtre. Généralement, ces nodules sont agglomérés et les masses qu'ils forment sous la séreuse ont le toucher granuleux du gravier. Ils sont difficiles à couper; la coupe est blanchâtre ou blanc jaunâtre, présentant quel-

(1) Rasmussen, Jenson, *Berliner Thierarztl. Wochenschr.*, 1893.

quefois un liséré grisâtre. Ce sont alors des foyers nécrotiques, nettement détachés, constitués par une masse de cellules rondes, atrophiées (cellules fusiformes et cellules du foie), dont le centre est parfois calcifié. On constate souvent une capsule conjonctive autour de ces foyers. Le tissu hépatique voisin est normal ou atrophié, sclérosé (Kitt) et souvent pigmenté (1).

Pathogénie. — Certains auteurs avaient considéré ces nodules comme des linguatules enkystées et calcifiées ou comme d'anciens tubercules morveux.

La première hypothèse tombe devant l'objection de la fréquence de ces nodules et de la rareté des *linguatules denticulées* dans le foie du *cheval*; et, d'ailleurs, il y a absence complète de crochets que la régression ne pourrait faire disparaître. Quant à la seconde, elle est infirmée par l'absence d'autres lésions morveuses chez les chevaux dont le foie loge ces nodules.

Dieckerhoff (2) attribue à ces masses calcifiées une origine microbienne.

Mazzanti a cru y trouver des embryons de nématodes, et Villach des œufs d'oxyures (*Oxyurus curvula* ou *mastigodes*).

En raison de la distribution si irrégulière de ces nodules miliaires, Kitt suppose qu'ils proviennent d'infarctus emboliques de petit calibre, de thromboses de l'artère abdominale, de la veine porte ou d'anciennes embolies de l'artère ombilicale du poulain.

On est tenté de croire qu'ils ont une genèse parasitaire (*échinocoques*, *cœnures*); mais on ne trouve rien qui permette d'affirmer l'existence récente ou éloignée de ces cestodes : la substance nécrosée ou coagulée ne renferme ni scolex, ni crochets, ni membrane chitineuse.

(1) Buhl, *Journal de l'École vét. de Lyon*, 1850, p. 241. — Scaman, *Journ. des vét. du Midi*, 1867, p. 321. — Willach, *Berliner Arch.*, 1892, t. XVIII, p. 262.

(2) Dieckerhoff, *Traité de pathol.*, 1886.

BIBLIOTECA U.S.A.M.V.

Toutefois, l'apparence de ces altérations répond à une étiologie parasitaire : Kitt a, en effet, constaté, sous la capsule de Glisson, des conduits nécrosés, entourés d'une couche de cellules granuleuses et formant ainsi d'étroites galeries analogues à celles que l'on observe lors de l'invasion des cœnures dans le cerveau.

Olt, Ostertag (1) et Gripp ont signalé des débris d'*échinocoques* dans les tubercules du foie. Il faut en conclure que l'étiologie et la pathogénie de cette altération sont forcément variées, attendu que les parasites constatés sont très divers et surtout erratiques. Leuckart (2), en examinant le foie du *porc*, a trouvé, sous la séreuse, de petits kystes circulaires ne renfermant aucun parasite, mais présentant un prolongement, qui provenait évidemment de l'estomac, dont les parois avaient été perforées par les nématodes.

Les recherches de Ratz (3) ont démontré que la plupart des nodules du cheval ont pour origine le *Distoma lanceolatum* et le *Distoma hepaticum*. On trouve, en effet, au centre de chaque nodule, une masse caséeuse plus foncée à son centre, renfermant presque toujours des corpuscules ayant les caractères tantôt des œufs du distome lancéolé, tantôt de ceux du distome hépatique.

Les rapports du nodule avec le tissu conjonctif intercellulaire et avec l'ensemble de la capsule de Glisson, la présence des amas nucléaires, et de la cavité remplie d'œufs de distomes montrent que ces nodules se forment sur le trajet de petits canaux biliaires. Cette suite d'embolies des conduits biliaires par des œufs de distome aurait, selon Galli-Vallerio, pour cause une sorte d'éruption physiologique ou pathologique de la bile,

(1) Olt et Ostertag, *Zeitschr. für Fleisch und Milchhygiene*, 1894, Heft IX.
(2) Leuckart, *Die Parasiten des Menschen*, Aufl. 1879-1886, p. 758.
(3) Ratz, *Centralbl. für Bakt.*, 1893. — Gripp, cité par Kitt. — Mazzanti, *Contribution à l'étude des nodules hépatiques du cheval* (*Moderno zooiatro*, 1890).

BIBLIOTECA USVIASI

stagnant dans les canaux biliaires ; mais c'est là une hypothèse qui exige l'appui de nouvelles recherches expérimentales (1).

Ces *nodules* se différencient histologiquement de ceux de la *morve* par l'absence d'infiltration cellulaire périphérique, qui, dans cette dernière maladie, annonce la propagation de l'inflammation.

Incrustation calcaire. — Deux cas d'*incrustation calcaire* totale ont été signalés : le premier par Heiss (2), le second par Czokor (3).

Dans le premier cas, le foie pesait 16 kilogrammes ; il y avait, en outre, un anévrysme volumineux de l'aorte abdominale se propageant dans l'artère mésentérique et dans l'artère rénale. Le foie, rugueux à la surface, offrait des vaisseaux calcifiés et renfermait de nombreux graviers de sable nettement détachés du parenchyme et accompagnés de travées blanchâtres. La pétrification était si avancée que la dessiccation ne parvenait pas à durcir le tissu hépatique. Examiné au microscope, ce tissu offrait des tubercules constitués par des thrombus de sang, de fibrine, de leucocytes, etc., envahis par la calcification. Cette thrombose généralisée de l'aorte prouvait qu'il y avait eu des embolies disséminées si l'on n'avait pas affaire à un vestige d'échinococcose.

Dans le cas signalé par Czokor, le foie, d'apparence irrégulière, pesait 20 kilogrammes. Hypertrophié, bombé, à lobes arrondis et à nuance blanchâtre aux points où la séreuse dissimulait les tubercules, il avait la consistance de la pierre.

Au microscope, la coupe présentait un aspect tigré provenant des tubercules brillants et calcifiés, épars çà et là

(1) Galli Vallerio, *Revue vét.* (*Centralbl. für Bakt. und Parasitenk.*, 1er mars 1893). — *Revue vét.* (*Archivio per le sc. med.*, n° 9, 1893).

(2) Heiss, cité par Kitt.

(3) Czokor, *Oesterr. Vierteljahrstehr. für Thierheilkunde*, 1882, Bd. LVII, p. 82.

BIBLIOTECA USAMV

dans le tissu parenchymateux. Ces tubercules offraient un volume très variable et leur coupe affectait des formes circulaires, allongées, etc.

L'étiologie de cette infiltration totale est inconnue.

Traitement. — On ne peut instituer un traitement rationnel efficace.

ARTICLE IV. — CESTODES.

Les embryons des tænias du *chien*, qui sortent de l'intestin des herbivores pour accomplir leur phase cystique, peuvent se fixer dans le foie et déterminer des altérations hépatiques. Le *Cysticercus tenuicollis* chez les *ruminants* et chez le *porc*, le *Cysticercus pisiformis* chez le *lapin* méritent d'être cités.

La présence du *Cysticercus cellulosæ* dans le foie du *chien* a été observée trois fois par Roloff, Leisering et Ugo Caparini (1). Sous la capsule de Glisson, on apercevait de petites nodosités blanchâtres qui se détachaient nettement du parenchyme brunâtre du foie.

I. — RUMINANTS.

Anatomie pathologique. — Chez les ruminants, le *Cysticercus tenuicolis*, forme cystique du *Tænia marginata* du *chien*, détermine des altérations du foie caractérisées par de nombreuses galeries sinueuses; chaque galerie est occupée par deux ou trois vésicules transparentes et par un caillot sanguin (Railliet) (2).

Ces blessures du foie sont suivies tantôt d'une *hépatite mortelle*, comme Pütz l'a observé chez une *vache*, tantôt d'une hémorrhagie interne, les vaisseaux intéressés lais-

(1) Ugo Caparini, *Revue vét. de Toulouse*, 1887. — Neumann, *Traité des mal. parasit.*, 1892.

(2) Railliet, cite par Neumann. — Leuckart, *Ibid.* — Pütz, *Zeitschr. für prakt. Veterinarwiss.*, 1876, t. IV, p. 169.

BIBLIOTECA USV IAȘI

sant écouler une grande quantité de sang dans la cavité abdominale.

Ces parasites peuvent déterminer une violente *péritonite* ou ne provoquer aucun trouble de la santé : les *cysticerques*, peu nombreux, traversent le foie sans s'y arrêter ; ils se fixent sous le péritoine, où ils acquièrent un volume considérable.

II. — PORC.

Cysticerques. — Le *Cysticercus tenuicollis* détermine chez le porc des accidents graves, souvent mortels.

Symptômes. — Ils simulent ceux de la *pneumo-entérite* (Boudeaud) (1), quand le foie et le poumon sont simultanément envahis par ces cysticerques.

Anatomie pathologique. — Le foie est parcouru par des galeries sinueuses, logeant chacune un parasite ; il présente de nombreux foyers inflammatoires déterminés par ces cysticerques. On y trouve quelquefois des kystes du volume d'un grain de mil [Walley (2), Semmer (3)], d'une noix, d'un œuf de poule, renfermant un cysticerque. L'aspect du foie rappelle celui de l'*échinococcose*.

Ces lésions sont suivies d'une hémorrhagie interne ou d'une péritonite mortelle.

Ascarides. — Ostmann en a trouvé dans le foie du porc.

BIBLIOTECA UASLP

III. — LAPIN.

La forme cystique du *Tænia serrata* (*Cysticercus pisiformis*) se rencontre chez le lapin, où il traverse le foie pour gagner le péritoine et y atteindre son volume définitif.

Anatomie et biologie du parasite. — Les embryons,

(1) Boudeaud, cité par Neumann.
(2) Walley, *The Journ. of comp. Path. and Therap.*, 1891, p. 160.
(3) Semmer, *Deutsche Zeitschr. für Thiermed. und vergl. Pathol.*, 1885, t. XIII, p. 63.

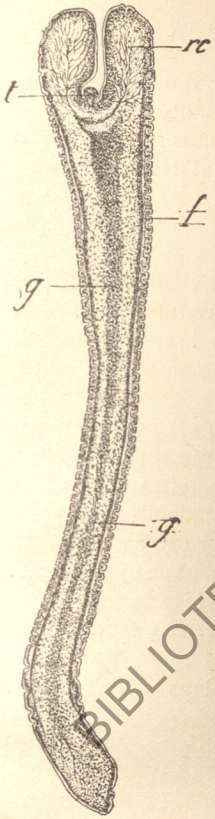

Fig. 16. — *Cysticercus pisiformis*, larve âgée d'environ un mois (D'après Moniez).

f, fibres longitudinales courant à la base des papilles. — *g*, partie centrale, finement grenue, suivant laquelle se fera la déchirure des tissus. — *rc*, receptaculum capitis. — *t*, bourgeon céphalique.

sortant des œufs, mesurent à peine 1 millimètre de long ; ils pénètrent dans le foie par la veine porte; chaque embryon est formé d'un réticulum délicat et d'une mince cuticule (fig. 16); il s'allonge bientôt, s'élargit et présente de légers mouvements de contraction.

Puis ce cysticerque s'étrangle dans son milieu ; il se montre alors constitué par deux parties réunies entre elles par un cordon tordu et rétréci qui s'atrophie et se résorbe. Des deux moitiés ainsi séparées, l'une se détruit, l'autre forme le cysticerque définitif par le bourgeonnement, à son intérieur, de la tête du tænia (fig. 17). Un mois après l'ingestion des œufs, les cysticerques sortent du foie pour se répandre dans le péritoine où, le plus souvent, on les rencontre entre les deux feuillets de cette séreuse : c'est là qu'ils s'établissent définitivement et y forment un kyste de la grosseur d'un pois (*Cysticercus pisiformis*).

Symptômes. — La *cysticercose* détermine parfois une maladie de nature cachectique, dont la mort peut être la conséquence. Le plus souvent, aucun symptôme ne révèle l'existence de cette affection.

Lésions. — Deux jours après l'ingestion d'œufs, on observe dans le foie des traînées rudimentaires et de petits tubercules blancs qui

BIBLIOTECA USAL

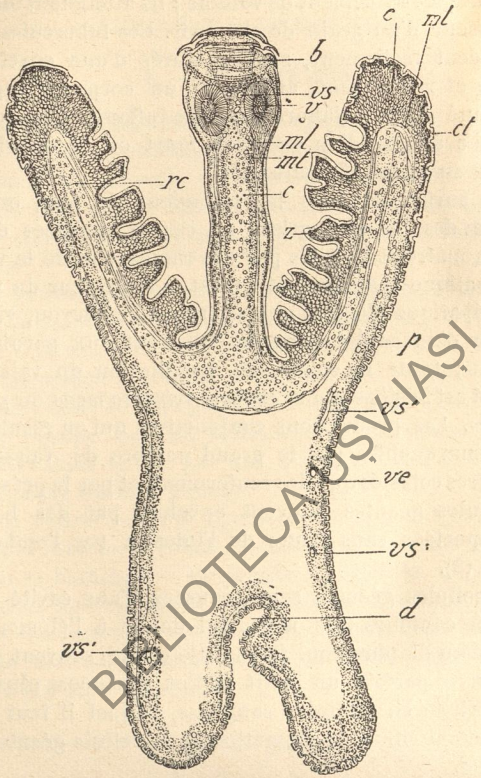

BIBLIOTECA UȘVIAȘI

Fig. 17. — Coupe du *Cysticercus pisiformis* complètement développé (D'après R. Moniez). — La tête est évaginée et suivie d'une longue portion qui passera presque entière à l'état adulte.

d, dépression constante à la partie postérieure du cysticerque due à l'atrophie d'une partie du corps à un stade antérieur. — *vs*, coupe des vaisseaux dans la vésicule. — *vs'* coupe des vaisseaux au moment où ils s'anastomosent. — *vsc*, vésicules. — *p*, papilles. — *ct*, cuticule. — *sc*, coupe sous-cuticulaire. — *cc*, corpuscules calcaires. — *ml*, fibres musculaires longitudinales. — *mt*, fibres musculaires transversales. — *v*, ventouses. — *bb*, bulbe céphalique. Grossissement : 15 diamètres.

augmentent rapidement de volume ; ils atteignent bientôt la grosseur d'un grain de chènevis. Ces tubercules, qui s'énucléent facilement, sont entourés d'une enveloppe épaisse et renferment, au centre, un corps réfringent, environné de pus élaboré par une inflammation locale survenue autour d'un embryon mort ou incapable de résister au travail d'élimination.

A la surface et dans la profondeur du foie, on remarque des *traînées*, grises au centre, bordées d'une ligne jaunâtre et formées par des ramuscules de la veine sus-hépatique (Laulanié) (1). C'est à l'intérieur du vaisseau hépatique oblitéré que se trouve l'embryon, vivant au sein d'un caillot sanguin adhérant aux parois du vaisseau; toute la sphère de distribution du vaisseau oblitéré est le siège d'une *cirrhose veineuse mono* ou *pluri-lobulaire*. Les productions conjonctives qui en résultent, sont remarquables par le grand nombre de vaisseaux capillaires ectasiés qu'elles renferment, et par la présence de cellules géantes souvent envahies par des bactéries apportées sans doute de l'intestin par l'embryon (Piana) (2).

Les cellules géantes sont creusées d'une cavité centrale, à contours très nets, qui donne à l'élément la forme d'un diaphragme. Dans cette cavité, souvent vide, on trouve parfois un petit caillot fibrineux plus ou moins riche en globules sanguins, auquel il faut évidemment attribuer la formation de la cellule géante qui l'englobe.

Traitement. — On préserve les lapins de cette maladie parasitaire en administrant des anthelmintiques aux chiens porteurs du *Tænia serrata.*

(1) Laulanié, *Comptes rendus de l'Acad. des sc.*, 1885, p. 128.
(2 Piana, *La Veterinaria*, 1881.

BIBLIOTECA USVASF

ARTICLE V. — NÉMATODES.

I. — SOLIPÈDES.

Étiologie. — Anatomie pathologique. — Röll a signalé, dans le foie du cheval, la présence de l'*Ascaris megalocephala*; Mégnin, celle du *Sclerostoma armatum*. Dans ce cas, le lobe moyen du foie était transformé en une véritable tumeur fibreuse avec disparition des cellules hépatiques.

De petites tumeurs molles ou indurées le parsemaient, et, à la coupe, on constatait, à leur intérieur, la présence d'un sclérostome à un état plus ou moins avancé de son développement. Colucci a constaté une tumeur inflammatoire dans le lobe gauche ; le centre de cette tumeur était occupé par un sclérostome, qui semblait avoir pénétré dans le foie par une ouverture visible à la face antérieure du lobe gauche.

Les *filaires* ont été signalées très souvent par Colin, Reynal, Oreste, Ercolani, Mazzanti. Il se forme de petits nodules blanchâtres ou jaunâtres, calcifiés, disposés en couches concentriques; un capillaire en occupe le centre et, à son intérieur, on trouve un ou plusieurs embryons d'une filaire indéterminée, de 40 à 180 μ de longueur sur 3 à 6 μ de diamètre.

BIBLIOTECA USVIASM

II. — PORC.

Étiologie, anatomie pathologique. — Camberoque a trouvé à l'autopsie d'un *porc*, mort dans des crises épileptiformes, un paquet d'*Ascaris suilla*, bouchant l'orifice du canal cholédoque ; l'un de ces parasites avait pénétré en entier dans ce conduit, et un autre y était à moitié engagé.

Le *duodénum* était congestionné ainsi que la partie avoisinante du péritoine.

Von Linstow pense que l'*Œsophagostoma dentatum* se trouve aussi bien dans le foie que dans l'intestin (1).

III. — CARNIVORES.

Étiologie. — Anatomie pathologique. — Les embryons de l'*Ollulanus tricuspis*, vivant dans l'estomac du *chat*, émigrent quelquefois dans le foie. Mather a trouvé, dans les conduits biliaires et la tunique intestinale d'un chien, des parasites que Cobbold considère comme la forme larvaire de la *Filaria hepatica*.

Lissizin a signalé, dans le foie d'un chien, la présence de l'*Eustrongylus gigas* qui vit ordinairement dans le rein de cet animal.

Le chien était mort au bout de trois jours avec des symptômes rabiformes.

Rivolta (2) a constaté un strongle géant, de 45 centimètres de long, dans un sillon creusé dans le parenchyme hépatique. Dans un second cas, le parasite, long de 35 centimètres, était en partie dans le péritoine et avait commencé à attaquer le foie.

BIBLIOTECA USVIASI

ARTICLE VI. — INFUSOIRES.

OISEAUX.

Monocercomonas hepatica. — Rivolta a trouvé ces parasites dans le foie de *pigeonneaux*. Ils ont une forme ovale, ronde ou anguleuse, sont plus ou moins mobiles,

(1) Ortmann a constaté, à l'autopsie d'un porc de trois mois, des vers longs de 15 centimètres qui avaient pénétré dans les conduits biliaires, les avaient dilatés et enflammés. — Ortmann, *Berliner Thierarztl. Wochenchr.*, 1891, p. 203.

(2) Rivolta, *Med. vet.*, 1867. — Mégnin, *Bull. de la Soc. centr.*, 1884, p. 396. — Colucci et Ercolani, 1889, p. 70. — Reynal, *Nouv. Dict. de méd. chir. et hyg. vét.*, 1862, p. 205. — Mazzanti, *Moderno Zooiatro*, 1890, p. 145. — Lissizin, *Rec. de méd. vét.*, 1887, p. 51.

de 5 à 8 μ de diamètre, munis d'un ou de deux flagella. Leur intérieur est formé d'un protoplasma granuleux, parsemé de granulations et de vacuoles avec deux noyaux.

Le *foie* est hypertrophié, parsemé dans toute son étendue de nodules jaunâtres, du volume d'un pois ou d'une noisette. La maladie se transmet aux jeunes *pigeons* qui ingèrent la pulpe hépatique des sujets morts (Rivolta).

Linguatula denticulata (1). — Ce parasite, qui habite ordinairement les cavités nasales du *chien*, vit parfois, à l'état larvaire (*Linguatula denticulata*), dans les ganglions mésentériques, le poumon et le foie du *bœuf*, de la *chèvre*, du *dromadaire*, du *cheval*, des *rongeurs* et de l'*homme* lui-même, après avoir traversé les parois intestinales.

ARTICLE VII. — DISTOMES. — DISTOMATOSE.

Définition. — C'est une maladie grave, souvent épizootique, déterminée par la présence des *douves* dans les canaux hépatiques. Elle est classée parmi les vices rédhibitoires en Suisse, en Autriche et en Allemagne, avec un délai variable de quatorze jours à deux mois. La distomatose a été désignée sous des noms très divers : *cachexie aqueuse*, *douve*, *jaunisse*, *bouteille*, *cachexie ictéro-vermineuse* (Röll), *boule*, etc.

Anatomie. — Les parasites qui déterminent cette maladie appartiennent à deux espèces différentes, de la famille des Trématodes : le *distome hépatique* et le *distome lancéolé*.

Distome hépatique (*Distoma hepaticum*). — Corps aplati, foliacé, lancéolé, plus large en avant qu'en arrière et présentant un cou conique. Sa longueur est de 18 à 31 millimètres, sa largeur de 10 à 13 millimètres (fig. 18).

Cuticule brun pâle, recouverte de piquants recourbés

(1) Cet *arachnide* sera décrit à propos du coryza parasitaire du *chien*.

BIBLIOTECA USV IASI

en arrière. La ventouse orale, située à l'extrémité du cou, est petite et arrondie. La ventouse ventrale est grande, saillante, triangulaire. L'intestin se divise en deux branches ramifiées entre les ventouses, et se voit très bien à travers les téguments. Le pénis est recourbé, saillant dans la ventouse ventrale. La vulve est très petite, située sur le côté et un peu en arrière du pénis. Les *œufs* (fig. 19) sont brunâtres ou verdâtres, ovoïdes, longs de $0^{mm},13$ à $0^{mm},145$, larges de $0^{mm},07$ à $0^{mm},09$ et sont munis d'un opercule ; leur intérieur est granuleux.



Fig. 18. — *Distoma hepaticum* ou *fasciola hepatica*, de grandeur naturelle vue par la face ventrale.

Distome lancéolé (*D. lanceolatum*). — Beaucoup plus petit que le précédent, il est demi transparent, brunâtre, long de 4 à 9 millimètres, large de $2^{mm},5$, obtus en avant et en arrière (fig. 21). La ventouse orale, presque aussi grande que la ventouse ventrale, est située à l'extrémité anté-



Fig. 19. — Œuf du distome hépatique, grossi 107 fois et traité par la potasse caustique pour séparer l'opercule.

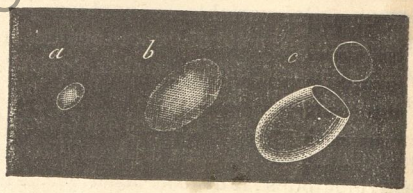

Fig. 20.

a, Œuf de distome lancéolé, grossi 107 fois. — *b*, grossi 340 fois. — *c*, Le même traité par la potasse caustique pour en séparer l'opercule.

rieure et prolongée par l'intestin dont les deux branches ne sont pas ramifiées. Le tégument est lisse, sans piquant,

le pénis long et droit, la vulve très près de l'organe mâle. Les *œufs* (fig. 20) sont ovoïdes, petits; leur dimension égale le quart de celle des œufs du distome hépatique.

Biologie. — DISTOME HÉPATIQUE. — Les distomes hépatiques subissent des métamorphoses si compliquées que leur biologie est demeurée inconnue jusqu'à une époque récente. Ercolani, Leuckart, Railliet, Thomas se sont occupés de cette question et sont parvenus à la résoudre. Les œufs du distome sont rejetés avec les fèces, pendant toutes les saisons, en quantité considérable, dans les pâturages humides, les étables et partout où les animaux passent.

La segmentation de l'œuf, commencée avant la ponte, se poursuit dans le tube intestinal du mouton; mais ne s'achève qu'à l'extérieur, sous l'influence de l'humidité et d'une température modérée (23 à 36°).

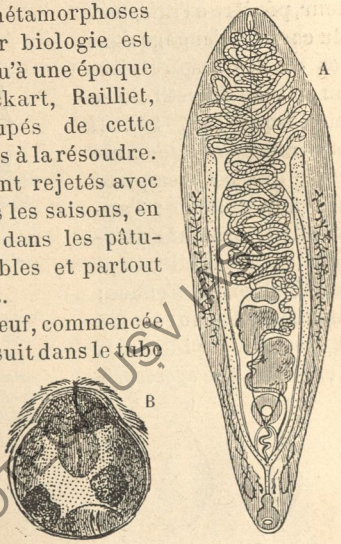

Fig. 21. — *Distoma lanceolatum*.

A, vu par la face dorsale. — *B*, embryon (D'après Leuckart).

L'embryon, qui s'y développe, soulève l'opercule de l'œuf et s'échappe au bout de trois à six semaines en été, de deux à trois semaines quand la température se maintient de 23 à 26° (Thomas).

Cet embryon est allongé, atténué en arrière, pourvu, à la partie antérieure, d'un rostre destiné à jouer le rôle d'appareil perforateur. La surface du corps est recouverte d'un ectoderme à cellules polygonales, ciliées. Il est pourvu d'un appareil digestif rudimentaire, et se meut avec rapidité dans l'eau. Livré à lui-même, il meurt au bout de huit heures en moyenne (Thomas).

BIBLIOTECA USV

S'il rencontre son hôte de prédilection, la *Limnea truncatula* (Weinland, Thomas), *Limnea peregra* (Leuckart, Lutz) (fig. 22) ou un mollusque d'un genre voisin, il enfonce dans les tissus de ces mollusques son appareil perforateur, pénètre à l'intérieur du corps et s'engage dans les cavités respiratoires ou le tube digestif de ce mollusque (fig. 23). Il perd alors son ectoderme cilié, qui est remplacé par une cuticule; l'appareil perforateur s'atrophie ou disparaît; l'appareil digestif s'efface; l'embryon devient ovoïde et grossit rapidement. C'est alors une *sporocyste*

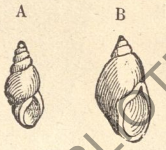

Fig. 22.

A, *Limnea truncatula*. — B, *Limnea peregra*.

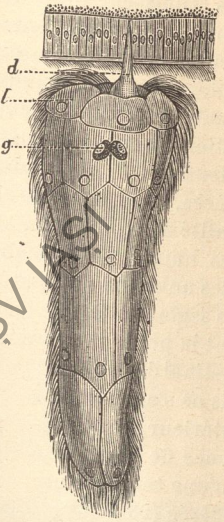

Fig. 23. — Embryon du *Distoma hepaticum*, en train de perforer les tissus du mollusque (D'après Thomas).

l, cellules en épaulettes de la première rangée. — *d*, appareil perforateur. — *g*, organe des sens.

susceptible de se multiplier par division transversale; elle grossit très vite, prend la forme d'un sac et offre les dimensions de $0^{mm},5$ à $0^{mm},7$; elle est pourvue de cellules germinatives disposées en amas mûriforme.

Chacun de ces amas donne naissance à une *rédie* (fig. 24).

On trouve dans chaque sporocyste cinq à huit rédies à divers degrés de développement.

BIBLIOTECA USV IAȘI

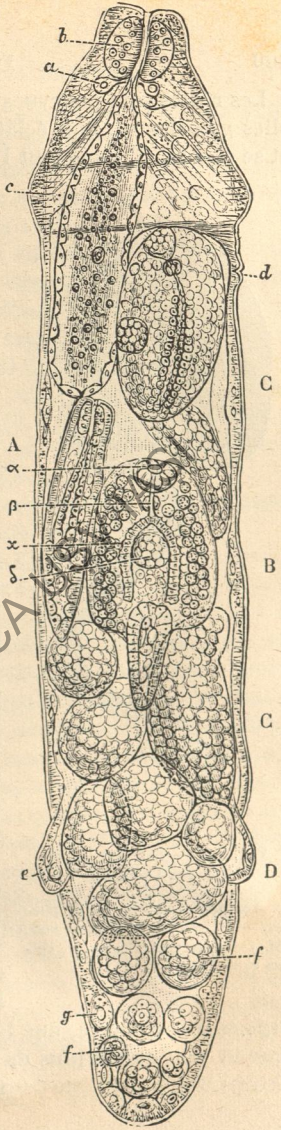

Fig. 24. — Rédie adulte contenant une rédie-fille, une cercaire approchant de sa maturité, deux autres cercaires plus jeunes et des germes de toutes dimensions (D'après Thomas).

a, cellules glandulaires. — *b*, pharynx. — *c*, collier. — *d*, orifice d'éclosion. — *e*, appendices postérieurs représentant des membres rudimentaires. — *f*, germes à divers états de développement. — *g*, cellules germinatives. — Les lettres grecques se rapportent à la cercaire. — α, ventouse buccale. — β, œsophage, x, cæcum intestinal. — δ, rudiment de la ventouse ventrale.

BIBLIOTECA

Les rédies sont pourvues d'un appareil digestif simple ; elles grossissent, font éclater les parois du sac maternel et se répandent dans tout l'organisme de la limnée, mais en particulier dans le foie. Elles s'allongent, deviennent cylindriques et atteignent $1^{mm},5$; la bouche et le tube digestif se dessinent nettement : on voit alors, comme pour la sporocyste, la cavité du corps se remplir de cellules germinatives desquelles dérivent : des *rédies-filles, en été* et des *cercaires, en hiver*.

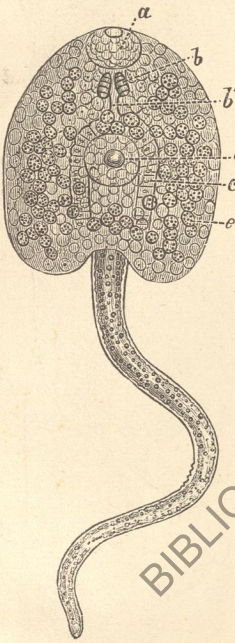

Fig. 25. — Cercaire libre (D'après Thomas).

a, ventouse buccale. — *b*, pharynx. — *b'*, œsophage. — *c*, cæcum. — *d*, ventouse ventrale. — *e*, cellules cystogènes.

La *rédie-fille*, à son tour, donne des cercaires au nombre de 15 à 20, en moyenne. Celles-ci s'échappent par un petit orifice impair situé sur le côté de la rédie, un peu au-dessous du collier; elles ont les deux ventouses, orale et ventrale, l'intestin bifide ; elles sont pourvues d'une queue dont la longueur est double de celle du corps.

La *cercaire* (fig. 25), sortie de la rédie, et expulsée du corps de son hôte, la limnée, s'agite dans l'eau, montre une grande agilité ; elle peut envahir les prairies. Elle offre un corps aplati, ovalaire, une longueur de 280 μ, 230 μ de large et une queue plus de deux fois aussi longue que le corps. On y distingue deux ventouses : une bouche, un

BIBLIOTECA USHAS

bulbe pharyngien, un œsophage qui se bifurque en deux branches intestinales. « Enfin, de chaque côté du corps, on remarque des cellules infiltrées de granulations réfringentes qui masquent en grande partie les organes internes : ce sont les cellules cystogènes. »

La cercaire ne paraît vivre en liberté dans l'eau que pendant une courte période : elle s'arrête bientôt au contact d'un objet submergé, d'une plante aquatique, se contracte en boule et laisse exsuder de toute sa surface une sorte de mucus qui entraîne les granulations des cellules cystogènes (Railliet) ; elle se fixe sur les feuilles inférieures des herbes (*pissenlit*, *rumex*, *cresson*, *typha*), de telle sorte que les *moutons* qui tondent l'herbe de très près sont plus souvent infectés que les *bœufs*.

La queue disparaît et la cercaire s'enkyste ; la couche exsudée durcit et devient entièrement blanche.

Si la plante qui renferme ce kyste est ingérée, les parois de celui-ci sont dissoutes, et le parasite, mis en liberté, pénètre dans le foie en suivant probablement la voie du canal cholédoque. Il faut environ six semaines à une cercaire introduit dans le foie pour devenir un distome adulte.

« Le distome hépatique pénètre jusque dans les canaux biliaires d'un petit diamètre, et, pour cela, s'enroule sur lui-même en tortillet, la face ventrale devenant externe ; il se meut dans ces conduits en se servant de son prolongement céphalique musculeux comme d'un appareil dilatateur : ses ventouses le fixent, et il ne peut d'ailleurs revenir en arrière à cause du revêtement épineux de la cuticule, qui l'ancre dans les parois. Les exemplaires qu'on trouve dans la vésicule biliaire ou dans l'intestin sont presque toujours des individus morts. Les parasites sucent le sang des petits vaisseaux et provoquent une irritation des canaux biliaires entraînant des hémorrhagies répétées, et des troubles variés » (Railliet) (1).

(1) Railliet, *Traité de zool. méd. et agric.*, 2e édit., p. 353.

BIBLIOTECA DIGITAL

Hôtes. — La distomatose a été signalée principalement chez les *ruminants*, le *mouton*, la *chèvre*, le *bœuf*, le *chameau*. On a signalé, en outre, le *Distoma hepaticum* chez les *solipèdes*, le *cheval* et l'*âne*, chez le *porc*, l'*éléphant*, le *lapin*, et l'*homme*.

Distome lancéolé. — Les transformations du *Distoma lanceolatum* sont inconnues à partir du moment où l'embryon est mis en liberté ; c'est donc un sujet ouvert aux recherches scientifiques.

Le distome lancéolé a été retrouvé chez les *ruminants*, le *lapin*, le *lièvre*, le *porc*, l'*âne*, l'*homme*, le *chien* et le *chat*.

Distome tronqué. — Les carnivores ont présenté, en outre, une autre espèce de douve, le *Distoma truncatum* (Sonsino, Creplin, Ercolani, Rivolta, Zwardemaker).

I. — SOLIPÈDES.

Étiologie. — Il n'est pas rare de trouver des douves dans les canaux biliaires du *cheval*; mais ces parasites y sont généralement peu nombreux. Cadéac en a rencontré quatre à dix, et jusqu'à trente dans plusieurs cas ; cinquante une seule fois. Leur présence ne s'accuse par aucun trouble particulier. Chez l'*âne*, au contraire, la distomatose constitue une affection comparable à celle du *mouton*. Elle a été signalée par Cadéac (1) et observée depuis par Blanc.

Lésions. — Le foie est bourré de douves, qui l'ont irrégulièrement distendu. En passant la main à sa surface, on peut constater des bosselures dont le volume varie depuis une noix jusqu'à un petit œuf de poule. Incisés, ces foyers laissent échapper une matière noirâtre et gluante renfermant une multitude de douves. Ils résultent de la dilatation ampullaire et de la convergence

(1) Cadéac, *Revue vétérinaire*, 1885.

BIBLIOTECA USVIASI

de plusieurs canaux biliaires. Ceux-ci sont plus volumineux ; ils ont acquis un diamètre si considérable qu'on peut introduire quelquefois le petit doigt ou même l'index dans leur intérieur. On voit parfois cinq à six canalicules aboutir à ces ampoules comme à un carrefour. Les parois des canalicules sont épaissies, indurées, sclérosées; on peut voir, dans certains cas, le tissu conjonctif rétrécir leurs parois et oblitérer leur cavité. La dilatation canaliculaire est quelquefois la lésion dominante, et cette altération amène le ramollissement et l'atrophie du parenchyme hépatique.

Le nombre de douves, logées dans le foie de l'âne, est souvent supérieur à celui qu'on trouve chez les moutons atteints de la cachexie la plus prononcée.

Symptômes. — Ils peuvent présenter la même gravité que chez les *ruminants* et avoir la même terminaison mortelle. Les animaux maigrissent, les poils s'arrachent facilement ; les muqueuses sont pâles et paraissent exsangues; les battements cardiaques sont forts et accélérés : l'anémie est profonde ; le nombre des globules rouges peut tomber à 2 600 000 ; des épanchements se produisent dans les séreuses péricardique, pleurale et péritonéale.

Traitement. — Nul.

BIBLIOTECA USAMV

II. — RUMINANTS.

Étiologie. — La cause essentielle de la maladie est le développement des douves dans les canalicules biliaires, mais cette cause essentielle est sous l'influence de nombreuses causes secondaires jouant le rôle de causes prédisposantes et portant soit sur l'hôte, soit sur le parasite.

1° Rôle de l'hôte. — Nous savons que les diverses *espèces* ne présentent pas la maladie aussi fréquemment les unes que les autres.

La distomatose n'est enzootique que chez les *rumi-*

nants: 75 p. 100 des foies de *bœufs* adultes sont atteints; la proportion tombe à 9 p. 100 chez le *mouton*, à 0,6 p. 100 chez les *veaux*, et à 0,12 p. 100 chez le *porc* (Hertwig). Ces différences tiennent, pour une grande part, à ce que les bœufs fréquentent beaucoup plus les pâturages humides que les *moutons*. Les *porcs* et les *veaux* qui ne vont pas aux pâturages sont peu exposés à la contagion. Il en est de même des troupeaux élevés en stabulation permanente.

Les *privations* endurées par les animaux en hiver les poussent, au printemps, à se jeter sur toutes les plantes qu'ils rencontrent, même sur celles qui sont recouvertes de vase contenant souvent des cercaires enkystées. Celles-ci, arrivant dans des organismes déjà débilités, ont toute facilité pour envahir les canaux hépatiques où elles achèvent leur développement. Il est à remarquer que les jeunes ont, pour ces parasites, une réceptivité beaucoup plus marquée que les adultes et sont toujours atteints les premiers.

2° Rôle du parasite. — Les conditions favorisant la conservation des œufs ou facilitant les diverses migrations doivent entrer pour la plus large part dans le développement de la maladie. Les années pluvieuses, humides, ont toujours été remarquables par la présence de la distomatose. Citons, en particulier, les années 1761, 1762, 1809, 1812, 1829, 1830, 1854, pendant lesquelles une quantité considérable d'animaux périrent. Remarquons aussi que le printemps et l'automne sont les saisons les plus humides, et que la maladie présente à cette époque une recrudescence marquée.

Les inondations, en transportant les œufs ou les cercaires sur les plantes submergées, favorisent l'extension de la maladie en facilitant l'existence du parasite. Les épizooties de 1810-1811 et 1812, qui ravagèrent la vallée du Rhône, coïncident avec des débordements de ce fleuve et de ses affluents. La croyance dans l'action étiologique

BIBLIOTECA USUASI

qu'exerceraient certaines plantes n'est fondée qu'autant que l'on remarque que ces plantes vivent dans les lieux bas, marécageux, où la *Limnea truncatula* peut disséminer les larves qu'elle contient. Michalik croit que la distomatose et la strongylose de la caillette peuvent se développer quand on ne donne que du foin ; des animaux ont contracté la distomatose en mangeant du regain.

Selon Gerlach, les distomes sont ingérés avec les fourrages verts, en été et en automne, jamais au printemps. Johanni a constaté que, dans les pâturages les plus dangereux, on n'a rien à craindre avant l'été et après l'automne. Il y a tout lieu de penser que les animaux s'infestent à des époques variables, car on trouve à l'autopsie de *bœufs* affectés de distomatose, des distomes d'âges très différents. Ainsi Harms (1) soutient, avec Michalik (2), que les animaux s'infectent quelquefois en mangeant des fourrages secs.

3° Répartition géographique. — Le *distome lancéolé* s'observe presque exclusivement dans la Thuringe, à Berne et dans le sud de l'Europe ; on le rencontre en Algérie, dans l'Amérique du Nord ; il paraît manquer en Angleterre.

La *douve hépatique* existe partout, sauf en Islande ; elle est très commune dans la plupart des pays humides et marécageux.

Anatomie pathologique. — La principale lésion consiste dans la présence des parasites à l'intérieur des canaux hépatiques, où on les trouve parfois en nombre considérable, obstruant plus ou moins complètement les conduits biliaires.

On en a compté quelquefois plus de 1000. Perroncito (3) en a rencontré 880 cas. Selon Falk (4), les parasites sont plus fréquents dans le lobe gauche que dans le lobe droit.

(1) Harms, *Berliner Thierarztl. Wochenschr.*, 1891, p. 249.
(2) Michalik, *Berliner Thierarztl. Wochenchr.*, n° 8, 1891.
(3) Perroncito, *Il Medico vet.*, 1885, t. XXXII, p. 14.
(4) Falk, *Thierarztl. Rundschau*, 1886, n° 47.

BIBLIOTECA USAMV

Cette particularité provient de l'état anatomique des diverses régions du foie, le lobe gauche étant moins épais que le lobe droit (1).

L'irritation, localisée d'abord dans ces conduits, est bientôt suivie d'une inflammation du foie.

Cet organe augmente de volume, devient plus rouge et plus friable ; sa surface est lisse ou criblée de petits orifices laissant écouler un liquide sanieux. Gerlach considérait ces ouvertures comme les portes d'entrée des jeunes douves ; mais il est à remarquer que jamais, à cette période, on n'a trouvé de parasites dans le tissu hépatique.

Des traces de *péritonite* existent sur la séreuse, et son parenchyme est farci de petits foyers hémorrhagiques. La bile est rougeâtre, mais les conduits biliaires sont encore normaux. Les excréments ne renferment pas d'œufs. Chez une vache, on a trouvé un foie hypertrophié pesant 91 livres et bourré de distomes lancéolés.

A une *deuxième période*, le foie est volumineux (2), recouvert d'exsudat fibrineux, dans lequel on a quelquefois trouvé de jeunes douves. Sa capsule est veloutée, irrégulière, rude au toucher, les petits orifices signalés précédemment s'étant cicatrisés. Le parenchyme est mou, gris sale, rougeâtre, creusé de lacunes qui renferment des distomes agglutinés dans un caillot sanguin. Les conduits hépatiques sont dilatés ; ils font saillie à la surface de l'organe ; leurs parois sont épaissies, blanchâtres ; leur muqueuse est ecchymosée, tuméfiée ; l'épithélium de celle-ci est le siège d'une desquamation très active, purulente parfois. Les distomes qui y sont contenus sont enveloppés d'une matière vert jaunâtre, gluante, mêlée de mucus. La vésicule biliaire renferme une bile dont la coloration varie du violet foncé au vert et contient dans certains cas des parasites ou des œufs.

(1) Schäfer, cité par Kitt.
(2) *Ann. de méd. vét.*, 1859, p. 94.

BIBLIOTECA USVIAS

Dans l'organe tout entier, les cellules hépatiques sont granuleuses et subissent la dégénérescence graisseuse. L'animal maigrit; des œdèmes se produisent en divers points du corps; une exsudation séro-sanguinolente s'effectue dans les cavités splanchniques. Le péritoine, au niveau du foie, adhère à cet organe; ailleurs, il est épaissi et se détache facilement des parois abdominales. Les ganglions internes sont tuméfiés, volumineux.

La *troisième période* est la phase d'induration ou l'*hépatite distomateuse* indurative. Elle est caractérisée par un commencement d'atrophie du foie débutant par le lobe gauche.

Le tissu hépatique est ferme, dur; il crie sous le scalpel; le tissu conjonctif a acquis un développement considérable. Ses *acini* disparaissent parfois complètement dans un des lobes. La surface est granuleuse, jaune brunâtre. Les canaux biliaires sont extrêmement dilatés, moniliformes, sacciformes; ils atteignent souvent le diamètre du doigt; la dilatation siège jusque sur les plus fins canalicules; leurs parois sont très épaissies, comme cartilagineuses, incrustées de phosphate de chaux avec des traces de phosphate de magnésie formant, dans certains endroits, de véritables tubes. La compression des canaux fait sortir avec la plus grande facilité une bouillie vert brun renfermant une grande quantité de douves. La bile contenue dans la vésicule est vert sale, brunâtre, muqueuse et tient en suspension des œufs et des distomes en grand nombre.

La maigreur est extrême; il ne reste qu'un peu de graisse jaunâtre, molle, diffluente. Les épanchements cavitaires ont augmenté de quantité et, de plus, on peut constater la présence de douves erratiques dans le tissu pulmonaire.

Ajoutons que Simonds et Brouisson ont trouvé des calculs biliaires renfermant des douves mortes.

Dans la *quatrième période* ou période d'*émigration*, la

quantité de parasites diminue dans les canaux biliaires, mais on en retrouve beaucoup dans la vésicule biliaire, le cholédoque et jusque dans l'intestin. La bile est aqueuse, peu colorée, riche en eau; l'atrophie du foie amène une compression dans le système porte. La gêne de la circulation amène des épanchements séreux. Le sang est devenu aqueux; il colore à peine les mains; les globules rouges sont moins nombreux; les muscles sont pâles, comme macérés; la graisse a encore diminué. Les infiltrations séreuses ont envahi les parties déclives, le cou, le ventre, les cuissses; les épanchements des séreuses sont encore plus considérables. Tous les organes internes sont mous, flasques, pâles, gorgés d'eau.

Pendant les migrations parasitaires, les bactéries et les microcoques peuvent également pénétrer avec le parasite dans les voies biliaires et compliquer l'infection principale; dans ce cas, on constate le catarrhe *purulent* des voies biliaires. En outre, ces bactéries peuvent produire la nécrose des lobules hépatiques.

Morot (1) a fréquemment observé des kystes hépatiques, complètement clos, du volume d'une noix ou d'un marron. Ces tumeurs, fluctuantes, renferment un liquide muqueux, brunâtre et une matière jaunâtre, pultacée, contenant des fragments calcaires.

Toutes ces phases de l'affection peuvent être mixtes, attendu que dans le courant de l'année de nouvelles invasions sont susceptibles de se produire. Très souvent, en effet, un foie induré et atrophié par une distomatose ancienne est atteint de nouveau; les parties molles subissent une inflammation aiguë, hémorrhagique, qui entraîne la nécrose hépatique, l'ictère (Kitt).

Symptômes. — PREMIÈRE PÉRIODE : PÉRIODE D'IMMIGRATION. — Les lésions sont si peu nombreuses et si peu profondes que la maladie ne se décèle par aucun symptôme

(1) Morot, *Bull. de la Soc. centr.*, 1890, p. 14.

BIBLIOTECA USVIASI

extérieur caractéristique. Tout au plus, on constate un peu de faiblesse et d'abattement. Girard, d'Arboval signalent un léger état inflammatoire, de la rougeur des yeux, de la chaleur au bout du nez et dans la bouche, une soif intense ; d'autres auteurs contestent ces faits, de sorte que la maladie peut passer tout à fait inaperçue. Le bord postérieur du foie, qui fait saillie en arrière de la dernière côte, et toute la région hépatique sont très sensibles à la pression (1). Exceptionnellement, on observe les signes d'une hépatite aiguë ; le *mouton* peut succomber en sept jours.

Gerlach a constaté la mort, par apoplexie cérébrale, de moutons bien nourris. La durée de cette période est de quatre à treize semaines.

Deuxième période : période d'anémie. — L'animal devient mou, nonchalant ; lorsqu'on cherche à le saisir par un membre postérieur, il n'oppose aucune résistance. L'appétit diminue, la rumination cesse, mais la soif est vive.

Le pourtour des yeux, la peau dans son ensemble, les muqueuses pâlissent, se décolorent, deviennent blanc jaunâtre ; la conjonctive, boursouflée, forme un bourrelet saillant, blanchâtre (*œil gras des bouchers*). La sclérotique est bleuâtre et l'œil larmoyant.

La peau est envahie par de légers œdèmes ; le tissu conjonctif, infiltré, donne à l'animal un embonpoint factice. Mais, à la *palpation*, les maniements sont mous. La laine perd de sa souplesse, devient sèche, cassante, s'arrache avec la plus grande facilité. Dans quelques cas, il y a de la fièvre.

La *percussion* et l'*auscultation* décèlent un épanchement liquide dans le péritoine et la plèvre ; cette période comprend ordinairement l'automne et le début de l'hiver.

(1) Bonvicini, *Arch. vét.*, 1892, p. 114.

BIBLIOTECA USV IAȘI

Troisième période : période d'amaigrissement. — La faiblesse de l'animal s'accentue malgré une abondante nourriture ; les œdèmes, qui envahissent la peau, se localisent dans les parties déclives ; la *bouteille* se forme dans l'espace intermaxillaire et s'étend sur les parotides ; elle disparaît la nuit pour se reformer au pâturage.

Les grandes fonctions sont gênées ; la respiration est pénible, fréquente, l'appétit capricieux. La température présente des oscillations très étendues et irrégulières ; l'urine reste normale ; les fèces sont normales et renferment une grande quantité d'œufs de distomes.

Les femelles pleines avortent souvent à cette période, et la sécrétion du lait est diminuée en quantité et en qualité. Notons que l'ictère n'apparaît pas, bien que les lésions hépatiques soient excessivement prononcées.

Quatrième période : période d'émigration. — Cette émigration se produit aux mois d'avril, mai, juin. La vie et le séjour du distome chez l'hôte sont évalués à trois ou quatre semaines par Leuckart, à neuf à douze mois par Gerlach, à quinze mois par Thomas. Les douves commencent à quitter le foie, mais les lésions existent toujours. La guérison ne peut être complète. Les œdèmes disparaissent progressivement. Si la maladie dépasse le mois de juin, la guérison est exceptionnelle.

Chez le *bœuf*, les symptômes sont analogues à ceux que l'on remarque sur le *mouton*, mais ils passent souvent inaperçus, étant moins intenses. Le poil est terne et piqué, la peau sèche, l'appétit capricieux, les fèces alternativement sèches et diarrhéiques. La mort est rarement la terminaison de la maladie et ne survient que très tardivement, l'animal étant dans le marasme le plus profond.

Diagnostic. — A la première période, le diagnostic est impossible, aucun symptôme n'étant pathognomonique, surtout si les cas sont individuels. Dès la deuxième période, la présence des œufs dans les excréments

BIBLIOTECA USAMV

permet de poser le diagnostic d'une façon certaine. Brunck est le premier qui ait employé ce moyen, et, depuis, on y a souvent recours.

Le nombre des œufs contenus dans chaque préparation varie avec le nombre des parasites, la période de la maladie et les différences d'activité de la sécrétion biliaire. Lorsque la maladie siège sur un troupeau entier, on est vite fixé par l'autopsie des animaux qui ont succombé ou que l'on a abattus.

Le présence des œdèmes, de la bouteille, la pâleur des muqueuses sont des signes communs à la cachexie simple et à la distomatose ; la présence des œufs de parasite est seule capable de renseigner sûrement.

Pronostic. — La maladie est toujours grave, car elle envahit la totalité d'un troupeau et, dans les cas les plus heureux, 50 p. 100 seulement des animaux guérissent ; de plus, la guérison n'est que relative, car les lésions hépatiques persistent ; les moutons et les bœufs restent maigres, chétifs, malingres ; ils sont fréquemment saisis aux abattoirs. Au point de vue pathologique comme au point de vue économique, on peut donc affirmer que c'est une affection grave.

Traitement. — Tous les moyens thérapeutiques sont peu efficaces ; le traitement prophylactique est le seul qui ait donné des résultats certains.

a. Traitement thérapeutique. — On peut l'essayer lorsque la maladie est à sa première période ; on emploie alors les feuilles de chicorée sauvage, les herbes aromatiques, l'absinthe, l'armoise, la tanaisie, les feuilles de noyer (Adenot) (1), de sapin, de pin, de baies de genévrier, l'écorce de saule, le pétrole, la benzine (Brunck) (2), la créosote, l'huile de Chabert, la noix vomique (Prinz) (3).

(1) Adenot, *Journ. de l'École vét. de Lyon*, 1863, p. 112.
(2) Brunck, Neumann, *Mal. parasitaires*, p. 326.
(3) Prinz, *Ibid.*

BIBLIOTECA USAMV

L'asa fœtida et l'ail (Vallade) (1), la suie de cheminée (Raymond) (2), etc., les sels de fer, le sel marin, les bourgeons de pin maritime, mêlés aux aliments, sont plus sûrement curatifs. La naphtaline, à raison de 0gr,70 à 1 gramme par jour, a donné de bons résultats entre les mains de Mojkowski (3). En Allemagne, Haubner recommande le mélange suivant :

Dose pour 100 têtes.

Sulfate de fer		60 grammes.
Rhizomes d'acore		500 —
Avoine égrugée	aâ	20 litres.
Drèche torréfiée	aâ	20 litres.

et encore :

Doses pour 50 têtes.

Sulfate de fer		30 grammes.
Poudre de baies de genevrier	aâ	500 —
Poudre de gentiane	aâ	500 —
Blé égrugé		20 litres.

Le sulfate de fer a déjà été conseillé en 1863.

Delafond a préconisé un pain anticachectique qui, paraît-il, produit de l'amélioration notable au bout de quinze jours; il est composé de :

Farine de blé	1	partie.
d'orge	1	—
d'avoine	2	parties.
Sulfate de fer	30	—
Carbonate de soude	30	—
Sel marin	200	—

b. Traitement prophylactique. — Les lois de l'hygiène bien appliquées constituent le meilleur remède; il vaut mieux prévenir que guérir. Éviter de conduire les animaux dans les pâturages humides, drainer les terrains maré-

(1) Vallade, *Journ. de l'École de Lyon*, 1861, p. 241. — *Journ. des vét. du Midi*, 1863, p. 150 et 154.
(2) Raymond, *Journ. des vét. du Midi*, 1860, p. 222.
(3) Mojkowski, *Pizeglad Weterinarski*, 1888.

BIBLIOTECA U.S.V. IAȘI

cageux ou les saupoudrer de sel marin et de chaux en solution à 0,75 p. 100 afin de tuer les cercaires (Ercolani, Perroncito) (1) ; abattre les moutons malades aussitôt la maladie constatée, telles sont les principales prescriptions.

Lorsqu'on est obligé de conduire les animaux dans des pâturages infestés, il sera bon d'en restreindre le nombre pour éviter, dans la mesure du possible, la préhension des feuilles inférieures qui supportent les larves. On pourra donner des boissons salées avec grand avantage ainsi que les substances thérapeutiques préconisées, mais à petite dose. Les branches d'arbres couvertes de leurs feuilles, données comme aliments, constituent un excellent moyen préventif.

Police sanitaire. — La viande des moutons atteints de distomatose ne peut être consommée que lorsque la maladie n'a pas dépassé la seconde période ; au delà, elle doit être invariablement saisie.

Les œufs de parasites étant rejetés avec les excréments, il y a lieu de garder les moutons malades à l'étable ou de les mener paître dans les endroits où ils ne retournent que plus tard, en automne ou à la fin de l'été. Le fumier ne sera pas répandu sur les pâturages.

BIBLIOTECA USAMAS

III. — PORC.

Falk a trouvé la douve hépatique dans le foie du *porc*. Dans certaines races, 80 p. 100 des animaux en sont infectés. Les parasites sont répandus plus régulièrement dans le foie du *porc* que dans celui des *ruminants*.

On a encore rencontré, dans le foie de cette espèce animale, le *Monostoma hepaticum suis*. Le foie paraît tacheté, et, au-dessous de la capsule, on observe de nombreux foyers hémorrhagiques. Sur la coupe, on constate un

(1) Perroncito, *Rec. de méd. vét.*, 1885, p. 208.

grand nombre de cavités remplies de coagula et de parasites. Ces derniers se rencontrent par milliers dans les conduits hépatiques et biliaires (Tonnelmig) (1).

IV. — CARNIVORES.

Distome tronqué. — Le distome tronqué (*Distoma truncatum, Distoma campanulatum*) habite les voies biliaires du chien et du chat (2).

Anatomie. — Ver long de 7 millimètres au maximum, large de 2 millimètres. Corps rougeâtre, à l'état frais, couvert, dans le jeune âge, de très petites épines, aisément caduques.

Symptômes. — Il provoque une *cirrhose biliaire* accompagnée de dilatation puriforme des conduits les plus fins ou de moyen calibre. L'épithélium disparaît et le parasite est bientôt circonscrit par une coque de tissu conjonctif. Chaque nodule, de la grosseur d'un pois (Jong) (3), loge un distome qui atteint plusieurs millimètres. La cirrhose porto-biliaire devient centro-lobulaire ; les cellules hépatiques s'atrophient ; il peut se produire une ascite abondante sans ictère.

Ce distome est fréquent en Hollande et dans l'Inde.

Strongle. — Lissizin (4), chez un chien apathique, affecté de troubles convulsifs et d'incoordination motrice, a rencontré un exemplaire mâle du *Strongylus gigas* dans le lobe gauche du foie.

ARTICLE VIII. — ÉCHINOCOCCOSE.

Cette affection est produite par les larves ou hydatides du *Tænia echinococcus*.

(1) Tonnelmig, *Berliner Thierarztl. Wochenschr.*, 1893, p. 284.
(2) Zwaardemaker, *Berliner Thierarztl. Wochenchr.*, 1890, p. 277. — *Strongylus gigas.*
(3) Von Trigt, *Thierartl.*, 1885, p. 84. — De Jong, *Hollander Zeitschr.*, Bd. XIV, p. 57.
(4) Lissizin, *Petersburg. Arch.*, 1885.

BIBLIOTECA USAMV

A l'état adulte, ce parasite vit chez le *chien*. Ingéré par les *herbivores*, à l'état d'œufs ou de proglottis, il parvient dans le parenchyme hépatique par la voie circulatoire (1).

L'échinococcose du foie se remarque chez la plupart de nos animaux domestiques, particulièrement chez le *bœuf* et le *porc*. On l'a aussi observée chez le *singe*, le *chien*, le *chat*, le *chameau*, le *dromadaire*, le *lapin*, le *chamois*, le *chevreuil*, l'*élan*, l'*antilope*, la *mangouste*, le *zèbre*, le *tapir*, le *kangouroo*, même le *dindon* et aussi chez l'*homme*.

Étiologie. — Biologie du parasite. — L'étiologie de cette affection, c'est l'histoire du parasite lui-même.

Le *tænia échinocoque* vit à l'état adulte dans la première partie de l'intestin grêle du *chien*. Les proglottis et œufs ingérés par les animaux se transforment en embryons qui pénètrent très probablement dans le foie par le torrent circulatoire. Arrivés à leur siège définitif, ils évoluent lentement. « En effet, au bout d'un mois, le jeune animal, renfermé dans un kyste conjonctif qu'a formé son hôte, n'a guère plus de 350 μ de diamètre; c'est seulement à deux mois, alors qu'il a doublé de volume, que la cavité centrale est bien marquée; à cinq mois, l'hydatide a un diamètre moyen de 15 à 20 millimètres et commence à présenter, à son intérieur, des têtes de tænias » (Moniez) (fig. 26).

Ces kystes isolés ou réunis forment, à la surface du foie, de petites saillies blanchâtres qui soulèvent la séreuse, et dont le volume s'accroît de plus en plus. Ce volume est très variable; au maximum, il peut atteindre les dimensions de la tête d'un enfant.

Dans tous les cas, l'hydatide est une sorte de sphère creuse dont la paroi est formée de deux membranes; l'externe ou *membrane hydatique* est épaisse de 2 dixièmes

(1) Falk, *Thierarztl. Rundschau*, 1886, no 47.

BIBLIOTECA USAMV

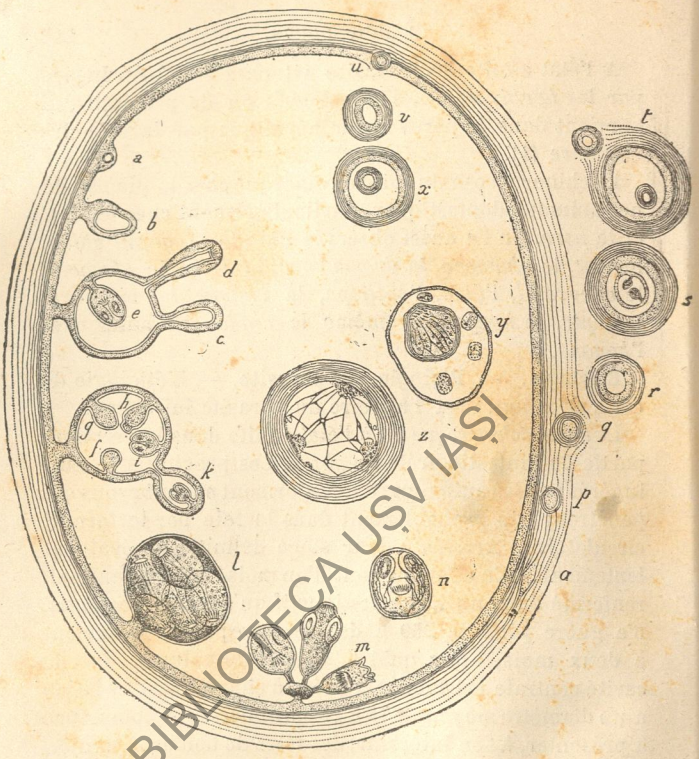

BIBLIOTECA USV IAȘI

Fig. 26. — Divers modes de multiplication de l'échinocoque.

a, *b*, développement de la vésicule proligère à la surface et aux dépens de la membrane germinale. — *c*, *d*, *e*, développement des têtes de tænia, d'après Leuckart. — *f*, *g*, *h*, *i*, *k*, développement des têtes de tænia, d'après Moniez. — *l*, vésicule proligère complètement développée et remplie de têtes de tænia. — *m*, vésicule proligère dont la paroi s'est rompue ; on n'en retrouve plus qu'un fragment sur lequel s'attachent trois têtes, à différents degrés d'invagination. — *n*, tête mise en liberté par la rupture de la vésicule proligère, invaginée en elle-même et parcourue par des vaisseaux. — *o*, *p*, *q*, *r*, mode de formation des vésicules secondaires exogènes. — *s*, vésicule exogène ; à l'intérieur se voit une vésicule proligère fertile. — *t*, vésicule exogène ayant produit deux vésicules petites-filles : l'une exogène, l'autre endogène. — *u*, *v*, *x*, mode de formation des vésicules secondaires endogènes, d'après Kuhn et Davaine. — *y*, *z*, mode de formation des vésicules secondaires endogènes, d'après Naunyn et Leuckart ; *y*, aux dépens d'une tête de tænia ; *z*, aux dépens d'une vésicule proligère (R. Blanchard).

de millimètre), et formée de couches concentriques, s'exfoliant facilement et augmentant sans cesse d'épaisseur; l'interne, dite *membrane germinale*, est plus mince (12 centièmes de millimètre) : c'est elle qui forme la couche cuticulaire périphérique. La vésicule sphéroïdale, limitée par cette membrane, est remplie d'un liquide incolore, à réaction neutre ou légèrement acide.

Si l'évolution s'arrête, l'échinocoque est alors un *acéphalocyste*. Mais le plus généralement, quand la vésicule a atteint un volume suffisant, la face interne de sa membrane germinale bourgeonne et forme des *vésicules secondaires* dites *proligères*; celles-ci, par un bourgeonnement de leur face interne, donnent à leur tour des scolex en nombre variable (5 à 20 et même plus). Ces scolex, plus ou moins avancés dans leur évolution, forment de petits corps arrondis qui mesurent en moyenne $0^{mm},19$ sur $0^{mm}16$; ils sont rattachés à la membrane germinale par un pédicule, à l'opposé duquel on observe une dépression montrant dans le fond une double couronne de crochets et, sur les côtés, les ventouses : c'est la *tête invaginée*. L'évolution se terminant, les vésicules éclatent et les scolex se répandent dans le liquide de la vésicule hydatique pour y vivre assez longtemps.

L'hydatide peut encore se multiplier par un autre procédé.

Dans la membrane cuticulaire de la vésicule primitive (*vésicule-mère*) se forment de petites vésicules qui augmentent peu à peu de volume et font saillie en dehors ou en dedans de cette membrane; appelées *vésicules secondaires ou vésicules-filles*, elles sont externes ou *exogènes* dans le premier cas (*Echinococcus scoleciparіens* d'après Küchenmeister et *E. simplex* ou *E. granulosus*, d'après Leuckart), internes ou *endogènes* dans le second (*E. altriciparіens* de Küchenmeister et *E. hydatitosus* de Leuckart).

Celles-ci sont en général plus volumineuses que les premières.

BIBLIOTECA CSV IASI

Elles-mêmes peuvent donner, par bourgeonnement, dans l'épaisseur de leur membrane, des *vésicules-petites-filles ou tertiaires*. « Les formations exogènes, surtout observées chez les *ruminants* et le *porc*, sont rares chez l'homme, sauf dans l'épiploon et dans les os; le plus souvent, on a affaire, dans notre espèce, à la formation endogène » (Moniez).

Toutes les vésicules peuvent donner des vésicules proligères et par suite des scolex.

La vésicule hydatique a une longévité variable. Raymond a vu un échinocoque persister pendant sept ans chez un cheval ; durant ce temps, ses parois s'étaient épaissies et avaient subi la dégénérescence calcaire.

BIBLIOTECA USVIAC

I. — SOLIPÈDES.

Anatomie pathologique. — Rares chez le *cheval*, des kystes hydatiques ont cependant été observés. Morot (1) en a recueilli deux cas, l'un sur une jument hors d'âge qui présentait deux kystes du volume d'une noix, l'autre sur une jument d'une douzaine d'années qui en offrait trois dont un en voie de calcification. Railliet (2) a constaté, dans le foie d'un vieux cheval de dissection, deux échinocoques de la grosseur d'un œuf de poule. Leclainche (3) a observé, chez un âne de cinq ans, de nombreuses tumeurs de dimensions variables sur le foie, dont le poids atteignait 11^{k},500; ces tumeurs n'étaient autres que des échinocoques dont quelques-uns avaient subi la transformation athéromateuse. Un cas d'échinocoque du cheval a été constaté à Brême en 1883, et un autre à Spremberg. Chez un *cheval* mort d'hémor-

(1) Morot, *Rec. de méd. vét.*, 1882, p. 583.
(2) Railliet, *Soc. centr. de méd. vét.*, 1889, p. 285.
(3) Leclainche, *Soc. centr. de méd. vét.*, 1889, p. 283. — Leclainche et Morot, *L'état actuel de l'hippophagie, en Europe* (*Revue des sc. nat. et appliq.*, 1892, p. 102).

rhagie cérébrale, Dollar a trouvé des échinoccoques dans le poumon, le cerveau et le foie (1).

Généralement, ces kystes sont en petit nombre et les altérations sont longues à se produire ; aussi les troubles causés par leur présence sont-ils peu prononcés et les symptômes très obscurs.

II. — RUMINANTS.

L'échinococcose est surtout fréquente chez le bœuf, moins chez le mouton et la chèvre.

Anatomie pathologique. — Le nombre des échinocoques qui envahissent le foie est très variable, on en a vu un millier et plus.

Cet organe augmente considérament de volume. Labarrère (2) a trouvé un foie pesant 90 livres et demie ; East un de 130 livres ; Roberts et Gregory (3) un de 145 et un de 146 livres ; Ringk un de 158 livres. Chez dix vaches, dont le foie était farci d'échinocoques très volumineux, le poids de cet organe variait, suivant les sujets, de 20 à 50 kilos ; après la ponction des kystes, le poids tombait à moins de la moitié de ce chiffre (Morot) (4). Posnjakow (5) a trouvé, chez une vache, un foie rempli d'échinocoques qui pesait 66 kilos. Ostertag (6) a constaté fréquemment la présence dans le foie du bœuf de l'*Echinococcus multilocularis*.

Le volume extrême qu'atteint le foie déplace, comprime les viscères avoisinants et gêne leur fonctionnement. La surface est bosselée, tachetée de points clairs

(1) Dollar, *The Veterinarian*, décembre 1895.
(2) Labarrère, *Revue vét.*, 1887, p. 619.
(3) Roberts et Gregory, *Journ. des vét. du Midi*, 1858, p. 410.
(4) Morot, *De quelques cas remarquable d'hypertrophie hydatique du foie et du poumon des animaux de boucherie notamment des grands ruminants* (*Revue vét.*, 1888, p. 594).
(5) Posnjakow, *Jahresber. über die Leistungen*, 1893.
(6) Ostertag, *Monatshefte*, 1891, p. 90.

BIBLIOTECA IAȘI

correspondant aux vésicules hydatiques; la membrane d'enveloppe est épaissie, fibreuse; le tissu propre du foie, comprimé, s'anémie, s'atrophie, subit la transformation fibreuse au voisinage et entre les vésicules hydatiques.

A la coupe, le foie se montre creusé de cavités arrondies, irrégulières, d'où jaillit le liquide hydatique avec des vésicules; après la mort des échinocoques, le contenu se transforme en une masse jaune graisseuse, pâteuse, semblant composée exclusivement de chaux; on peut y voir du pus, même du sang; la membrane, épaissie, se calcifie, la cavité hydatique finit par disparaître.

Symptômes. — Très incertains, peu caractéristiques, surtout si les échinocoques sont en petit nombre; dans le cas contraire, on observe des troubles de la digestion, de la respiration, de la circulation.

L'appétit est diminué, capricieux, la rumination régulière; il y a fréquemment de la météorisation, de la diarrhée; les muqueuses prennent une teinte ictérique; l'amaigrissement est rapide, la peau sèche, le poil piqué; le sujet est dans un état cachectique prononcé.

La respiration est accélérée, le volume anormal du foie repoussant le diaphragme en avant et limitant le champ de l'hématose.

La PERCUSSION indique une matité à droite, plus étendue que normalement. On provoque le *frémissement hydatique*, comparable à la sensation que fait éprouver un corps en vibration, en embrassant d'une main le kyste aussi exactement que possible, et en frappant, avec l'autre main un coup sec sur la tumeur. Ce signe est, suivant les cas, plus ou moins prononcé.

La PALPATION de la région est douloureuse; l'inspection du flanc montre son creux effacé; quand le foie est très hypertrophié, il offre, dans son tiers antérieur, une dépression logeant une partie du rumen. Les parties postérieures de l'organe peuvent buter contre les

BIBLIOTECA USAMV

branches montantes de l'ilium et descendre au-dessous du pubis; on peut le constater par l'exploration rectale qui fait percevoir, dans le flanc droit, une tumeur dure, de forme très irrégulière, bosselée par places (Labarrère).

Gregory (1), en faisant l'examen extérieur de l'abdomen d'une vache, trouva, du côté droit, un corps trop volumineux pour constituer un fœtus. L'exploration rectale seule permet de différencier de cette affection la gestation utérine abdominale la pyométrie, l'hydrométrie.

III. — PORC.

Anatomie pathologique. — Chez le porc, les hydatides sont loin d'être rares. Rudolphi, Chabert et Lüders en ont vu dans le foie. Girard et Cartwright en ont trouvé de la grosseur des deux poings.

Le foie est hypertrophié et son poids peut atteindre 12k,500 (Railliet), 50 livres (Cartwright), 22 kilos (Macks) (2) et même 110 livres (Girard).

Symptômes. — Les symptômes sont analogues à ceux du *bœuf* : troubles nutritifs, tristesse, prostration.

La percussion et la palpation ne donnent aucun renseignement, vu l'épaisseur de la couche cutanée.

Diagnostic. — Très difficile ; l'augmentation de volume de l'abdomen est commun à bien d'autres états pathologiques ou physiologiques.

L'ascite se distingue facilement par ses symptômes propres. Avec les *tumeurs cancéreuses* du foie, la confusion est facile à faire.

Pronostic. — Le pronostic est assez grave si les hydatides sont en grand nombre, par suite des troubles empêchant l'utilisation de l'animal; souvent l'affection n'est reconnue qu'à l'autopsie ou à l'abattoir. La mort par *péri-*

(1) Gregory, *Journ. des vét. du Midi*, 1858, p. 411.
(2) Macks, *Jahresber. über die Leistungen*, 1893. — Morot, *Revue vét.*, 1888, p. 598.

BIBLIOTECA USVIASM

tonite, causée par épanchement du contenu des vésicules dans le péritoine, est assez rare.

Traitement. — Il est surtout prophylactique : éviter l'ingestion par les chiens des viscères des animaux atteints, car ces animaux, hébergeant le tænia adulte, répandent les œufs avec leurs excréments dans les pâturages.

BIBLIOTECA USV IAȘI

CHAPITRE XVI

RATE.

I. — HYPERTROPHIE.

I. — SOLIPÈDES.

Étiologie. — L'hypertrophie de la rate est l'altération la plus fréquente de cet organe. Elle est tantôt liée à des affections comme la *morve*, la *tuberculose*, une tumeur (*angiome*) (Martin) (kystes), tantôt elle semble une des localisations de la *leucocythémie* [Ch. Morot (1), Leisering, Nocard (2)], quelquefois elle résulte de traumatismes, de thromboses de l'artère splénique ou de la phlébite des veines de cet organe (Ellenberger et Schütz) (3). Varnell cite deux causes d'hypertrophie : d'abord un obstacle au cours du sang dans la veine cave postérieure, entre le foie et le cœur, des maladies du *poumon* et du *cœur*; et ensuite une affection du plexus nerveux splénique, anéantissant la force nerveuse qui doit animer les fibres musculaires des parois vasculaires et des trabécules de l'organe.

Anatomie pathologique. — A l'ouverture du cadavre, on trouve la rate hypertrophiée; son poids peut atteindre 46 kilos (Cunningham). Sa longueur mesure quelquefois

(1) Morot, *Revista de medecina véterinaria*, 1891, p. 339.
(2) Nocard, *Dict.* de Bouley, art. Leucocythémie.
(3) Ellenberger et Schütz, *Berliner Thierarztl. Wochenschr.*, 1891, p. 29.

BIBLIOTECA USV IAȘI

un mètre et sa largeur plus de 50 centimètres (Girard fils).

La consistance de l'organe est assez grande; son enveloppe est quelquefois très épaissie (*périsplénite*). A la coupe, le tissu liénal est résistant, sec, et ressemble à l'hépatisation pulmonaire (Rodet); les corpuscules de Malpighi sont hypertrophiés: quelques-uns ont le volume d'une noix.

Dans d'autres cas, la rate est gorgée de sang qui a tellement distendu son enveloppe fibreuse qu'elle s'est déchirée (Peuch), ou bien ce sont les vaisseaux spléniques qui se sont rupturés (Craffts, Cunningham, Reis); le sang s'est alors répandu dans la cavité abdominale, et a déterminé la mort.

Parfois l'épaisseur de l'organe est parsemée de foyers hémorrhagiques, de petits ou de gros *lymphadénomes*, d'*angiomes* caverneux de grandes dimensions. La rate est alors doublée ou triplée de volume (Jacob).

Les *masses ganglionnaires* avoisinantes participent à cette *hypertrophie* [Rossignol et Nocard (1), P. Bouley et Nocard (2), Nocard (3)]. Dans un cas observé par Craffts et Cunningham, signalé plus haut, le diaphragme était déchiré et le foie considérablement atrophié (4).

L'hypertrophie simple de la rate a été signalée par Bouret et Druille (5); cet organe atteignait le poids de 21 kilogrammes.

Selon nos observations personnelles, cette altération est fréquente.

(1) Rossignol et Nocard, *Arch. vét.*, 1878, p. 312.
(2) P. Bouley et Nocard, *Ibid.*, 1880, p. 683.
(3) Nocard, *Ibid.*, 1880, p. 649.
(4) Rodet, *Rec. de méd. vét.*, 1824, p. 215. — Jacob, *Journ. de l'École vét. de Lyon*, 1848, p. 170. — Perrins, *Ann. de méd. vét.*, 1864, p. 425. — Cunningham (Voy. Leclainche, p. 94). — Girard fils, *Rec. de méd. vét.*, 1825, p. 181. — Peuch, *Revue vét.*, 1881 p. 193. — Sattler, *Jahresber. über die Leistungen*, 1886. — Craffts et Cunningham, *Rec. de méd. vét.*, 1857, p. 47. — Riss, *Rec. de méd. vét.*, 1833, p. 473. — Varnell, *Ann. de méd. vét.*, 1864, p. 405.
(5) Bouret et Druille, *Rec. de méd. vét.*, 1887, p. 300.

BIBLIOTECA USV IASI

Symptômes. — Ce sont ceux de la *leucocythémie* [Leisering (1), Brückmüller (2)], de la *morve* ou de la *tuberculose*. Les signes particuliers à l'hypertrophie de la rate sont nuls.

Exceptionnellement, l'animal étend, alternativement et d'une manière exagérée, les membres antérieurs en tenant les boulets fléchis, et il peut toucher presque le sol du nez (Welsby) (3).

Ce signe trahit plutôt une faiblesse extrême qu'une affection interne ; l'amaigrissement, les hémorrhagies nasales, la faiblesse du pouls, l'anémie (Perrins) (4) sont des signes de leucocythémie.

Les symptômes rapportés par Siedamgrotzky (5), Nocard (6), comme appartenant à la *leucocythémie*, sont plutôt des symptômes de *tuberculose* viscérale.

Parfois la marche est pénible, le pouls vif, fréquent, et l'on constate une vive sensibilité sur les fausses côtes du côté gauche, avec sueurs sur cette partie du flanc.

S'il s'agit d'une hypertrophie simple, les symptômes sont nuls ou presque nuls, et le diagnostic impossible.

Traitement. — Quand il y a leucocythémie, on ne peut que traiter cette affection ; dans ce cas, l'extirpation de la rate n'a jamais amélioré l'état du malade.

BIBLIOTECA USAMV

II. — RUMINANTS.

Anatomie pathologique. — L'hypertrophie *simple* a été signalée par Koch (7) sur une vache.

Le poids de l'organe atteignait 18^{k},500 ; sa longueur était de 1^{m},05, sa largeur 0^{m},39 et son épaisseur 0^{m},12.

(1) Leisering, *Bericht über das Veterinarwesen in Sächs.*, 1858, p. 35.
(2) Brückmüller, *Wiener Vierteljahreschr. für Thier.*, t. XXXIV, p. 133.
(3) Welsby, *Ann. de méd. vét.*, 1878, p. 47.
(4) Perrins, *The Veterinarian*, avril 1879.
(5) Siedamgrotzky, *Vorträge für Thierarzte*, 1878.
(6) Nocard, *Arch. vét.*, 1880, p. 625.
(7) Koch, *Berliner Thierarztl. Wochenschr.*, 1893, p. 127.

L'aspect extérieur était normal; aucune tumeur ne la déformait. Sur la coupe, les glomérules se présentaient avec le volume de petits pois; la pulpe était grisâtre, presque sèche, friable.

Tannenhauer (1) a également observé à l'autopsie d'une vache, une rate du poids de 12 livres qui présentait des nodules arrondis, blanc jaunâtres, mous, résultant d'une hyperplasie des éléments lymphoïdes.

S'il s'agit de la leucocythémie [Siedamgrotzky (2), Mauri (3), Esser (4), Rost (5), Wilhem (6)], la rate, les ganglions sont hypertrophiés; la rate se gorge de sang, se rupture quelquefois; le tissu est comme farci de tumeurs lymphatiques; les glomérules sont notablement hypertrophiés.

Symptômes. — Dans l'hypertrophie simple, l'animal ne présente rien qui puisse faire soupçonner l'altération de la rate; l'hypertrophie résultant de la *leucocythémie* n'a rien non plus de bien caractéristique; les symptômes sont ceux de cette affection. Il en est de même dans le cas de *tuberculose*.

Diagnostic. — Très difficile.

Traitement. — Nul.

BIBLIOTECA USV IASI

III. — PORC.

Étiologie. — L'hypertrophie de la rate chez le *porc* est d'origine variable : elle peut être *simple*, c'est le cas le plus fréquent, ou être l'expression de la *leucémie* ou de la *lymphadénie*. Elle est quelquefois très prononcée chez des animaux qui n'ont jamais présenté des signes de

(1) Tannenhauer, *Ann. de méd. vét.*, 1873, p. 270.
(2) Siedamgrotzky, *Berliner Thierarztl. Wochenchr.*, 1876-1877, p. 23-27.
(3) Mauri, *Revue vét.*, 1878, p. 245 et 246.
(4) Esser, *Jahresber. über die Leistungen auf dem Gebiete der vet. Med.*, 1881.
(5) Rost, *Jahresber. über die Leistungen*, 1888.
(6) Wilhem, *Jahresber. über die Leistungen*, 1888.

maladie. Zell (1) rapporte que, chez un *porc*, la rate était méconnaissable ; elle était constituée par un sac fluctuant à parois épaisses ; la circonférence maxima était de 89 centimètres, et la circonférence minima de 59 centimètres. Sur diverses coupes, examinées au microscope, on constata toutes les phases de la dégénérescence kystoïde ; les follicules devenaient de plus en plus imperceptibles, par suite du ramollissement complet de la pulpe splénique ; la plupart des cellules avaient subi la dégénérescence graisseuse.

Cette altération est relativement fréquente chez cet animal ; Cuvier en cite plusieurs cas. Goubaux (2) a vu une rate du poids de 6k,500 et Mathieu, une de 2k,500 : dans ces cas, l'animal paraissait absolument sain : il s'agissait donc de l'hypertrophie simple, comme l'a démontré d'ailleurs l'étude microscopique.

Les observations se rattachant à la leucémie sont assez nombreuses : elles ont été relatées par Leisering (3), Furstenberg (4), Bollinger (5), Siedamgrotzky (6) et Roll (7). Ellinger (8) a constaté que les glomérules de Malpighi atteignent le volume d'un pois, et il pense que l'examen du sang seul peut faire distinguer la maladie.

Symptômes et diagnostic. — Les symptômes sont très vagues, en raison de la difficulté, pour ne pas dire l'impossibilité du diagnostic.

Traitement. — Il est nul.

(1) Zell, *Jahresber. über die Leistungen*, 1895.
(2) Goubaux et Mathieu, *Bull. de la Soc. centr. vét.*, 1882, p. 476.
(3) Leisering, *Sächs. Bericht*, 1865, p. 29.
(4) Furstenberg, *Mittheil. under Thierarz.*, 1869-1870, p. 159.
(5) Bollinger, *Schweiz. für Thierheilkunde*, t. XXIV, 1871.
(6) Siedamgrotzky, *Sächs. Bericht*, 1887.
(7) Roll, *Jahresber. über die Leistungen*, 1888.
(8) Ellinger, *Berliner Thierarztl. Wochenschr.*, 1890, p. 171.

BIBLIOTECA USAVA

IV. — CHIEN.

Étiologie. — Les cas signalés chez cet animal résultent de la *leucocythémie* [Zahn (1), Nocard (2), Forestier et Laforgue (3)] et de *traumatismes* (Notz) (4). Les causes qui peuvent déterminer l'hypertrophie simple sont inconnues.

Lésions. — Le volume de la rate dépasse quelquefois un kilo [Bollinger (5), Siedamgrotzky (6)] ; les glomérules ont augmenté de volume. Nocard et Leblanc (7), puis Siedamgrotzky (8), Brückmüller (9) ont signalé aussi l'hypertrophie des ganglions lymphatiques accompagnée de lymphadénomes dans le foie, la rate et les reins.

Symptômes. — Tous les symptômes observés ne sont, à part un soulèvement de l'hypochondre gauche, que des signes de leucémie (anémie, faiblesse, etc.).

Exceptionnellement la rate hypertrophiée peut comprimer le cholédoque et déterminer l'ictère par rétention (De Jong) (10). La rate pèse quelquefois 1 k, 750 ; sa longueur peut atteindre 52 centimètres ; sa largeur, 19 centimètres à la base.

Chez le *chat*, nous possédons une seule observation sur l'hypertrophie de la rate à la suite de *leucocythémie* (Siedamgrotzky) (11).

BIBLIOTECA USV IASI

(1) Zahn, *Wiener Viert.*, t. XLVI, p. 48 et *Bull. de la Soc. centr.*, mars 1878.
(2) Nocard, *Arch. vét.*, 1766, p. 37.
(3) Forestier et Laforgue, *Revue vét.*, 1879, p. 247, 250, 252.
(4) Notz, *Berliner Thierarztl. Wochenschr.*, 1892. p. 21.
(5) Bollinger, *Virchow's Arch.*, t. XLI, p. 341, 348.
(6) Siedamgrotzky, *Sächs. Bericht*, 1871.
(7) Nocard et Leblanc, *Rec. de méd. vét.*, 1878, p. 397.
(8) Siedamgrotzky, *Sächs. Bericht*, 1873, p. 58.
(9) Brückmüller, *Wiener Viert. für wiss. Vet.*, t. XLII, p. 113
(10) De Jong, *Hollander Zeitschr.*, Bd. XIII, p. 184.
(11) Siedamgrotzky, *Sächs. Bericht*, 1871, p. 67.

II. — DÉGÉNÉRESCENCE AMYLOÏDE.

SOLIPÈDES.

La dégénérescence amyloïde de la rate a été observée par Guckel (1), Vöhler (2), Ellenberger et Schütz (3).

Symptômes. — Dans le premier cas, le cheval avait présenté des coliques très violentes suivies de mort.

Lésions. — On trouve la rate longue de 115 centimètres et large de 74 centimètres ; son épaisseur peut atteindre 10 centimètres à la partie inférieure et 17 à la partie supérieure. Vers le milieu de l'organe, on remarque parfois un épaississement bien délimité, de la grosseur du poing ou davantage : la rate est dure et tendue ; ses bords arrondis présentent quelques épaississements cicatriciels, de couleur jaune grisâtre et de l'épaisseur de la main.

Incisée, la capsule se retire légèrement, et la pulpe devient saillante. Sa surface est cireuse, brillante, dure, rouge foncé ; on y observe des trabécules sous forme de traînées épaisses et grisâtres.

III. — DÉCHIRURE ET HÉMORRHAGIE.

I. — SOLIPÈDES.

Étiologie et pathogénie. — La rupture de la rate est ordinairement le résultat d'un *traumatisme extérieur* violent sur l'hypochondre gauche ou d'une *chute* (Brandis) (4). Dans d'autres cas, elle est consécutive à une thrombose de la veine splénique (Wiart) (5), à la pénétration d'un

(1) Guckel, *Jahresber. über die Leistungen*, 1887.
(2) Vöhler, *Berliner Thierarztl. Wochenschr.*, 1894.
(3) Fetzner, Ellenberger et Schütz, *Berliner Thierarztl. Wochenschr.*, 1891, p. 19.
(4) Brandis, *Rec. de mém. et obs. sur la méd. vét. milit.*, 1888.
(5) Wiart, *Journ. des vet. milit.*, 1875, p. 577.

BIBLIOTECA USV IASI

corps étranger (Drewien) (1), à une *congestion* subite de l'organe ; le parenchyme et la capsule qui l'enveloppe cèdent alors à la pression du sang et celui-ci s'épanche dans la cavité abdominale. La friabilité de l'organe produite par la leucocythémie (Peuch et Laulanié) (2), par des tumeurs, rend possible des déchirures souvent multiples, d'une étendue de 2 à 10 centimètres, quelquefois de 20 centimètres (Mobius) (3). Des hémorrhagies de la rate peuvent aussi se produire à la suite d'une *indigestion stomacale chronique*. La masse stomacale comprime les artères gastriques et le foie, de sorte qu'il se produit ainsi un reflux sanguin dans le tronc cœliaque et dans la rate par l'artère splénique (Mongin) (4).

La situation profonde et les moyens d'attache de la rate semblent la mettre à l'abri des agents extérieurs. Cependant, il n'est pas rare, chez les vieux chevaux, d'y rencontrer des cicatrices anciennes sans autre altération de cet organe.

Les déchirures sont très variables dans leur forme, leur nombre et leur étendue.

Dans les cas de *congestion* suivie de rupture, elles siègent plutôt sur le milieu de la face interne de l'organe. Dans un cas rapporté par Julien, la déchirure partait du milieu du bord postérieur et se dirigeait transversalement et en dehors jusqu'au niveau du bord antérieur (5). Quand les déchirures résultent de traumatismes, (Humbert et Pont), le tissu splénique est souvent broyé et réduit en bouillie. Dans ce cas, l'hémorrhagie se fait lentement, car le sang s'échappe en mince filet, mais constamment : le volume du caillot peut devenir considérable. On peut aussi trouver des bosselures formées

(1) Drewien, *Jahresber. über die Leistungen*, p. 75.
(2) Peuch et Laulanié, *Revue vét.*, 1881, p. 193.
(3) Möbius, *Sächs. Bericht*, 1883, p. 83.
(4) Mongin, *Apoplexie de la rate. Induration fibreuse du pylore* (*Rec. de mém. et obs. sur l'hyg. et la méd. vét. milit.*, 1895).
(5) Julien, *Rec. de mém. et obs. sur la méd. vét. milit.*, 1888.

BIBLIOTECA USP/FMVZ

par des amas sanguins qui se sont fait jour à travers la capsule fibreuse rupturée et qui sont maintenus par la séreuse non atteinte (1). La déchirure de la capsule splénique est toujours plus étendue que celle de la séreuse (Humbert et Pont).

Les ruptures consécutives à des *traumatismes* sont assez fréquentes. Tausch, Millot, Humbert et Pont, Berndt (2) en citent plusieurs cas sur des chevaux élevés en liberté dans les pâturages. Ces accidents sont dus aux *coups de pied* reçus par ces animaux au niveau de l'hypochondre gauche.

Symptômes. — Les symptômes sont ceux des coliques et des hémorrhagies internes : la mort arrive au bout de quelques heures.

Elle est précédée d'un état comateux, et de tremblements (Wiart) ; l'animal présente les symptômes d'une maladie interne mal caractérisée quand la rupture de la rate résulte d'une disposition anormale et d'une congestion de cet organe (Sauvage). Tausch a constaté des vomissements, Millot du vertige.

Anatomie pathologique. — Dans les déchirures traumatiques du tissu splénique, Humbert et Pont ont trouvé, à l'extérieur, soit des fractures de côtes, soit des ecchymoses (Millot) ; d'autres fois, il n'existe aucune trace de blessure.

La cavité abdominale contient un caillot très volumineux et la rate présente une déchirure située à l'endroit ou elle repose sur l'hypochondre ou vers le milieu de sa face interne; le sang se répand, se coagule quelquefois sous la capsule et détermine la production de bosselures (3).

(1) Riss, *Rec. de méd. vét.*, 1833, p. 473.

(2) Humbert et Pont, *Rec. de méd. vét.*, 30 mars 1882, p. 147. — Cagny, *Rapp. à la Soc. centr.*, 1882. — Berndt, *Berliner Thierarztl. Wochenschr.*, 1895, N° 8.

(3) Tauch, cité par Leclainche, *Pathol. int.*, p. 95. — Millot, *Rec. de méd. vét.*, 1833, p. 372.

BIBLIOTECA USAMVA

Dagès (1), Wienke (2), Lienaux (3), Leblanc (4) ont vu des ruptures dues à des *coups de pied*. Bouley a aussi observé une ânesse qui avait reçu un coup de corne dans le côté gauche de l'abdomen : la rate avait été touchée ;

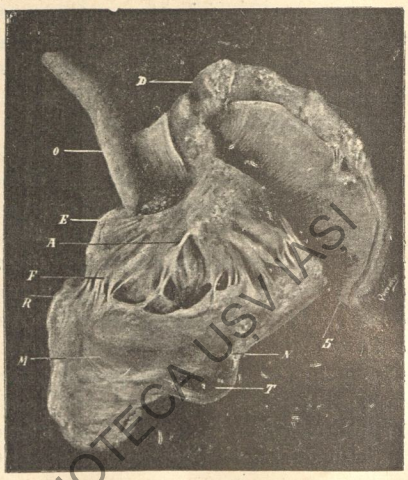

Fig. 27. — Néomembranes qui unissent la rate à l'estomac.

O, œsophage. — E, estomac. — D, duodénum. — R, rate. — T, tumeur de la rate. — A, F, néomembranes qui réunissent intimement la rate à l'estomac (Photographie Cadéac).

BIBLIOTECA USV IASI

l'animal succomba aux suites de la déchirure de cet organe.

Les déchirures de la rate consécutives à des *congestions* sont plus rares. Chez une mule, qui présentait tous les symptômes d'une maladie interne, Sauvage (5) a trouvé,

(1) Dagès, *Bull. de la Soc. centr. vét.*, 26 janvier 1893.
(2) Wienke, *Berliner Thierarztl. Wochenschr.*, 1891, p. 65.
(3) Lienaux, *Ann. de méd. vét.*, 1890, p. 91.
(4) Leblanc, *Journ. des vét. prat.*, 1832, p. 174.
(5) Sauvage, *Journ. de l'École vét. de Lyon*, 1865, p. 362.

à l'autopsie, un caillot de plus de 20 litres dans la cavité abdominale ; la rate portait, sur sa partie inférieure et postérieure, trois déchirures profondes intéressant le tissu propre de l'organe ; le cœur était vide. L'auteur attribue la déchirure de la rate à sa disposition anormale ; en effet, cet organe était fixé d'une part à la partie sous-lombaire, et, d'autre part, à l'ombilic ; il était donc placé verticalement et toute la masse intestinale était rejetée à droite.

Parfois la rate est unie à l'estomac (fig. 27) (Alix) (1), au gros côlon par une péritonite localisée (Wiart), au diaphragme (Fetzner) (2).

II. — RUMINANTS.

Étiologie. — Les déchirures et les hémorrhagies de la rate sont très rares chez les *ruminants*. Cruzel (3), Bossetti (4) citent pourtant quelques cas de congestion de la rate suivie de déchirure et d'épanchement de plusieurs litres de sang dans la cavité abdominale.

La *leucocythémie* est une cause de rupture de cet organe. Gütlich (5) l'a observée chez un bœuf dont le rapport des globules blancs aux globules rouges était de 1 à 30.

Les *coups de pied* que les *veaux* à la mamelle reçoivent fréquemment des mères méchantes, ou du bouvier brutal, provoquent cet accident.

Symptômes. — Les grands animaux se couchent et il est impossible de les relever ; la mort survient rapidement.

(1) Alix, *Rec. de méd. vét.*, 1883, p. 458.
(2) Fetzner, *Berliner Thieraztl. Wochenschr.*, 1891, p. 19.
(3) Cruzel, *Journ. théor. et prat.*, 1832 et *Traité pathol. de l'esp. bov.*, 3e édit., p. 188.
(4) Bossetti, *Journ. des vét. milit.*, 1867, p. 420.
(5) Gütlich, *Jahresber. über die Leistungen auf dem Gebiete der vet. Med.*, 1882.

BIBLIOTECA USV IAȘI

Chez les veaux, on observe les symptômes suivants : inappétence, larmoiement, respiration et pouls accélérés, péristaltisme supprimé, ventre moyennement plein, oreilles froides, jambes tendues (Notz) (1). Imminger (2) signale, en outre, un choc cardiaque accéléré, mais régulier, et une élévation de la température.

Anatomie pathologique. — A l'autopsie, on constate une tuméfaction et une hypertrophie de la rate; l'hémorrhagie est circonscrite ou générale. L'intestin est presque toujours hyperhémié.

Dans *tous les cas, le diagnostic reste incertain.*

Traitement. — Le traitement est nul.

IV. — ABCÈS.

I. — SOLIPÈDES.

Ces abcès très rares ne sont reconnus qu'à l'autopsie. Ils constituent des localisations de maladies infectieuses (*pleuro-pneumonie, gourme, infection purulente*), ou sont produits par des corps étrangers (Hahn) (3) et des traumatismes (Fetzner).

Symptômes. — Ils n'ont rien de précis; toutefois Bourgès (4) a vu un mulet mélanique, porteur d'un abcès de la rate, mourir cachectique.

L'exploration rectale ne fait pas établir le diagnostic.

Lésions. — La rate est notablement déformée, souvent hypertrophiée : elle peut peser 33 livres; parfois elle se montre criblée d'abcès (5) et de foyers nécrotiques. Mottet (6) a observé dans un abcès avec séquestre les lésions suivantes :

(1) Notz, *Berliner Thierarztl. Wochenschr.*, 1892, p. 42.
(2) Imminger, *Berliner Thierarztl. Wochenschr.* 1892, p. 354.
(3) Hahn, *Rec. de méd. vét.*, 1874, p. 626.
(4) Bourgès, *Revue vét.*, mars 1890.
(5) *Berliner Arch.*, 1889, p. 499. — Imminger, *Jahresber. über die Leistungen*, 1892.
(6) Mottet, *Rec. de méd. vét.*, 1856, p. 595.

BIBLIOTECA USV IAȘI

Le repli péritonéal, qui attache la base de cet organe au rein gauche, était occupé par une tumeur blanc jaunâtre, obtuse, fluctuante, du volume de la tête d'un enfant. Adhérente au rein gauche, cette tumeur se continuait dans l'épaisseur de la rate. A l'*intérieur* se trouvait un litre de pus crémeux, rougeâtre, dans lequel flottait une portion de tissu splénique de la grosseur du poing, qui paraissait n'avoir subi aucune altération. L'enveloppe de l'abcès, de l'épaisseur d'un centimètre, jaune, de texture serrée, élastique, était confondue extérieurement avec l'enveloppe de la rate; sa face interne, rougeâtre, violacée, ressemblait à une muqueuse veloutée.

Rutherford (1) a observé, chez un cheval souffrant d'une indigestion, la soudure partielle de la rate et de l'estomac par l'intermédiaire d'un tissu fibreux canalisé, s'implantant sur la grande courbure de cet organe.

A l'autopsie d'un cheval, dont la maladie n'avait pas été diagnostiquée, Fetzner a trouvé l'estomac soudé au diaphragme et à l'extrémité supérieure de la rate : celle-ci avait environ 68 centimètres de long sur 34 de large ; elle présentait à sa base un foyer purulent rempli d'une masse rouge noirâtre ou gris rougeâtre, et entouré de tissu ramolli ; les veines spléniques étaient thrombosées. L'inflammation putride de la plèvre et du poumon, des traces de cicatrices purulentes entre la treizième et la quatorzième côte, lui firent penser que l'animal avait succombé à l'infection générale.

L'auteur avait déjà vu un cas absolument semblable.

BIBLIOTECA USVIASI

II. — RUMINANTS.

Étiologie. — Les abcès de la rate sont provoqués par des *corps étrangers* venus du réseau ou du rumen (Hau-

(1) Rutherford, *Jahresber. über die Leistungen*, 1884, p. 92. — Fetzner, *Jahresber. über die Leistungen*, 1890, p. 105.

bold) (1); ils sont quelquefois engendrés par des *distomes* qui introduisent les microbes de la suppuration dans le parenchyme splénique; plus rarement, ils constituent une localisation de l'infection *pyohémique* (Morot) (2).

Les *traumatismes externes* interviennent exceptionnellement dans leur production.

Anatomie pathologique. — La rate est généralement hypertrophiée (Burhmänn) (3), bosselée au niveau des abcès.

Ceux-ci ont les dimensions du poing, ou même davantage, et peuvent être très nombreux. La capsule liénale est épaissie à leur niveau; elle crie sous l'instrument tranchant; la paroi de l'abcès offre souvent une consistance cartilagineuse. *Le pus est tantôt fétide, liquide, sanguinolent, tantôt blanchâtre, épais, de bonne nature*, et il contient quelquefois le corps étranger qui a provoqué la formation de l'abcès.

Arndt (4) cite trois cas de ce genre ; dans l'un, la rate, mesurait 90 centimètres de long et 26 de large. Son épaisseur était de 6 à 8 millimètres. De couleur foncée ou presque noirâtre, sa surface était parsemée de proéminences de la grosseur du poing environ qui, à la palpation, se montraient manifestement fluctuantes. A l'incision, le pus fétide, grisâtre, qui s'en échappa, lui fit reconnaître l'existence d'abcès communiquant largement entre eux.

Dans un deuxième cas, la rate, hypertrophiée, contenait un volumineux abcès long de un pied environ, de la largeur de la main, et rempli d'une matière ichoreuse grisâtre.

Dans le troisième cas, la rate présentait les mêmes

(1) Haubold, *Jahresber. über die Leistungen*, 1889.
(2) Morot, *Rev. vét.*, 1890.
(3) Burhmänn, *Jahresber. über die Leistungen*, 1886. — Rotter, *Berliner Thierarztl. Wochenschr.*, 1894, n° 39.
(4) Arndt, *Jahresber. über die Leistungen*, 1889.

BIBLIOTECA USVMF

caractères que précédemment; une cicatrice, au niveau du bonnet, lui fit soupçonner que *cet abcès était dû* à l'introduction d'un corps étranger dans cet organe.

Demarbaix (1) a relaté un fait analogue (Voy. *Corps étrangers de la rate*).

Möbius (2), à l'autopsie d'une vache en excellent état, trouva, sur la rate tuméfiée, une tumeur fluctuante, tendue, allongée, à parois épaisses, qui, incisée, laissa écouler 3 litres d'un pus liquide et blanchâtre.

La rate contracte souvent des adhérences avec les organes environnants : chez une vache atteinte de pyohémie, Knoll (3) l'a trouvée soudée au diaphragme et couverte de dépôts fibrineux; le parenchyme, ramolli, était creusé, dans les deux tiers de sa longueur, d'un canal rempli de pus verdâtre.

Dans un cas rapporté par Baillet (4), une lame de couteau avait pénétré dans le cul-de-sac formé par la panse et, sur la rate, au point comprimé par cette lame, s'était développé un abcès.

Symptômes. — Les sujets sont maigres, la respiration est accélérée ; on constate de la matité au niveau de l'hypochondre gauche ; elle s'étend quelquefois jusqu'au flanc gauche, qui est fortement soulevé et très sensible (De Meestre) (5). On observe, en même temps, une gêne dans les mouvements du train postérieur du même côté.

Imminger (6) indique, comme signe presque pathognomonique de cette affection, une fièvre permanante de 40 à 41°, contre laquelle les antithermiques sont impuissants ; de plus, l'urine est constamment albumineuse comme dans la pyélonéphrite infectieuse, avec cette

(1) Demarbaix, *Ann. de méd. vét.*, 1833, p. 85.
(2) Möbius, *Jahresber. über die Leistungen*, 1889.
(3) Knoll, *Berliner Thierarztl. Wochenschr.*, 1892, p, 555.
(4) Baillet, *Rec. de méd. vét.*, 1873, p. 135. — Demarbaix, *Ann. de méd. vét.*, 1853, p. 83.
(5) De Meestre, *Ann. de méd. vét.*, 1887, p. 253.
(6) Imminger, *Berliner Thierarztl. Wochenschr.*, 1892, p. 354.

BIBLIOTECA USAMVIASM

différence que, dans ce dernier cas, il y a absence de fièvre. L'amaigrissement survient rapidement ; la rate peut présenter huit à dix foyers purulents, du volume d'une noix, sans que pour cela les organes environnants soient affectés, car, si les lésions primitives sont souvent des abcès des premiers estomacs, on observe aussi des cas où ceux-ci manquent, et alors les animaux, quoique ayant bon appétit, maigrissent beaucoup.

V. — CORPS ÉTRANGERS.

I. — SOLIPÈDES.

Anatomie pathologique. — Symptômes. — Nous ne connaissons qu'une observation de corps étranger de la rate. Chez une jument qui avait des *coliques* légères, un besoin fréquent d'uriner et qui présentait en outre de la tristesse, des sueurs, de l'abattement, des tremblements des muscles abdominaux, de l'inappétence. Hahn (1) constata, par l'exploration rectale, la présence d'un corps étranger allongé, dur, qu'il pouvait suivre sur une certaine longueur et qui avait la forme d'un bâton. Une vingtaine de jours après, les *coliques* reparurent plus violentes ; en explorant de nouveau par l'anus, l'auteur reconnut l'existence d'une tumeur molle, douloureuse, dans le flanc gauche ; enfin l'animal mourut.

A l'autopsie, on trouva les lésions d'une *péritonite* diffuse; la rate était remarquable par son énorme volume (75 centimètres de long sur 24 de large) ; elle présentait, à la base, une tumeur qui adhérait à une anse intestinale. En ouvrant cette tumeur, il s'écoula du liquide brun grisâtre, épais, fétide ; la cavité se continuait jusque dans la rate et, à l'intérieur, on découvrit un morceau

(1) Hahn, *Recueil de méd. vét.*, 1874, p. 626.

BIBLIOTECA USAMV IAȘI

d'*échalas de chêne*, de 53 centimètres de long, épais de 1cm,5. L'auteur a fait de vaines recherches pour savoir comment ce corps étranger avait pénétré.

II. — RUMINANTS.

Étiologie. — Chez les *ruminants*, on a plusieurs fois signalé la présence de corps étrangers dans la rate. Ils sont avalés par le bœuf ; ils traversent le réseau ou la panse et viennent, à la suite de pérégrinations variables, s'arrêter dans l'organe splénique où ils déterminent un ou plusieurs abcès : dès lors, l'étiologie de cet accident se trouve intimement liée à celle de la *pleuro-pneumonie* ou de l'*endocardite* traumatiques.

Demarbaix (1), à l'autopsie d'une vache morte de pleuropneumonie exsudative, trouva la rate d'un aspect particulier. Sur la moitié antérieure de la face libre siégeaient des tumeurs irrégulières, fluctuantes ; la plus grosse, du volume d'une noix, était remplie d'un liquide épais, inodore, gris noirâtre. Elles communiquaient toutes entre elles et étaient tapissées d'une membrane épaisse, dense, grisâtre. Dans l'une d'elles, il découvrit une grosse aiguille, placée parallèlement au petit axe de la rate, complètement noire, rugueuse, corrodée. Quelquefois la rate se soude au rumen par suite de la perforation de ces organes par des corps étrangers (Baillet) (2).

Dans un autre cas, cité par Arndt (3), la présence d'un corps étranger dans la rate avait déterminé la formation d'une vaste poche purulente (Voy. *Abcès de la rate*) ; Haubold (4) a trouvé une rate hypertrophiée, parsemée de foyers purulents, consécutifs aux blessures d'une aiguille venue de la panse.

(1) Demarbaix, *Ann. de méd. vét.*, 1853, p. 83.
(2) Baillet, *Recueil de méd. vét.*, 1873, p. 135.
(3) Arndt, *Jahresber. über die Leistungen*, 1839.
(4) Haubold, *Jahresber. über die Leistungen*, 1889.

BIBLIOTECA USVMAS

VI. — TUMEURS.

I. — SOLIPÈDES.

Les *sarcomes*, les *mélanomes*, les *lymphadénomes* et les *angiomes* sont les tumeurs les plus communes; elles sont généralement secondaires.

Sarcomes et carcinomes. — Les tumeurs sarcomateuses (Ellenberger et Schütz) du péritoine, du foie, de la vessie, du poumon, etc., des ganglions thoraciques et sous-lombaires (Holten) (1) atteignent presque constamment la rate dans le cours de leur généralisation.

Ces tumeurs affectent la forme de nodules de la grosseur d'une noisette, d'une noix, ou de masses du volume du poing, solitaires ou disséminées dans l'ensemble de l'organe. Elles peuvent ressembler à des nodules morveux dont elles se différencient toujours par l'absence de dégénérescence centrale et d'affections pulmonaires catarrhales. Exceptionnellement, elles atteignent des dimensions énormes et remplissent la plus grande partie de la cavité abdominale (fig. 28).

Les carcinomes volumineux offrent souvent des foyers de ramollissement ou une physionomie télangiectasique.

Ces tumeurs sanguines peuvent s'ouvrir, provoquer une hémorrhagie interne (Batteux) (2). Elles se convertissent quelquefois en tissu fibreux (squirrhe de la rate) (Dupuy et Prince). Cette transformation est loin d'être rare.

Selon Sticker (3), toutes ces néoplasies se propagent presque exclusivement par la voie sanguine.

Symptômes. — Les symptômes font complètement dé-

(1) Holten, *Ann. de méd. vét.*, 1890, p. 559. — Voy. *Leucocythémie.*
(2) Batteux, Fetzner, Ellenberger et Schütz, *Berliner Thierarztl. Wochenschr.*, 1891, p. 19.
(3) Sticker, *Jahresber. über die Leistungen*, 1885.

BIBLIOTECA USAMV IASI

faut : ceux qu'on observe dépendent des autres localisations de ces tumeurs.

Mélanomes. — Les tumeurs mélaniques de la rate

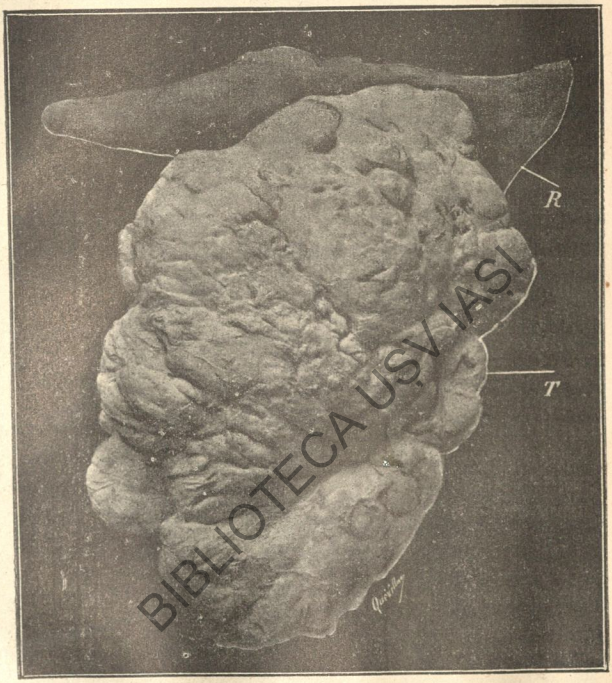

BIBLIOTECA USV IASI

Fig. 28. — Sarcome du poids de 60 kilos parti de la rate et étendu ensuite à la plupart des organes abdominaux (Galland). (Photographie Cadéac.)

R, rate. — T, tumeur mamelonnée et très irrégulière.

sont très communes. La surface et les bords sont parsemés de nodules du volume d'une noix de galle, d'un œuf de poule, ou sont plus volumineuses encore.

Ces tumeurs augmentent considérablement le poids de

l'organe qui peut peser 14 kilogrammes (Dette) (1), 27 kilo-



Fig. 29. — Rate mélanique du poids de 7 kilos (Photographie Cadéac).

grammes (Baudeloche) (2), 30 kilogrammes (Wehenkel) (3),

(1) Dette, *Berliner Thieartzl. Wochenschr.*, 1891, p. 191.
(2) Baudeloche, *Ann. de méd. vét.*, 1879, p. 25.
(3) Wehenkel, *Revue vét.*, 1880, p. 384 et *Ann. de méd. vét.*, 1870, p. 200.

ou davantage, et décuplent ses dimensions (fig. 29). Elles sont quelquefois bornées à une portion de l'organe. La séreuse qui les recouvre offre une épaisseur de 2, 3, même 4 millimètres. La consistance de l'organe est accrue; les plus petits nodules sont fermes; les tumeurs volumineuses sont moins résistantes. A la coupe, la surface est noire : le produit du raclage colore le papier comme de l'encre de Chine. L'examen microscopique révèle ordinairement l'existence d'un sarcome.

Ces tumeurs sont quelquefois rupturées par une violence extérieure. Wehenkel a trouvé la cavité péritonéale remplie d'un liquide sanguinolent, semblable à du purin. La rate était hypertrophiée; elle pesait 18 kilogrammes.

Symptômes. — Les *symptômes* déterminés par ces tumeurs sont ceux de la mélanose généralisée. Il n'est pas rare de constater les signes d'une péritonite (Wehenkel).

Kystes. — Les kystes de la rate non parasitaires sont peu fréquents. Burke (1) a constaté l'atrophie de la rate par cinq kystes munis de parois cartilagineuses, crétifiées, recouvertes de masses gélatineuses et remplies de tissus en voie de dégénérescence.

Angiomes. — Martin (2) a observé des tumeurs caverneuses de la rate. Cet organe, pesant 15 kilogrammes environ, présentait de nombreux nodules de consistance molle et d'aspect rouge cerise foncé. L'examen microscopique montra que ces nodules se composaient d'un réseau de tissu conjonctif plus ou moins lâche, dont les mailles étaient remplies de sang. Sur les bords de ces nodules, particulièrement près des capillaires, on remarquait une prolifération active des cellules; au centre, les vaisseaux sanguins étaient distendus à l'excès, et en forme de caverne. Il s'agissait évidemment de tumeurs angiomateuses.

(1) Burke, *Jahresber. über die Leistungen*, 1881.
(2) Martin, *Jahresber. über die Leistungen*, 1884.

BIBLIOTECA IGIENE VASI

II. — RUMINANTS.

Les néoplasmes de la rate consistent dans des *sarcomes*, des *lymphadénomes*, des *angiomes*. Leur étude histologique a été très négligée.

Metz (1) a trouvé, chez une vache, la rate informe, longue de 17 centimètres, large de 25, épaisse de 5, du poids de 4 k, 500, de coloration rouge ; elle présentait des îlots rose clair, entourés de bandes rouges ; le tout donnait l'impression d'une éponge ; les ganglions rénaux étaient tuméfiés et proéminents ; ceux du mésentère étaient altérés, de même que ceux de l'ilium, les lombaires, les bronchiques, les médiastinaux.

A l'examen histologique, on reconnut un sarcome encéphaloïde.

III. — PORC.

Chez le porc, van Hertzen signale un cas dans lequel la rate était complètement libre dans la cavité d'un kyste. Le tout avait le volume d'une double tête d'homme environ, et l'organe enkysté donnait la sensation d'un corps flottant dans un liquide. A l'incision du kyste, des caillots s'écoulèrent ; la rate était complètement libre et comme cartilifiée ; elle pesait 170 grammes. Kühnau a observé un cas analogue : il a trouvé, entre l'estomac et le foie, une tumeur d'environ 3 kilogrammes, parfaitement délimitée par une très forte capsule fibreuse qui contenait la rate notablement hypertrophiée, mais nécrosée et en voie de dégénérescence (2).

IV. — CHIEN.

La rate, le foie et le poumon sont les trois organes de

(1) Metz, *Berliner Thierarztl. Wochenschr.*, 1893, p. 262. — Burke, *Jahresber.*, 1881.

(2) Kühnau, *Zeitschr. für Fleisch und Milchyg.*, août 1895.

BIBLIOTECA USVIASM

prédilection des tumeurs secondaires de nature cancéreuse.

Les *sarcomes* abondent dans la rate (1).

VII. — PARASITES.

Les parasites de la rate sont relativement rares : on y a trouvé des *échinocoques* chez les *ruminants*, des kystes hydatiques et des tumeurs actinomycosiques chez le *cheval*, des *cysticerques* chez le *porc* et des *linguatules* chez le *chien*.

Ostertag (2) a rencontré, dans la rate d'une *vache*, un *échinocoque* multiloculaire en partie calcifié et entouré d'une gangue fibreuse très épaisse et très résistante; Dieckerhoff (3), chez un *cheval*, a recueilli une hydatide stérile de la grosseur d'un œuf de canard environ : la rate ne présentait pas d'autre lésion. Reinemann (4) a observé dans la cavité abdominale, fusionnée à la mésentérique d'une part, et aux circonvolutions intestinales d'autre part, une tumeur actinomycosique du volume d'une courge; cette tumeur paraissait provenir de la rate qui était hypertrophiée dans son tiers postérieur et présentait, à ce niveau, une excavation de la largeur de la main (5).

Carnet a observé la distomatose de la rate chez une *vache* ; Lucet (6) a fait une constatation analogue ; il a trouvé un kyste renfermant un distome hépatique vivant.

(1) Voy. *Tumeurs*, in *Pathologie générale* de l'*Encyclopédie vétérinaire*.
(2) Ostertag, *Ueber den Echinococcus multilocularis* (*Deutsche Zeitschr. für Thiermed.*, 1880, t. XVII, p. 186).
(3) Dieckerhoff, *Lehrbuch der spec. Pathol. und Ther. für Thierarzte*, 1886, t. I, p. 508.
(4) Reinemann, *Jahresber. über die Leistungen*, 1893, p. 108.
(5) Voy. *Néoplasies*, in *Pathologie générale* de *l'Encyclopédie vétérinaire*.
(6) Carnet, *Jahresber. über die Leistungsn*, 1890. — Lucet, *Rec. de méd vét.*, 1890, p. 549.

BIBLIOTECA UVR

CHAPITRE XVII

PÉRITOINE.

I. — PÉRITONITE.

Définition. — Sous le nom de *péritonite*, on comprend *toutes les inflammations du péritoine.*

On appelle *péritonite locale*, *péritonite périhépatique*, *périsplénique*, etc., l'inflammation d'une portion du péritoine viscéral ou pariétal ; *péritonite générale*, l'infection généralisée de la séreuse. Une infection limitée se propage plus ou moins rapidement : un point inoculé inocule à son tour tous les points avec lesquels il est mis en contact par suite de la mobilité et des changements de rapport des organes abdominaux. L'extension d'une péritonite résulte d'une série d'inoculations produites par les mouvements de l'intestin qui brassent les matières phlogogènes ou septiques déposées entre les circonvolutions, ou l'épanchement qui contient les germes pathogènes.

L'évolution clinique de la péritonite est *aiguë* ou *chronique*. Une exsudation, partie liquide, partie solide, caractérise l'irritation aiguë : des adhérences ou des épaississements fibreux, accompagnés ou non d'épanchement, expriment l'inflammation *chronique*.

La péritonite *aiguë* s'observe chez toutes les espèces animales ; la péritonite *chronique* n'affecte presque jamais ni les *solipèdes* ni les *chiens* ; on ne l'a remarquée pour ainsi dire que chez les *ruminants* et le *porc*.

BIBLIOTECA USV IASI

ART. Ier. — PÉRITONITE AIGUE.

I. — SOLIPÈDES.

Étiologie et pathogénie. — La péritonite aiguë est une maladie microbienne. Il n'y a pas de *péritonite idiopathique* ou de *péritonite a frigore*; celle qu'on a l'habitude de désigner ainsi résulte d'une infection *primitive* ou *secondaire* du sac péritonéal.

Le péritoine est à l'abri de l'inflammation tant qu'il demeure inaccessible aux microbes irritants. Les plaies les plus graves se cicatrisent sans inflammation appréciable quand elles sont aseptiques (1). On peut pratiquer la castration des monorchides, introduire des *corps étrangers* dans la cavité abdominale de tous les animaux sans produire d'inflammation, si l'on n'introduit pas de germe. Jalaguier et Mauclaire (2) ont montré qu'une bande de gaze ou une éponge aseptique, introduite dans la cavité abdominale d'un *chien*, s'enroule autour des anses intestinales, s'enveloppe de fausses membranes, puis s'élimine par la cavité intestinale.

La susceptibilité inflammatoire du péritoine du cheval, comme sa faculté pyogénique, s'expliquent naturellement aujourd'hui : elles sont liées à la réceptivité des *solipèdes* pour les germes de la suppuration. La tolérance du péritoine pour les corps aseptiques est donc parfaite. *Il n'y a pas de péritonite aiguë sans microbes.* On peut en juger en ensemençant comparativement le liquide d'une *ascite* et le liquide d'une *péritonite*. Les milieux ensemencés avec le premier demeurent stériles, ceux qui sont ensemencés avec le second donnent d'abondantes cultures. Nous avons entrepris, sur ce point, quelques recherches en vue de déterminer les germes pathogènes contenus dans la liquide péritonéal.

(1) Lenglen, *Arch. vét.*, 1877, p. 881.
(2) Jalaguier et Mauclaire, *Recueil*, 1893, p. 474.

BIBLIOTECA USVIMAS

L'étiologie et la pathogénie de la péritonite se résument dans le mode d'introduction des germes inflammatoires dans la cavité péritonéale. Les microbes infectieux peuvent pénétrer dans la séreuse péritonéale :

1° Par la circulation sanguine ;

2° Par la paroi abdominale (péritonite opératoire et traumatique) ;

3° Par la déchirure d'une portion du tube digestif;

4° Par propagation ou rupture d'une poche purulente intra ou extrapéritonéale ;

5° Par la perforation de la matrice et propagation de la métrite (1).

I. Par la circulation. — Cette porte d'entrée des agents infectieux est normalement fermée; elle s'ouvre très rarement ; les cas de *péritonite primitive* sont exceptionnels. Les microbes parviennent dans le péritoine à la faveur d'une affection générale qui les fait circuler dans le sang, et d'une prédisposition qui les fixe dans le péritoine. Par les analyses bactériologiques, on peut déterminer les espèces microbiennes qui végètent dans le péritoine ; on peut y trouver des *staphylocoques*, des *diplocoques*, des *streptocoques*, le *Bacterium coli commune* (2) qui président à l'évolution de la plupart des inflammations exsudatives et suppuratives.

Selon toute probabilité, les microbes apportés, par les vaisseaux, dans le péritoine ne diffèrent pas de ceux qu'on trouve dans les inflammations primitives des plèvres, du péricarde, etc. Il n'y a que la prédisposition qui change et qui fixe leur terrain d'évolution.

La *prédisposition* est, avant tout, le résultat d'une faiblesse naturelle d'un tissu par rapport à un autre; elle

(1) *Monatshefte*, 1892, p. 40. — Boschetti, *Moderno Zooiatro*, février 1893.

(2) Dyar et Keith ont fait quelques recherches qui démontrent la présence du *Bacterium coli commune* dans l'intestin de tous les animaux domestiques (*The Veterinarian*, 1895, p. 268).

BIBLIOTECA USV IAȘI

est renforcée par les influences externes comme le *froid*, qui, à la manière d'un traumatisme, prive les éléments de leur résistance et facilite leur infection.

Sous le nom de péritonite *a frigore*, de péritonite *essentielle*, *spontanée*, *idiopathique*, *rhumatismale*, on a décrit toutes les péritonites infectieuses contractées à la faveur d'un refroidissement (1).

Le *refroidissement* déterminé par les douches rectales froides, par l'exposition des animaux à la pluie, à un courant d'air quand ils sont en sueur, par l'ingestion d'aliments froids et humides (boissons froides, fourrages verts couverts de givre ou de rosée), surtout quand les animaux sont échauffés par l'immersion subite dans l'eau froide, et par toutes les causes capables d'arrêter la transpiration (Labat), peut permettre l'entrée dans l'organisme des agents infectieux ou déterminer la péritonite chez les sujets préalablement infectés. Dans tous les cas, la pénétration des microbes est indispensable ; sans eux, le froid peut déterminer des accidents congestifs, mais jamais de troubles inflammatoires. Expérimentalement, on n'a jamais pu provoquer d'inflammation viscérale sous l'influence du refroidissement.

L'association des deux influences pathogéniques, *froid* et *microbes*, permet de comprendre les cas, rares d'ailleurs, où l'on a vu la péritonite survenir après un refroidissement (Olivier) (2).

Les *traumatismes* de la paroi abdominale (coups de pied, de corne, heurts) peuvent déterminer la péritonite en l'absence de toute solution de continuité de la peau chez les animaux porteurs de microbes (*microbisme latent*).

II. **Par la paroi abdominale.** — La pénétration des

(1) William Littlewood a observé douze cas de péritonite développés presque simultanément chez les *chevaux* de la réserve de la police égyptienne (*Journ. de méd. vét. et de zoot.*, 1891, p. 493).

(2) Olivier, *Journ. des vét. du Midi*, 1839.

BIBLIOTECA USVIASM

microbes par la paroi abdominale détermine la péritonite *traumatique* et *opératoire*.

a. Péritonite traumatique. — La péritonite traumatique procède d'une inoculation directe du péritoine par une fourche, un piquet, la corne d'un ruminant, les timons, les brancards, etc., et par tous les corps porteurs de germes pathogènes septiques et putrides. Ceux-ci peuvent s'introduire, après le traumatisme, par la solution de continuité. Les perforations septiques déterminent quelquefois des fistules intestinales et une péritonite locale suivie de guérison (Barrier) (1).

La péritonite aiguë est quelquefois due à des *plaies pénétrantes* du rectum, du vagin ou de la matrice. Parfois, ces péritonites traumatiques sont très tardives. Rey (2) rapporte qu'un cheval, s'étant jeté sur une paire de ciseaux au moment où on lui faisait les crins des extrémités, présenta pendant vingt jours des signes de péritonite circonscrite qui se termina, cette première fois, par la guérison. Vingt mois après, cet animal, atteint d'angine laryngée, mourut de péritonite *aiguë* consécutive à une adhérence de l'intestin aux parois inférieures de l'abdomen et, probablement, à l'arrivée des germes infectieux des voies respiratoires au niveau de cette ancienne production inflammatoire.

Les opérations effectuées sur le canal de l'urèthre, le traitement des *hernies ventrales* et *ombilicales* peuvent engendrer des abcès de la grosseur d'une noisette au niveau du péritoine; il se produit en même temps des adhérences entre deux anses intestinales.

Plusieurs jours ou plusieurs semaines après, une péritonite aiguë généralisée se déclare (Dieckerhoff) (3).

Les *grandes opérations* qui sont pratiquées sur la paroi abdominale, la réduction des hernies ombilicales, ven-

(1) Barrier, *Arch. vét.*, 1876, p. 289.
(2) Rey, *Journ. de l'École vét. de Lyon*, 1852, p. 254.
(3) Dieckerhoff, *Traité de pathol. spéc.*, 1886.

BIBLIOTECA UCV

trales, par suture du sac herniaire, l'opération de la fistule du canal de l'urèthre et de la hernie étranglée, surtout quand la congestion et l'hémorrhagie ont envahi l'anse intestinale herniée, sont des causes de *péritonite aiguë*.

b. PÉRITONITE DE CASTRATION. — La pénétration des germes par la plaie de castration chez les *mâles*, très fréquente autrefois, revêtait souvent une forme enzootique. Elle a été diversement interprétée par Lafosse (1851), Bouley (1857), Hering (1858). En 1830, Texier avait vu périr de péritonite, au dépôt de Caen, 200 chevaux sur 2000 opérés; Lacoste, en 1838, en avait perdu 42 sur 62.

La péritonite de castration apparaît généralement du second au sixième jour après l'opération, rarement du huitième au dixième, exceptionnellement après quinze jours, un mois, deux mois (Gourdon) ou près de trois mois (Laugeron).

« Mais qui dit septicémie chez des animaux solipèdes, dit implicitement gangrène traumatique. En plaçant la péritonite de castration à côté de la gangrène traumatique, la dualité n'existe pas, les deux affections sont identiques expérimentalement, puisque la péritonite de castration se transforme en gangrène traumatique par inoculation au *cheval* et en septicémie chez le *lapin*. Cliniquement, il existe des différences assez marquées. En effet, la plaie, qui est le point de départ de la gangrène traumatique, prend un mauvais aspect; la suppuration se tarit; un engorgement œdémateux se produit et gagne vers les parties centrales en même temps qu'apparaissent les symptômes généraux d'empoisonnement. Chez tous les animaux morts de *péritonite de castration*, aucun des symptômes locaux n'est apparu : les symptômes généraux seuls ont été semblables.

» Le seul fait que les plaies opératoires n'ont présenté aucun signe de gangrène amène à se demander si ces plaies ont bien été la porte d'entrée du vibrion septique » (Soula).

BIBLIOTECA VETERINARIA

On ne peut en douter : les agents septiques ne font que traverser ces plaies ou les tissus traumatisés et mal défendus, pour aller se multiplier dans le péritoine et le sang.

Dans le *foyer septicémique*, le microorganisme se présente : 1° avec les caractères d'un bacille (de $0^{mm},006$ à $0^{m},010$ sur $0^{mm},0012$ et $0^{mm},0015$) pourvu d'une spore à l'une de ses extrémités, laquelle est parfois légèrement renflée ; 2° avec ceux d'un bacille à protoplasma homogène, un peu plus allongé que le précédent ($0^{mm},012$ à $0^{mm},030$). Il est à remarquer que, dans les séreuses, ce bacille prend une longueur considérable ($0^{mm},035$ à $0^{mm},065$), se segmente en articles plus ou moins courts, et, partant, plus ou moins nombreux, mais ne présente jamais de spores.

L'activité de sa virulence résiste à la plupart des antiseptiques ; il ne faut pas moins d'une température de 120° pour la détruire (Chauveau et Arloing) (1). On comprend ainsi le caractère enzootique des péritonites de castration, quand elles apparaissent dans une série d'opérations. Le péritoine est envahi par des microcoques et des bacilles courts ; le sang lui-même renferme des microbes.

L'inoculation de ce liquide provoque sur les *chevaux* une septicémie gazeuse à marche très rapide. Sur les *lapins*, c'est une septicémie gazeuse foudroyante qui se développe. Chez les *chevaux*, on produit des manifestations de tous points semblables à celles de la gangrène traumatique (Soula) (2).

La *castration des femelles* peut également déterminer la péritonite septique ; dans ces cas, comme à la suite de la castration des cryptorchides (3), elle est toujours le résultat d'une faute d'asepsie.

(1) Chauveau et Arloing, *Journ. de méd. vét. et de zoot.*, 1884, p. 337.
(2) Soula, *Revue vét.*, 1888. — Laugeron, *Ibid.*, 1886. p. 233.
(3) Thomassen, *Recueil*, 1890, p. 431. — *Ibid.*, 1886, p. 233. — Gourdon, *Traité de la castration*, 1860. — Tixier, *Journ. théor. et prat. de méd. vét.*, 1833, p. 301. — Lacoste, *Journ. des vét. du Midi*, 1851, p. 322.

BIBLIOTECA USAMV

L'*entérotomie* ne se complique jamais de péritonite, depuis qu'on utilise un trocart de calibre réduit et qu'on prend quelques précautions aseptiques.

III. **Par la déchirure d'une portion du tube digestif.** — Dans ce groupe rentrent les péritonites par *perforation*. Les déchirures peuvent intéresser toutes les portions du tube digestif.

L'ESTOMAC, distendu par des aliments (*indigestion*), envahi par des abcès gourmeux, se rupture subitement, à la suite d'un choc, d'un mouvement violent, d'une chute (Voy. *Rupture de l'estomac*).

Les matières alimentaires, les microbes contenus dans les aliments, la salive et les boissons, se répandent en quantité variable dans la cavité abdominale, et produisent une péritonite rapidement mortelle.

L'INTESTIN se déchire sous la pression des aliments (*indigestion cæcale*, *coliques*, *pelotes stercorales*), de calculs ; sa perforation peut être déterminée par des corps étrangers, des morceaux de bois (Mollereau) (1), des ulcérations (Friedberger) (2), des abcès (Nain) (3), des parasites (Voyez *Rupture et perforation de l'intestin*). Friedberger a observé la nécrose partielle du cæcum et la péritonite septique, chez un cheval atteint de coliques thrombo-emboliques et d'indigestion chronique (4). Le contenu intestinal et ses nombreux microorganismes (*vibrion septique*, *staphylocoques* et *streptocoques*, etc.) tombent dans le péritoine et produisent une infection péritonéale intensive.

Ces péritonites secondaires ont une physionomie spéciale et une évolution très rapide, en raison même de la masse de microbes qui sont répandus dans le péritoine.

(1) Mollereau, *Recueil de méd. vét.*, 1891, p. 225.
(2) Friedberger, *Deutsche Zeitschr. für Thiermed.*, 1889, p. 215.
(3) Nain, *Ann. de méd. vét.*, 1894, p. 220.
(4) Friedberger, *München. Jahresber.*, 1883, p. 37.

BIBLIOTECA USAMV

La déchirure du RECTUM et celle du *côlon flottant* sont quelquefois déterminées par le *coït*, par une exploration rectale maladroite, par la canule de la seringue qui sert à administrer des lavements, par des manœuvres d'empiriques. La péritonite peut survenir sans solution de continuité, quand il y a stase sanguine et infiltration séreuse d'une anse intestinale, comme on peut l'observer dans le cas de hernie étranglée, sans gangrène de l'intestin.

IV. **Par propagation ou rupture d'une poche purulente intra ou extrapéritonéale.** — Les abcès du mésentère (Chardin) (1) et des ganglions mésentériques (2), déterminés par la *gourme*, les *phlegmons* des parois, les corps étrangers; les abcès de l'appendice xiphoïde, communiquant avec la pointe du cæcum et déterminés par une aiguille (3), sont fréquemment une cause de péritonite. Les *abcès* de l'estomac, de l'iléon, du gros côlon soudent quelquefois la petite courbure de l'estomac à une autre partie de la séreuse et finissent par déterminer une péritonite généralisée (Dieckerhoff).

Les *phlegmons* des parois abdominales, consécutifs à des traumatismes, peuvent s'ouvrir dans le péritoine. Saint-Cyr a vu un abcès du fourreau dont le pus s'est frayé une issue aboutissant à l'intérieur de la cavité péritonéale; les *abcès* des parois intestinales engendrent la péritonite quand le pus se répand dans la cavité abdominale (De Bruin). Les abcès, qui surviennent après la *castration*, déterminent quelquefois une péritonite purulente.

Les *néoplasies* du péritoine, les *tumeurs* suppurées des ovaires, des reins, du foie, de la rate, produisent la même infection. Les suppurations thoraciques, les pleurésies purulentes, etc., déterminent les péritonites

(1) Chardin, *Rec. de méd. vét.*, 1881, p. 1161.
(2) Saint-Cyr, *Journ. de l'École vét. de Lyon*, 1867, p. 569.
(3) Lucet, *Recueil, de méd. vét.*, 1887, p. 563.

BIBLIOTECA UAS

en se propageant par les réseaux lymphatiques au centre phrénique.

Les *abcès* du mésentère ou des parois abdominales, qui renferment des corps étrangers, déterminent une péritonite diffuse septique et la soudure de diverses parties de l'intestin.

V. Par la perforation de la matrice et propagation de la métrite. — Cette forme de péritonite résulte de l'infection du péritoine par les microbes renfermés dans la matrice. Cet accident se produit dans les cas de parturition laborieuse, quand il y a déchirement de la matrice ou infection de l'organe par l'opérateur et ses aides.

Les recherches de Straus et Sanchez-Toledo ont démontré l'absence de microorganismes dans la cavité utérine, soit à l'état de repos, soit après la parturition. La matrice saine de nos femelles domestiques n'est pas pas absolument exempte de microbes : les *staphylocoques blanc* et *doré* sont les hôtes habituels et normaux de la muqueuse utérine (Lignières) (1).

A défaut de déchirure, les microbes infectieux, qui ont pénétré dans l'utérus, peuvent gagner le péritoine par les trompes et plus généralement par les lymphatiques (2).

Anatomie pathologique. — Les lésions intéressent le péritoine et les organes abdominaux. Peu appréciables quand la mort survient au bout de douze à vingt-quatre heures, elles sont au complet quand elle s'est fait attendre trois à quatre jours.

Péritoine. — Le *péritoine* pariétal et viscéral présente de la rougeur, des fausses membranes, un exudat séreux, séro-purulent, purulent ou putride.

(1) Lignières, *Bulletin de la Société centrale*, 30 janvier 1896.

(2) Halot, *Ann. de méd. vét.*, 1890, p. 471. — Schmidt, *Berliner Thierarztl. Wochenschr.*, 1889, n° 19. — De Bruin, *Hollander Zeitschr.*, 1895, p. 95. — *Preussische Milit.-Rapp.*, 1891. On a observé une péritonite à la suite d'une ovarite. — Schaumkell a vu une péritonite à la suite d'un abcès dans la paroi du rectum (*Berliner Thierarztl. Wochenschr.*, 1892, p. 493).

BIBLIOTECA USAL

La *rougeur* du péritoine n'est observée isolément que lorsque la péritonite n'a pas dépassé la phase congestive, qui dure douze à vingt-quatre heures; il n'y a encore ni fausses membranes, ni épanchement. La surface de la séreuse est parsemée de taches ecchymotiques; elle est sillonnée de lignes rougeâtres, couverte d'arborisations qui présentent généralement leur maximum d'intensité au niveau des circonvolutions intestinales. On retrouve encore le point de départ de ces premiers troubles inflammatoires qui se généralisent promptement. Le péritoine est le siège d'une exsudation interstitielle; il est terne, opaque, épaissi, dépoli et visqueux.

Les anses de l'intestin grêle commencent à s'agglutiner, à adhérer au grand épiploon, au gros intestin, aux parois abdominales.

Les *fausses membranes* apparaissent environ trente-six heures après le début de l'inflammation; elles présentent, au début, la forme de villosités, de bandelettes accumulées au point de contact des anses intestinales; elles accolent les diverses parties de l'intestin, ou nagent dans l'épanchement. Faciles à arracher au début, elles se vascularisent et finissent par former des adhérences fibreuses entre les anses intestinales juxtaposées; elles peuvent également souder l'intestin au diaphragme, au foie, à la rate, à la paroi abdominale. Ces néomembranes peuvent fixer et immobiliser une partie d'intestin dans une situation anormale et être une cause d'étranglement. En vieillissant, elles perdent leur coloration gris jaunâtre et deviennent grisâtres, rougeâtres, puis blanchâtres, quand leur organisation est parfaite.

L'*exsudat* est, suivant le cas, séro-purulent, purulent ou putride. Outre ces changements d'aspect, il présente de notables modifications de quantité.

Presque nul dans certains cas de péritonite suraiguë (*péritonite sèche*), il est parfois très abondant (30 à 40 litres), dans la *péritonite exsudative*.

BIBLIOTECA USV IAȘI

L'exsudat séreux constitue un épanchement très considérable ; il ressemble, à peu de chose près, au liquide ascitique.

L'*exsudat séro-purulent* est jaunâtre, louche, jaune rougeâtre ; sa quantité peut atteindre 25 litres ; il tient en suspension des flocons fibrineux ; il est logé dans les parties déclives de la cavité abdominale et dans l'interstice des anses intestinales.

L'*exsudat purulent* procède, généralement, de l'ouverture d'un abcès dans la cavité péritonéale. On peut en retrouver l'origine dans une poche kystique ouverte et plus ancienne, et d'une organisation plus avancée que les autres lésions de la séreuse.

L'*exsudat putride* dénonce une perforation ; le liquide est grisâtre ou rougeâtre, fétide ; il renferme des gaz, des débris alimentaires, des matières fécales, de l'urine, des ascarides ou des corps étrangers.

Organes abdominaux. — Les *organes abdominaux* sont également modifiés par l'inflammation.

Les *intestins* sont souvent remplis de gaz ; leurs parois sont épaissies, œdématiées, pâles ; l'intestin grêle présente souvent un diamètre très inégal ; son calibre est parfois très diminué ; certaines parties de cet organe paraissent noyées dans l'exsudat ; on remarque des rétrécissements et des dilatations successifs. Les néomembranes, qui réunissent les anses intestinales entre elles ou à la paroi abdominale, qui soudent quelquefois le gros côlon à la vessie, au rectum et au péritoine pariétal (Dieckerhoff), peuvent se résorber partiellement ; elles peuvent déterminer l'inflammation, le ramollissement et la perforation des parois intestinales (Eissele) (1).

Le *foie*, la *rate* sont décolorés, lavés ; la capsule de ces organes est épaissie, opaque ; la séreuse qui les recouvre est enflammée superficiellement.

(1) Eissele, *Péritonite par coups de pied, inflammation de l'iléon* (*Berliner Thierarztl. Wochenschr.*, 1893, p. 283).

BIBLIOTECA USV IASI

Parfois, la gaine vaginale et le testicule qu'elle recouvre présentent une exsudation semblable à celle du péritoine et des organes abdominaux (Olivier) ; on constate les lésions de la *septicémie*, quand il y a eu péritonite par perforation, les traces d'une *castration* récente ou un peu ancienne, quand la péritonite est consécutive à cette opération.

Symptomatologie. — La symptomatologie de la péritonite comporte deux formes principales qui sont fréquemment mélangées : 1° la *forme pyogène* ; 2° la *forme septique* ou *putride*.

Première forme : Péritonite pyogène. — Elle comprend la péritonite *a frigore* ou par infection générale de l'économie et toutes les péritonites dans lesquelles les germes pyogènes prédominent.

Son *début* est précédé d'un coup de froid, souvent d'un traumatisme accidentel ou opératoire, de la rupture d'un abcès, d'une maladie locale ou d'une maladie générale. Ses manifestations sont franchement inflammatoires.

Des frissons partiels ou généraux accompagnent les coliques intenses ou les précèdent en les annonçant.

L'INSPECTION du sujet dénonce la gravité de son état : le faciès est triste, hébété, la tête basse, souvent appuyée sur la mangeoire, les lèvres crispées, les yeux brillants, le regard fixe ; sa physionomie exprime une vive souffrance (Saint-Cyr) (1). Dominé par cette douleur, il demeure immobile, debout, le dos voussé, les membres rapprochés sous le corps et légèrement fléchis ; il redoute le moindre mouvement. S'il est vaincu par la fatigue, il se couche lentement sur le côté ; il étend le membre postérieur, qui ne repose pas sur le sol, afin de n'exercer aucune pression sur la cavité abdominale. Il fait entendre des

(1) Saint-Cyr, *Journ. de l'École vét. de Lyon*, 1867, p. 569.

BIBLIOTECA USV IAȘI

plaintes en se levant, en se couchant, ou même quand il est debout.

Les *douleurs* abdominales se traduisent par des coliques intenses, dont les manifestations sont toujours *modérées* et continues ; l'animal gratte le sol, trépigne, regarde son flanc; il ne se roule jamais avec violence ; il se met rarement sur le dos; il ne fléchit et n'étend brusquement les membres, comme s'ils venaient de recevoir des décharges électriques (Barreau), que lorsqu'il existe un étranglement intestinal. Les mouvements désordonnés qui peuvent se produire dans la *péritonite de castration* résultent de la constriction des nerfs du cordon et sont indépendants de la péritonite.

La *respiration*, réveillant la douleur, est incomplète, superficielle et par cela même plus fréquente ; on peut compter jusqu'à 70 mouvements respiratoires par minute ; elle prend le *type costal*. L'animal s'efforce d'immobiliser le *diaphragme*, afin de diminuer la pression supportée par les organes abdominaux à chaque incursion respiratoire de ce muscle.

L'inspiration est particulièrement courte, insuffisante. On peut observer des *accès de dyspnée* produits par l'immobilité du diaphragme, la diminution de la cavité thoracique consécutive à l'épanchement péritonéal et au météorisme qui repoussent le diaphragme en avant, et par l'insuffisance des contractions cardiaques. Tout déplacement est pénible, difficile ; le sujet écarte fortement les membres postérieurs.

Des sueurs abondantes couvrent quelquefois tout le corps; l'appétit est nul; cependant le ventre augmente de volume ; le *météorisme* se développe ; les flancs se distendent dès le second ou le troisième jour ; on n'observe que bien rarement des éructations et des vomissements (Roll) ou même des hoquets, quand le diaphragme est fortement enflammé (Anacker).

Des *abcès* des parois intestinales peuvent s'ouvrir

BIBLIOTECA UNAM

simultanément dans l'abdomen et dans le tube intestinal; dans ce cas, une quantité plus ou moins considérable de pus est rejetée avec les excréments (De Bruin) (1).

La *constipation* est presque constante dans les premiers jours ; mais il y a quelquefois de la *diarrhée* déterminée par une exsudation abondante à la surface de la muqueuse intestinale. On peut observer de la *dysurie*, du *ténesme vésical*; l'animal agite fréquemment la queue; l'urine rejetée est rare et de coloration foncée.

La PALPATION révèle la tension du ventre et une vive hyperesthésie des parois abdominales; l'animal cherche à s'y soustraire en se déplaçant; la douleur est superficielle, continue; elle est quelquefois limitée, primitivement, au point de départ de la péritonite; elle se généralise ensuite; elle est dépourvue de signification chez les chevaux chatouilleux ou irritables. Si l'on pratique l'exploration rectale, on constate la réplétion de cette partie du tube digestif par des crottins petits, secs, coiffés.

La PERCUSSION indique une exagération de la sonorité abdominale, due au météorisme : on obtient un son clair, métallique au niveau des flancs; les intestins sont distendus par des gaz, en raison du relâchement paralytique de leurs parois et de l'altération de leur contenu. L'épanchement péritonéal, qui occupe les parties déclives, n'est pas reconnu.

SYMPTÔMES GÉNÉRAUX. — Dès le début, les *symptômes* généraux sont très graves. La fièvre est intense, continue; la température peut atteindre 41° et même 42°; le cœur bat 80 à 130 fois par minute; le pouls est petit, dur, serré; il devient rapidement filiforme; les muqueuses sont pâles; elles s'injectent quand la dyspnée est très prononcée; la peau est sèche, chaude, la physionomie profondément abattue.

(1) De Bruin, *Hollander Zeitschr.*, 1885, p. 99.

BIBLIOTECA USVIASI

Marche. — Terminaison. — La rapidité d'évolution des symptômes dépend de l'étendue et de l'acuité de la péritonite.

La *mort* peut survenir du quatrième au huitième jour. Quand la terminaison est fatale, le météorisme devient excessif, la respiration est très difficile, la douleur s'atténue et disparaît; on peut presser avec force l'abdomen sans réveiller de souffrances; une diarrhée abondante succède à la constipation; l'animal tombe au moment de mourir ou se débat pendant quelques heures.

Cette terminaison de la péritonite aiguë est la règle; elle peut survenir en quelques heures, dès le début des altérations inflammatoires, par altération réflexe de la circulation et de la respiration (*péritonisme* de Gübler). A l'autopsie, on n'observe alors qu'une hyperémie péritonéale généralisée.

La maladie peut passer à l'état *chronique* quand l'inflammation se limite; elle s'atténue progressivement et aboutit à l'*ascite* et à des adhérences anormales.

La résolution est tout à fait exceptionnelle; on ne doit jamais y compter.

La résorption des exsudats est généralement incomplète; il subsiste des adhérences, qui deviennent des causes d'étranglement intestinal.

BIBLIOTECA USV IAȘI

Deuxième forme : Péritonite septique ou péritonite putride. — Cette forme comprend les péritonites par perforation ou rupture gastro-intestinale et les péritonites traumatiques ou de castration.

Ses symptômes, à l'inverse de la forme précédente, sont presque exclusivement *généraux*; les symptômes *locaux* n'ont qu'une importance secondaire; les signes de l'intoxication putride de l'organisme, caractérisés par l'adynamie et le collapsus, dominent presque immédiatement la scène.

On observe des frissons intenses, une faiblesse et un

abattement extrêmes du sujet; les yeux sont hagards et paraissent sortir des orbites (Soula); la peau est souvent froide; la sensibilité du ventre est nulle.

On peut souvent *presser* fortement les parois abdominales à l'aide du poing sans provoquer la moindre réaction; l'animal est inoffensif, indifférent, insensible; la fièvre est modérée; elle peut faire complètement défaut; l'animal est plongé dans le *collapsus* le plus complet; le corps se couvre d'une sueur froide; le pouls est petit, fréquent; la respiration est irrégulière et très accélérée; le ventre se météorise avec une rapidité extrême, et la mort survient en quelques heures, presque sans lésions, quand il s'agit de *péritonite* consécutive à une perforation du tube digestif.

On remarque quelquefois un engorgement œdémateux au niveau du foyer d'infection, fourreau ou parois abdominales; parfois cet œdème gagne tout le corps.

Marche. — La *marche* de la péritonite putride est très rapide; l'animal peut succomber, notamment dans les *perforations intestinales*, en moins de douze heures; la vie se prolonge vingt-quatre, quarante-huit heures et parfois même quatre à cinq jours, quand il s'agit de *péritonites traumatiques* ou de *péritonites de castration*, dans lesquelles l'infection est moins prononcée et moins complexe. Peabody (1) raconte qu'un cheval vécut vingt-neuf jours, après la perforation du rectum par la seringue à lavement. Parfois l'inflammation pyogène se termine par une inflammation putride; et quand l'animal résiste aux premières atteintes de l'infection putride, les accidents inflammatoires complètent la scène.

Diagnostic. — Les symptômes de la péritonite pyogène sont peu caractéristiques; les coliques sourdes du début sont l'expression d'un grand nombre de formes d'occlusion intestinale.

(1) Peabody, *Ann. de méd. vét.*, 1887, t. XI, p. 222.

BIBLIOTECA USV IASI

L'attitude debout et le rassemblement des membres, à la période d'état, sont beaucoup plus significatifs. La sensibilité du ventre, le météorisme, la constipation opiniâtre et la pâleur des conjonctives [Barreau (1), Trasbot] permettent, généralement, de différencier la *péritonite* de l'*entérite* et de la *congestion intestinale*.

Les troubles respiratoires et circulatoires ne peuvent faire confondre cette maladie avec la *pleurésie*, la *pneumonie*; la distinction est rapidement faite par l'exploration comparative de la région abdominale et de la cavité thoracique.

Les *péritonites traumatiques* ou *opératoires* sont soupçonnées immédiatement après l'accident qui a infecté le péritoine, et sont vite reconnues. On suit leur développement comme on observe les suites d'une inoculation. La plupart des *péritonites par perforation* d'abcès ou du tube digestif sont méconnues; elles évoluent trop rapidement pour être observées, ou sont dissimulées par les troubles digestifs et les symptômes généraux de l'affection primitive qui a occasionné la rupture.

Traitement. — On réussit à prévenir la péritonite traumatique et opératoire par une antisepsie rigoureuse et par une désinfection complète des plaies.

Le *traitement* des péritonites est médical et chirurgical.

Les *moyens médicaux* doivent assurer l'immobilité de l'intestin, afin de prévenir l'extension de l'inflammation, c'est-à-dire de l'infection péritonéale. Ce sont les intestins qui déplacent eux-mêmes les germes phlogogènes ou septiques et les disséminent. Il importe, avant tout, de supprimer toutes les causes capables de provoquer des mouvements intestinaux exagérés.

Les *purgatifs* (émétique, sulfate de soude, de magnésie, etc.) doivent être proscrits (2), parce qu'ils généralisent la péritonite qu'ils prétendent enrayer. Les

(1) Barreau, *Bull. de la Soc. centr.*, 1873, p. 109.
(2) Ferguson, *Veterinarian*, janvier 1870 (Trad. par Dele).

BIBLIOTECA USV IAȘI

opiacés, administrés par la bouche, et de préférence par le rectum ou en injections sous-cutanées, doivent être utilisés, dès le début, afin d'immobiliser l'intestin. A l'intérieur, on administre 10 grammes d'opium en poudre; il est préférable d'employer les injections sous-cutanées de morphine à la dose de 30 à 40 centigrammes, associées à des lavements de chloral (30 à 35 grammes); ceux-ci peuvent être impunément renouvelés dans la journée.

Tous les électuaires adoucissants et calmants, tels que :

Laudanum	15 grammes.
Poudre de guimauve	125 —
Poudre de réglisse	100 —
Miel	Q. S.

méritent d'être employés. Quand les animaux refusent de prendre ces médicaments, on administre des lavements calmants composés d'une décoction de têtes de pavots ou de belladone.

La formule suivante peut être utilisée :

Opium brut	5 grammes.
Décoction de guimauve	2 litres.

On fait tiédir avant d'administrer ce mélange par la voie rectale.

Quand la *constipation* est opiniâtre, on peut l'atténuer par des lavements émollients de décoctions de mauve, de guimauve, de graine de lin.

En même temps, il faut chercher à dériver l'inflammation; la saignée est inefficace; les émollients chauds sont difficiles à maintenir appliqués sur le ventre ; les fumigations émollientes n'ont pas une action assez énergique; les réfrigérants (glace) sont très utiles, mais ils ne sont pas à la portée de tous les praticiens. On fera bien d'employer les irrigations continues ou les compresses d'eau froide, qu'on arrose fréquemment, afin d'en prévenir la dessiccation.

BIBLIOTECA USV IAȘI

Les *résolutifs* (moutarde, essence de térébenthine), notamment les mercuriaux sous forme de pommade mercurielle appliquée sur le ventre, sont efficaces; il faut en suspendre l'emploi dès l'apparition du ptyalisme. Les vésicatoires contribuent également à hâter la résolution, en déterminant un appel de microbes et de toxines vers la périphérie.

La *ponction du cæcum* supprime le météorisme, diminue la douleur abdominale et la gêne respiratoire. Il faut débrider les abcès avant leur ouverture dans l'abdomen, ponctionner la partie déclive de la paroi abdominale afin de permettre l'écoulement de l'exsudat; La *laparotomie* et le lavage du péritoine n'ont pas de chance de réussir chez le *cheval*, quand il y a eu perforation du tube digestif.

BIBLIOTECA USV IAȘI

II. — RUMINANTS.

Étiologie et pathogénie. — La CIRCULATION peut propager des germes phlogogènes et septiques dans le péritoine du *bœuf*, à la faveur d'un traumatisme (coup de sabot, de corne), ou d'un refroidissement déterminé par les brouillards, les vents, les pluies, l'ingestion d'eau froide quand les animaux sont échauffés par la chaleur de la journée, par un travail pénible, ou une lutte prolongée des vaches ou des taureaux (Gellé).

Le *bistournage* lui-même, peut contribuer à fixer dans le péritoine les germes septiques qui circulent dans le sang, comme l'établissent les expériences de Chauveau sur le *mouton* et quelques observations pratiques.

Les *pressions* exercées par le rumen sur la paroi abdominale, quand il est rempli d'aliments (*indigestion avec surcharge*), sont également regardées comme des causes capables de provoquer la péritonite (Zundel) (1). Nous croyons que la majorité des cas de péritonite sponta-

(1) Zundel, *Dict.* de Bouley, art. PÉRITONITE.

née, qui se développent chez les grands ruminants, sont d'origine *tuberculeuse*. Le bacille de la tuberculose est le principal agent infectieux du péritoine du *bœuf*.

Eggmann (1) considère comme de la péritonite primaire deux cas observés chez la vache, après un refroidissement survenu six semaines après la gestation.

La PAROI ABDOMINALE sert rarement de porte d'entrée aux microbes pathogènes. La péritonite *traumatique* et la péritonite *opératoire* sont peu fréquentes. Cette rareté tient à plusieurs causes : 1° la peau du bœuf a une épaisseur telle qu'elle résiste à la plupart des influences traumatiques, de sorte que les inoculations du péritoine sont évitées; 2° la réceptivité du péritoine pour les germes pyogènes et septiques est infiniment plus faible chez le *bœuf* que chez les solipèdes : la *ponction* du rumen, la *gastrotomie*, sont des opérations inoffensives ; les délabrements considérables, les décollements étendus du péritoine dans la castration de la vache, les plaies pénétrantes de l'abdomen, ne se compliquent pas, ordinairement, de péritonite (Detroye) (2).

L'opération de l'*invagination* et du *volvulus* engendre rarement cette inflammation. On attribue ce défaut de réaction du péritoine aux explorations manuelles ou aux opérations chirurgicales, à un manque de sensibilité ; il résulte uniquement d'une réceptivité moindre pour les germes pathogènes.

Cette sorte d'immunité fait, de la castration des vaches, une opération relativement bénigne. La *péritonite* est alors le résultat d'une faute opératoire. Elle était fréquente autrefois quand la castration était pratiquée par le flanc ; elle survenait du troisième au sixième jour après l'opération.

La DÉCHIRURE D'UNE PORTION DU TUBE DIGESTIF, notamment du rumen, du réseau ou de la caillette, par

(1) Eggmann, *Schw. Arch.*, 1892, p. 151.
(2) Detroye, *Journ. de l'École vét. de Lyon*, 1886, p. 604.

BIBLIOTECA USV IAȘI

des corps étrangers, des aliments, par l'émétique et l'acide arsénieux, est une cause plus fréquente de péritonite locale ou générale. L'inflammation demeure souvent localisée; il s'établit une adhérence entre le viscère intéressé et la paroi abdominale qui, perforée à son tour, livre passage au corps étranger.

La perforation de la caillette par l'*acide arsénieux* (Cornevin), les *ulcérations* de cet organe (Kohlhepp) (1), peuvent permettre le passage des aliments dans la cavité péritonéale et le développement d'une péritonite septique.

Il se produit également une péritonite diffuse, à la suite d'une *invagination*, d'un *volvulus* amenant l'obstruction intestinale (Stanis Cezard) (2), suivie de la mortification de la partie invaginée et de l'écoulement des matières alimentaires et des produits gangrenés dans la cavité péritonéale (3).

La *rupture des poches purulentes* de la cavité abdominale, les abcès du foie, des ganglions mésentériques, les kystes hydatiques suppurés, sont des causes de péritonite, mais celle-ci reste souvent localisée, par suite des adhérences qui s'établissent.

La *déchirure de la vessie* est une des causes les plus importantes de la péritonite du *bœuf*. Cependant, l'urine normale, c'est-à-dire dépourvue de germes, n'exerce, sur le péritoine, aucune action nocive. Son innocuité a été démontrée expérimentalement chez de nombreux animaux. On comprend ainsi la survie de deux à trois semaines que présentent certains bœufs dont la vessie est rupturée. Tôt ou tard, l'infection urinaire se produit; elle est fréquemment *primitive*: les voies urinaires des animaux affectés de *calculs uréthraux* sont infectées; d'autre part, l'infection de la cavité abdominale peut

(1) Kohlhepp, *Bad. Mittheil.*, 1886, p. 197.
(2) Stanis Cezard, *Recueil de méd. vét.*, 1875, p. 344.
(3) Peuch, *Traité de chirurgie*, t. I, p. 698.

BIBLIOTECA USVIASI

se produire par les reins, si la vessie est déchirée.

Le péritoine reste muet, insensible, tant qu'il est à l'abri de cette infection.

La *rupture de la vésicule biliaire* est dépourvue de toute nocuité, quand les voies biliaires ne sont pas infectées. La bile normale est stérile; elle n'exerce pas d'action inflammatoire sur le péritoine ou le tissu conjonctif sous-cutané des petits animaux domestiques, notamment du *chien*. La déchirure d'une vésicule saine et le déversement dans le péritoine d'une bile normale n'amènent pas de péritonite.

Le foie plein de douves est le siège d'une stagnation biliaire et d'un grand nombre de microbes pathogènes.

La PÉRITONITE PUERPÉRALE (1) est plus rare chez les ruminants que chez les autres espèces animales; elle survient à la suite de la métrite, de la rétention de produits putrides, ou de la *septicémie puerpérale* (Lucet, Borlow) (2); il semble, du reste, exister chez la vache plusieurs espèces de septicémies de parturition.

Les recherches de Pasteur, Masini, Chauveau, Arloing, ont montré la nature microbienne de la métro-péritonite chez la femme; les travaux de Colin, Brusasco, Lucet, Kitt, ont fait ressortir la nature infectieuse de cette maladie chez la *vache*, la *jument*, la *chèvre* et la *chienne*.

Il convient de rapprocher de ces péritonites septiques, les PÉRITONITES INFECTIEUSES, consécutives à l'alimentation du *bœuf* et du *mouton* par des *betteraves* en partie pourries, ou de *pulpes* de betteraves ayant servi à la fabrication d'alcool; ces pulpes ne sont, du reste, pas livrées fraîches aux animaux; elles restent plus ou moins longtemps en silos, où elles subissent des fermentations variées. Leur ingestion détermine de la *gastrite*, de la *gastro-*

(1) Vigney, *Mém. de la Soc. vét. du Calvados*, nº 3, p. 205.
(2) Borlow, *The Veterinarian*, 1844.

BIBLIOTECA USV IASI

entérite avec *péritonite* [Guionnet (1), Wilhelm (2)], une septicémie (Butel et Nocard) (3).

Les betteraves conservées en silos jusqu'au mois d'avril ont rendu malades un grand nombre de *moutons* (Bigoteau) (4). Dès le troisième jour de cette alimentation, le vingtième environ du troupeau refusa toute nourriture ; le quatrième jour, les malades furent en plus grande quantité ; on cessa immédiatement toute distribution de betteraves. Néanmoins, la proportion des sujets infectés augmenta jusqu'au sixième jour et demeura stationnaire ensuite.

Symptômes. — On peut distinguer deux formes : 1° la péritonite fibrineuse ; 2° la péritonite septique, consécutive à la rupture d'un viscère digestif, à une infection de l'utérus et à l'alimentation par les pulpes.

1° **Péritonite fibrineuse.** — Les symptômes sont peu caractéristiques ; ils rappellent ceux des *solipèdes*, mais ils sont moins intenses.

La sécrétion lactée est arrêtée ; le ventre présente un aspect particulier : il est, à la fois, rétracté et ballonné à sa partie supérieure ; l'animal fait entendre un beuglement persistant ou pousse des *plaintes*. Tantôt la température est très élevée, 42°, tantôt on n'observe pas de fièvre (5) ou la température est peu élevée ; les cornes sont alternativement chaudes et froides ; le pouls est dur, concentré, accéléré ; mais ces signes sont peu significatifs.

L'animal marche péniblement, se déplace difficilement ; il reste *couché*, en donnant des signes d'anxiété, ou *debout*, immobile, le dos voussé, la tête basse, les membres ras-

(1) Guionnet, *Presse vét.*, 1886, p. 175.
(2) Wilhelm, *Jahresbericht über die Leistungen*, 1893.
(3) Butel et Nocard, *Ibid.*, 1886, p. 177.
(4) Bigoteau, *Note sur quelques septicémies d'origine intestinale observées chez le mouton* (*Revue vét.*, 1894, p. 268).
(5) Donald, *Revue angl.* du *Rec. de méd. vét.*. 1889, p. 192.

BIBLIOTECA USV IASI

semblés, légèrement fléchis. Les coliques sont sourdes, peu appréciables; l'animal trépigne des membres postérieurs; exceptionnellement, il fait entendre des beuglements (1).

L'INSPECTION révèle encore la sécheresse du mufle, l'absence de rumination, le défaut d'appétit. Le poil est piqué, le corps parcouru par des frissons; les parois abdominales sont particulièrement agitées de petits tremblements, les flancs soulevés, distendus, le ventre ballonné ; l'animal rejette des matières diarrhéiques au début; il offre ensuite une constipation intense.

La PALPATION superficielle décèle une résistance anormale des parois abdominales, qui sont tendues; « la *palpation* profonde, surtout la pression modérée, appliquée sur les deux tiers supérieurs de cette paroi, est suivie de contractions brusques, courtes, renouvelées, involontaires, qui donnent l'impression d'un tremblement, analogue à celui que présente le chatouillement, et sont dues à la sensibilité de la séreuse enflammée » (Detroye). On provoque ainsi des mouvements d'impatience et de défense de l'animal, qui cherche à se soustraire à toutes les investigations.

« Si l'inflammation est *localisée*, le toucher ne perçoit la sensibilité que dans la région en rapport avec le point affecté, sur une surface débordant toutefois celui-ci. Quand la péritonite est *généralisée*, la pression du flanc gauche provoque aussi de la douleur ; il est à remarquer que la sensibilité, très vive pendant la période de congestion, diminue pendant la période d'exsudation. » (Detroye.)

La PRESSION de l'abdomen met en évidence une chaleur exagérée du tégument et une sensibilité anormale, principalement du côté droit et en haut.

La douleur de l'abdomen porte le sujet à restreindre les

(1) Lucet, *Revue vét.*, 1892, p. 565.

BIBLIOTECA USAMV

mouvements du diaphragme ; la respiration est raccourcie et nettement costale.

Le *météorisme* et la gêne de la respiration donnent la mesure de la gravité de la maladie.

La *dyspnée* s'exagère avec le météorisme ; les muqueuses, parfois violacées, accusent l'imperfection de l'hématose ; la face grippée, les yeux enfoncés dans les orbites, trahissent la douleur vive que le sujet ressent.

D'après Fabretti (1), la difficulté qu'on éprouve à introduire le bras dans le rectum est un symptôme pathognomonique de la péritonite chez le *bœuf*.

L'AUSCULTATION permet de percevoir un bruit de frottement péritonéal, spontané, qui apparaît du sixième au huitième jour ; il est perceptible surtout sous l'hypochondre gauche, dans la *péritonite par propagation*, consécutive à la *surcharge alimentaire* ; alors la péritonite est surtout prononcée au niveau des estomacs. Ce bruit est entendu au niveau du flanc droit, quand on fait exécuter dans le flanc gauche des pressions profondes, chez les sujets affectés de métro-péritonite (Detroye) (2).

Dans la *tuberculose abdominale*, le même auteur a constaté, vers la partie moyenne du flanc gauche, au niveau de l'angle inférieur du triangle, un *frottement* saccadé, sourd, mat, coïncidant avec de petits soubresauts de la partie abdominale, au moment où les contractions de la panse se produisaient ; ces régions étaient tapissées de végétations tuberculeuses.

Marche. — Terminaisons. — Tantôt l'inflammation atteint sa période d'état en un ou deux jours, tantôt son évolution est beaucoup plus lente ; elle peut mettre quatre à six jours à se compléter.

La MORT survient du quatrième au huitième jour ; elle peut se faire attendre plusieurs semaines. « Les signes avant-coureurs de la mort sont : la petitesse extrême du

(1) Fabretti, *Ann. de méd. vét.*, 1893, p. 181.
(2) Detroye, *L'exploration de l'abdomen du bœuf*, 1892, p. 298.

Bibliothèque

pouls, l'excessive faiblesse de l'animal, la diarrhée. Le malade ne cesse de pousser des plaintes ; il se couche et se relève avec de grands efforts ; les membres sont agités par des contractions cloniques ; enfin il meurt au milieu des convulsions plus ou moins vives. » (Labat.) Cette terminaison est la plus fréquente.

La RÉSOLUTION DE L'EXSUDAT peut se produire ; les microbes infectieux disparaissent dans l'exsudat et celui-ci, devenant aseptique, cesse d'être une cause d'inflammation péritonéale ; il est résorbé plus ou moins rapidement, et tous les troubles digestifs (*météorisme*, *inflammation*, *constipation*) disparaissent. La guérison est rare ; elle est imparfaite.

L'*état chronique* succède fréquemment à l'évolution aiguë ; un épanchement ascitique devient le phénomène prédominant.

2° **Péritonite septique.** — Nous reconnaissons deux variétés de péritonite septique : la *péritonie consécutive à la parturition*, la *péritonite septicémique*, déterminée par les drèches et les aliments.

La péritonite consécutive à la perforation des organes abdominaux par des corps étrangers, ou à la déchirure du tube gastro-intestinal, ne constitue pas une entité clinique invariable, et fait partie de l'histoire de ces maladies.

a. PÉRITONITE POST-PARTUM. — Désignée vulgairement sous les noms de « *fourbure* », « *forbeture* », *maladie du vêlage*, *retour du vêlage*, la péritonite *post-partum* est essentiellement caractérisée par l'attitude du sujet, par la gravité des symptômes généraux, qui apparaissent brusquement et atteignent en quelques heures leur maximum d'intensité ; elle a été bien décrite par Vigney (1), à qui nous empruntons cet exposé ; les auteurs mo-

(1) Vigney, *Mém. de la Soc. vét. du Calvados*, n° 3, p. 205.

BIBLIOTECA USV IAȘI

dernes, Saint-Cyr, Violet, ont reproduit sa description sans y ajouter de nouveaux documents.

Symptômes. — Les symptômes sont nets et caractéristiques; ils se développent régulièrement, avec une marche toujours la même, et apparaissent ordinairement dans les vingt-quatre ou trente-six heures qui suivent le part, quelquefois cinq ou six jours après, mais rarement plus tard.

Le début de la maladie est marqué par une réaction fébrile plus ou moins apparente, suivie bientôt d'une élévation notable de la température, 40 à 41°. « L'animal paraît ivre; il chancelle, ses membres sont raides ; il a l'air effarouché ; il voit peu; il tombe, se débat considérablement, regarde ses flancs : il parvient quelquefois à se relever.

» La sécrétion du lait est diminuée ou cesse totalement; les mamelles diminuent de volume et deviennent flasques. En même temps, l'appétit disparaît, la rumination cesse, le poil se hérisse, la respiration s'accélère, les expirations et les inspirations sont grandes. On peut observer aussi le rétrécissement des ailes du nez, des crispations et des mouvements convulsifs des muscles de la face, particulièrement du zygomato-labial et de l'alvéolo-labial. Le mufle et le pourtour des naseaux se dessèchent et se fendillent ; la bouche est chaude, pâteuse, et les muqueuses apparentes toujours injectées. Puis le pouls s'accélère (60 à 100 pulsations à la minute) ; il devient dur, petit et serré.

» Les extrémités sont chaudes ou froides, alternativement : des tremblements partiels se font remarquer sur certaines régions du corps et le flanc notamment. Des coliques se montrent : l'animal les exprime par son agitation incessante, son regard anxieux, sa respiration et ses mugissements plaintifs, ses efforts expulsifs plus ou moins énergiques. Bientôt, le coma survient et, à ce moment, le météorisme apparaît. Les borborygmes sont

BIBLIOTECA SVIASI

fréquents et, de temps en temps, on remarque des éructations d'une acidité et d'une « puanteur insupportables ».

» Les yeux sont fixes et larmoyants, quelquefois à demi fermés et recouverts par le corps clignotant; les humeurs de l'œil sont troublées; la pupille est dilatée; la vue est voilée et souvent même il y a cécité complète. On constate, au niveau de la vulve, un écoulement d'un mucus blanc et épais.

» A l'*exploration rectale*, on trouve tantôt des matières stercorales épaisses, dont la surface est noirâtre, comme brûlée, tantôt du sang mêlé de mucus jaunâtre.

» Les urines sont rares; les reins restent insensibles. La langue, quelquefois pendante, est enduite, ainsi que le pourtour du nez, de matières vomies. L'animal, qui, pendant quelque temps, reste normalement couché en décubitus sternal, tantôt dans un calme absolu, comme épuisé par la douleur, tantôt dans un état d'agitation incessante, finit par ne pouvoir se tenir que sur un seul côté; puis les membres se raidissent et le froid s'empare de toutes les extrémités; de temps à autre, le sujet, dans un effort suprême, relève la tête vers le flanc, comme pour indiquer le siège de ses souffrances et la laisse retomber de son propre poids. Sa sensibilité s'émousse peu à peu et devient tellement obtuse qu'on peut piquer le corps sans provoquer la moindre réaction. On dirait que l'animal a perdu l'usage de ses sens et la vie ne se manifeste que par de petits mouvements et une plainte sourde qui semble partir du fond de la poitrine; cet état est assez comparable à celui d'un animal assommé dans les abattoirs. »

Quelques symptômes plus significatifs se joignent souvent à ceux que nous venons d'énoncer.

L'*épanchement péritonéal*, qui se fait très rapidement, donne une forme rebondie aux parois abdominales : le ventre semble tombé; les flancs se creusent. De plus, la *percussion* des parties inférieures donne un son mat, et on peut saisir, par la *palpation* directe, un *mouvement de flot*

BIBLIOTECA USVIASI

bien caractéristique ; ces signes, quand ils existent, assurent le diagnostic de la maladie, déjà soupçonnée par la gravité des symptômes généraux.

Marche. — Terminaisons. — La marche de la maladie est toujours très rapide : l'animal peut mourir dans les vingt-quatre heures, quelquefois même avant, comme Vigney a eu l'occasion de l'observer sur quatre vaches qui, trouvées malades le matin au lever, étaient mortes à dix heures. Le plus souvent, l'état des sujets demeure stationnaire pendant quarante, quarante-huit heures et plus, selon la terminaison de la maladie qui a lieu soit par *résolution*, soit par *suppuration* ou *gangrène*. Dans certaines circonstances, l'affection passe à l'*état chronique*.

La *résolution* s'annonce subitement, « comme par enchantement », alors que le malade, presque aux dernières périodes de l'évolution morbide, est pour ainsi dire expirant. Tout à coup, l'animal « commence à relever la tête, recouvre sa sensibilité, cesse de se plaindre, retire ses membres sous lui, fait des évacuations alvines considérables, d'une odeur infecte, mélangées de sang et de mucosités, et rejette une certaine quantité d'urine de couleur rouge foncé ou jaunâtre ». Puis, l'appétit revient, l'animal mange sa paille, fait quelques efforts pour se relever ; et il y parvient, se secoue, reprend sa physionomie et son attitude habituelles ; tous ces symptômes se succèdent rapidement, en moins de trois heures ; l'animal n'est pas encore totalement guéri, mais on peut dire qu'il est hors de danger ; quelques jours de soins hygiéniques suffisent pour amener la résorption complète de l'épanchement péritonéal, quand il existe, et la guérison complète du sujet.

Cette terminaison est rare.

Quant à la *suppuration* ou à la *gangrène*, on ne peut les reconnaître qu'à l'autopsie ; car, dans tous les cas, l'évolution de la maladie est à peu près identique ; un abaissement brusque de la température, avec *coma* ou

BIBLIOTECA SILVESI

convulsions, sont les signes presque certains d'une terminaison fatale.

Dans quelques circonstances, la résolution demeure incertaine et la maladie passe à l'*état chronique*.

L'appétit est presque nul; les mamelles restent molles et blanchâtres ; la sécrétion du lait est nulle ou presque nulle; il y a diarrhée ; le poil est piqué, l'œil terne et enfoncé dans l'orbite ; il y a amaigrissement constant, et la peau devient de plus en plus adhérente aux parties qu'elle recouvre. L'animal cherche la solitude ; il marche nonchalamment et fait entendre une légère plainte de temps en temps. Rarement, il se couche. Il sent l'herbe ou le foin, en prend quelquefois un peu dans sa bouche, mâche très lentement, et, ordinairement, laisse la bouchée retomber au lieu de l'avaler. La soif est tellement ardente qu'il serait dangereux de la satisfaire.

Il s'écoule par la vulve une matière blanchâtre, ressemblant à du lait caillé, ou quelquefois rouge lie de vin, mélangée d'enveloppes fœtales putréfiées, quand le délivre n'a pas été expulsé.

Pronostic. — Le pronostic est très fâcheux; Vigney estime que les trois cinquièmes des vaches, qui sont affectées de cette maladie, périssent.

b. Péritonite septicémique. — Elle est commune chez le *mouton*, la *chèvre*, plus rare chez le *bœuf*.

Mouton. — Les animaux cessent de manger et de ruminer, manifestent de l'inquiétude, se couchent et se relèvent fréquemment; la tête basse, ils titubent, si on les force à marcher, et même tombent.

Soif très vive, diarrhée fétide, pouls petit et vite, artère dure et tendue, conjonctive et muqueuses fortement injectées. La température est de 41° à 41°,3, au lieu de 39° à 39°,2.

Bientôt se montre de l'œdème sur toutes les parties déclives du tronc, et particulièrement sous la poitrine.

BIBLIOTECA VIASL

Épanchement péritonéal qui augmente de plus en plus. La mortalité commence le troisième ou quatrième jour (Bigoteau).

Bœuf. — La péritonite septique marche de pair avec la gastrite ou la gastro-entérite (Maladie des pulpes).

Guionnet (1) a constaté les symptômes suivants :

« Tristesse, inappétence, respiration courte et pénible, pouls faible, conjonctive légèrement colorée, météorisation nulle ou presque nulle; déjections peu abondantes, plus fermes ou, plutôt, moins molles que d'habitude. Rumination moindre, pouls plus faible, queue tordue à sa base, respiration pénible et courte, sensibilité du ventre assez marquée, météorisation manifeste, plaintes répétées, grincements de dents; mort après huit ou dix jours de maladie. »

Lésions. — Tantôt les lésions intéressent particulièrement le péritoine qui recouvre les estomacs, tantôt elles sont plus accentuées au niveau du foie, de la rate, de l'utérus, etc., suivant la cause et le point de départ de l'inflammation. On observe, quelquefois, des ulcérations tuberculeuses et la perforation de l'intestin et du rectum (Duvieusart) (2).

Dans les *péritonites septicémiques*, dans certaines *péritonites puerpérales*, les lésions du péritoine sont peu prononcées, ou à peine appréciables; elles n'ont souvent pas le temps de se produire.

a) **Péritonite fibrineuse.** — Règle générale, les lésions de la péritonite fibrineuse sont d'autant plus marquées que l'animal a résisté plus longtemps à la maladie.

La séreuse péritonéale est rouge dans toute son étendue; de nombreux vaisseaux sanguins, gorgés de sang, parcourent sa surface et forment des arborisa-

(1) Guionnet, *Presse vét.*, 1886, p. 176.
(2) Duvieusart, *Annales de méd. vét.*, 1865, p. 356.

BIBLIOTECA USAMV IASI

tions très apparentes, émaillées de pseudo-membranes

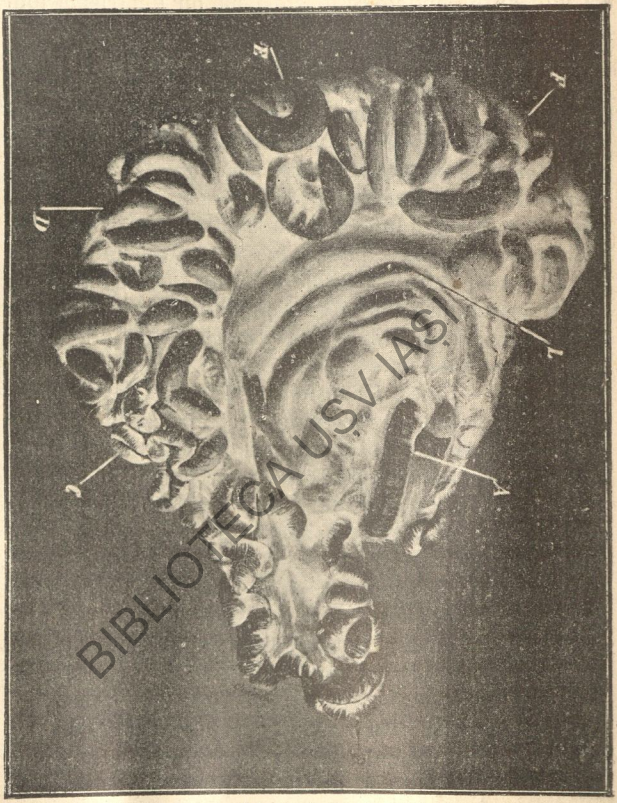

BIBLIOTECA U.S.V. IAȘI

Fig. 30. — Péritonite exsudatrice du bœuf. L'intestin est recouvert de fausses membranes jaunâtres.

A, cæcum rougeâtre, ecchymosé, rétracté. — L, gros côlon presque entièrement caché par les pseudo-membranes. — F, parties congestionnées. — E, l'intestin est gonflé et plus libre. — C, l'intestin grêle est fortement rétracté, plissé et congestionné (Photographie Cadéac).

et de flocons fibrineux (fig. 30). Ces fausses membranes

sont, parfois, en voie d'organisation ; le tissu conjonctif de nouvelle formation est tellement rétractile, qu'il détermine le resserrement et le plissement de l'intestin, de la surface du foie, de la rate, etc. (fig. 31). La cavité abdominale renferme tantôt un liquide citrin ou rouge, mélangé de flocons albumineux, de fausses membranes, de brides, tantôt un liquide *puriforme*, d'odeur infecte où nagent des débris de l'utérus ou de la muqueuse intestinale, quand la gangrène est venue compliquer l'état aigu. Ces lésions sont générales ou seulement localisées à la portion péritonéale, en rapport avec la matrice et les organes les plus voisins.



Fig. 31. — Épaississement et plissement de la capsule de la rate ; la surface est recouverte de fausses membranes jaunâtres (Cadéac).

On remarque souvent, dans le tissu cellulaire qui réunit le péritoine aux organes sous-jacents, un épanchement séreux, parfois même un commencement d'organisation, et des adhérences *fibrino-albumineuses* plus ou moins résistantes.

Le *rectum*, le *côlon flottant*, le *gros côlon* et l'*intestin grêle* sont recouverts d'exsudats ; ils présentent toujours

BIBLIOTECA USV IAȘI

des taches ecchymotiques, de dimensions variables; il n'est pas rare de rencontrer, dans le reste de l'intestin et surtout la caillette, des traces d'inflammation. Les matières stercorales, contenues dans le rectum et le côlon, sont foncées dans les parties qui touchent les parois de ces intestins : on y trouve presque toujours du sang et des mucosités en assez grande quantité.

Dans la *métro-péritonite*, l'inflammation est souvent propagée au tissu conjonctif du bassin, qui se montre alors injecté, infiltré de sérosité ou de pus. Suivant la durée de la maladie, on y trouve quelquefois un *phlegmon*, dont l'évolution constitue une des plus graves complications de la maladie.

Du côté de l'*utérus*, les lésions sont moins marquées; les parois internes de cet organe sont rouge foncé. Les cotylédons sont volumineux; ils ont quelquefois l'aspect gangrené. Si la vache n'a pas délivré, les enveloppes fœtales sont volumineuses, nagent dans une grande quantité d'un liquide ichoreux, d'odeur fétide.

b) **Péritonite septicémique.** — Les capillaires de la peau et des muscles sont fortement engorgés ; le sang, noir, rougit à l'air. Dans la cavité thoracique, on observe les lésions de l'asphyxie; dans la cavité péritonéale, péritonite manifeste, liquide clair et citrin (de 70 centilitres à 5 ou 6 litres), fausses membranes fibrineuses, jaune pâle.

Foie normal, *rate* ordinaire, foncée, estomac rempli d'aliments, et muqueuse normale ; intestin rempli d'une pulpe noirâtre, sanguinolente, irritation ou non de la muqueuse (Bigoteau).

Épithélium du *rumen*, du *feuillet* et du *réseau*, noirs ; la *caillette* est rose foncé à sa surface externe, le tissu cellulaire qui unit les trois membranes étant très infiltré de sérosité. La muqueuse présente, comme dans tout l'intestin, de larges taches d'ecchymoses et des érosions plus ou moins étendues.

BIBLIOTECA USV IASI

La *rate* est normale ; le foie est comme cuit ; le mésentère injecté ; le ventricule gauche du cœur offre quelques ecchymoses (Guionnet et Rossignol) (1).

La rate et le sang sont remplis de vibrions septiques (Nocard).

Quand les animaux résistent à cette forme aiguë de l'affection, la partie antérieure du tablier abdominal, imbibé de sérosité, s'œdématie ; les tissus s'escharifient ; la peau devient froide ; les estomacs font hernie, soutenus seulement par la peau, puis tombent, suivis de l'intestin, et la mort survient en quelques heures (Bigoteau) (2).

Diagnostic. — L'exploration minutieuse des parois abdominales et l'introduction de la main dans le rectum font reconnaître la *péritonite fibrineuse*.

On reconnaît qu'il s'agit d'une *péritonite puerpérale*, quand elle s'est manifestée après le part, après un avortement, ou quand il y a mort du fœtus et infection de la matrice.

La main, engagée dans le vagin, perçoit une température et une sensibilité anormales, et se retire salie par une masse muco-purulente d'odeur infecte (Detroye). A l'exploration rectale, la sensibilité de l'utérus est peu accusée dans le cas de métrite ; elle est très prononcée quand il y a *métro-péritonite*.

Traitement. — **Péritonite fibrineuse.** — Il faut s'efforcer d'obtenir l'immobilité de l'intestin par l'administration d'opium et, de préférence, à l'aide d'injections sous-cutanées de morphine ; les lavements émollients ou de tisane d'orge, de tisane de chiendent, additionnées d'une dose de 20 à 30 grammes de sel de nitre, sont également indiqués ; il faut prévenir la dessiccation des aliments, dans le *feuillet*, par l'emploi de boissons tièdes, peu abondantes, qu'on administre toutes les heures.

(1) Rossignol, Butel, Nocard, *Presse vét.*, mars 1886.
(2) Bigoteau, *Revue vét. de Toulouse*, mai 1894.

BIBLIOTECA VASILE

Les frictions de pommade mercurielle seront proscrites ; on court trop de risques de produire le mercurialisme.

On doit employer les diurétiques à l'intérieur (digitale, scille, strophantus, acétate de potasse, caféine, essence de térébenthine) ; les breuvages sudorifiques conviennent pour faciliter l'élimination des produits toxiques.

Nous recommandons la formule suivante :

Poudre de digitale	4 grammes.
Sel de nitre	30 —
Racine de guimauve	125 —
Graine de lin	2 litres.

On doit ponctionner le rumen, quand le météorisme est trop intense.

On conseille les *révulsifs*, notamment les frictions d'essence de térébenthine, qu'on cesse seulement quand le cuir commence à se gercer.

En même temps, il faut couvrir les malades, les maintenir à une douce température.

Péritonites par perforation. — Le traitement de toutes les péritonites par perforation doit être chirurgical. Quand on ne peut utiliser l'animal pour la boucherie, il faut ouvrir l'abdomen, examiner le siège du mal, suturer les parois de l'intestin, vider l'abcès, nettoyer et désinfecter le péritoine. La laparotomie et le lavage du péritoine donnent les seules chances de guérison quand la péritonite est pleinement confirmée.

Péritonite puerpérale. — État aigu. — Il faut instituer un traitement préventif et un traitement curatif.

Traitement préventif. — Il comprend les soins hygiéniques qu'il convient de donner à toute nouvelle accouchée : une litière bien propre et suffisante, une température constante et uniforme, un air pur et souvent renouvelé, avec nourriture saine très alibile. Le corps de la femelle sera entouré de couvertures pour empêcher les refroidissements. Il est utile de surveiller la déli-

BIBLIOTECA SVIASI

vrance : l'aider, au besoin, par de fréquentes injections chaudes et légèrement antiseptiques. Lorsqu'elle s'est effectuée, s'assurer, par l'exploration, qu'il ne reste, dans l'utérus, ni débris de délivre, ni caillots sanguins, ou tout autre produit susceptible d'amener une infection des voies génitales et des péritonites consécutives. Ces dernières indications sont surtout importantes à remplir.

Traitement curatif. — De nombreuses indications ont été conseillées.

La médication antiseptique doit primer toutes les autres.

Il est nécessaire d'opérer une désinfection aussi complète que possible des voies génitales. A cet effet, on recommande le sublimé en solution faible (1 p. 2000), le permanganate de potasse à 1 p. 1000, l'acide phénique à 4 p. 100, le crésyl, l'acide borique, etc. ; il faut faire des lavages fréquents, jusqu'à ce que le liquide injecté ressorte limpide et sans odeur. On peut tarir ainsi la source des microbes et des poisons qui infectent et intoxiquent l'économie.

Il faut administrer les antiseptiques généraux et ceux du tube digestif (salol, benzo-naphtol, diaphtol) ; le sulfate de quinine, qui est antipyrétique en même temps, mérite d'être essayé.

Les fermentations anormales de l'estomac sont arrêtées par la magnésie calcinée, la *pepsine* et les composés ammoniacaux. Si le météorisme est très accentué, on ponctionne le rumen et on réveille sa contractilité par des injections hypodermiques d'ésérine ou de pilocarpine.

L'adynamie profonde, la faiblesse du sujet est combattue par des excitants nerveux : strychnine, café, alcool, etc., donnés à doses variables suivant l'état, l'âge, la force du sujet ; on calme la douleur par l'extrait de belladone, 6 à 8 grammes en plusieurs doses (Van den Eide) (1).

Si on reconnaît la complication d'une encéphalite, les

(1) Van den Eide, *Journal vét. et agricole de Belgique*, 1844.

BIBLIOTECA USV IAȘI

douches ou les compresses d'eau froide, de quart d'heure en quart d'heure, appliquées sur la région crânienne, seront indiquées.

Contre la fièvre, il faut employer l'acétanilide et les autres antipyrétiques (phénacétine, etc.).

Outre ces moyens médicaux, il est utile de soumettre le sujet à un régime particulier, composé de boissons adoucissantes faites avec des décoctions d'orge, de pariétaire, édulcorées avec le miel ou la mélasse, additionnées de toniques et d'excitants digestifs.

Ce traitement convient également pour combattre les péritonites septicémiques d'origine intestinale.

Il faut, en outre, supprimer les pulpes et les betteraves nocives.

III. — CARNIVORES.

Étiologie et pathogénie. — L'infection du péritoine reconnaît, chez le *chien* comme chez les autres espèces, des causes multiples.

Les *affections générales* (*pyohémie*, *septicémie*, *tuberculose*) sont fréquemment suivies d'une localisation péritonéale secondaire (fig. 32); les *néoplasies malignes* (épithéliomes, carcinomes) évoluent quelquefois à la surface de cette séreuse et déterminent une péritonite.

Les *maladies du tube digestif* (gastro-entérites toxiques, entérites vermineuses, les corps étrangers, les invaginations) engendrent quelquefois la perforation du tube digestif et une *péritonite putride* rapidement mortelle.

La *métrite*, la *paramétrite* et toutes les infections de la cavité utérine se propagent souvent au péritoine; on a alors des *péritonites puerpérales* (1).

La *paroi abdominale*, intéressée par des instruments contondants, piquants ou tranchants, livre passage à des germes septiques et pyogènes (*péritonite traumatique*). On

(1) Voy. *Obstétrique* de *l'Encyclopédie vétérinaire*.

BIBLIOTECA USAMV IAȘI

peut la voir évoluer à la suite d'un violent *coup de pied* (Hauba) (1).

La *laparotomie*, pratiquée vue en de la castration, de

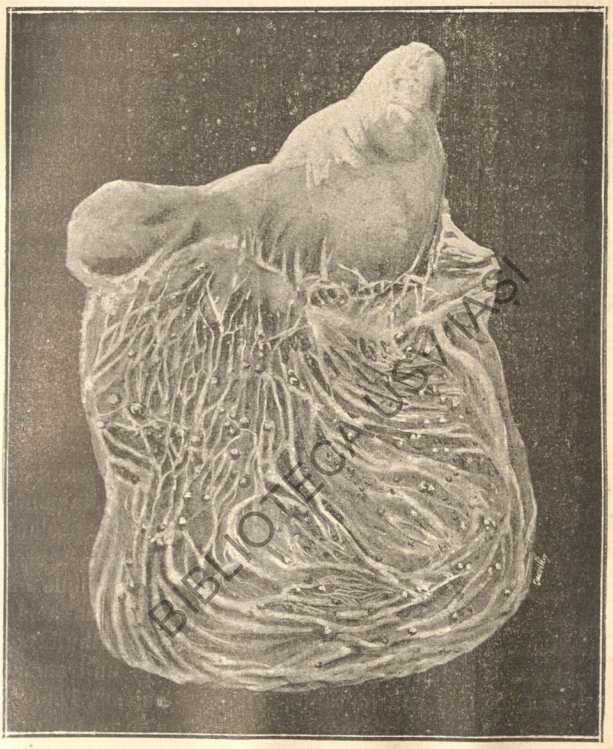

Fig. 32. — Estomac et épiploon d'un chien affecté de péritonite aiguë déterminée par une tuberculose miliaire (Photographie Cadéac).

l'extirpation de tumeurs abdominales ou de corps étrangers, est suivie de la péritonite quand on a négligé de prati-

(1) Hauba, *Journ. de méd. vét. prat.*, 1836, p. 245.

quer l'antisepsie. Cette péritonite chirurgicale résulte, en effet, de l'envahissement du péritoine par les microbes pyogènes ou septiques introduits par les doigts ou les instruments de l'opérateur. Selon les diverses recherches que l'on a faites pour vérifier l'asepticité du péritoine dans cette opération, il y a toujours des microbes qui tombent dans cette séreuse; de sorte qu'opérer aseptiquement ne veut pas dire opérer à l'abri de tout microbe. Quand les germes sont peu nombreux, ils sont détruits avant qu'ils aient le temps d'évoluer.

La péritonite ne se développe que lorsque l'infection du péritoine est très prononcée, ou quand cette séreuse a été modifiée par une longue exposition à l'air, ou par une influence traumatique qui a détruit sa résistance à l'infection; dans ces cas, les microbes infectent le sang et les liquides épanchés dans la séreuse ; il se produit alors une péritonite *purulente et septique*.

« On peut donc dire que les altérations du péritoine ont une importance presque aussi grande que les microbes qui y sont introduits.

» Dans toute laparotomie, on évite le développement de la péritonite en restreignant, autant que possible, la pénétration des germes dans le péritoine et en respectant l'intégrité histologique et physiologique de cette séreuse, c'est-à-dire en évitant tout traumatisme mécanique ou chimique. Il ne faut pas abuser des antiseptiques (acide phénique, sublimé), coagulants énergiques de l'albumine, fixateurs cellulaires puissants, qui amènent un traumatisme chimique considérable, et, en détruisant l'endothélium séreux, suppriment le secours qu'on en pouvait attendre pour la destruction des microbes. » (Courtois-Suffit) (1).

C'est peut-être par ce mécanisme qu'agissent les *chocs*, les *coups*, portés sur la paroi abdominale ; ils annihilent

(1) Courtois-Suffit, *Traité de méd.* de Charcot et Bouchard, art. PÉRITONITE.

les résistances cellulaires, déterminent l'arrivée, dans le péritoine, des microbes qui circulent dans le sang, ébranlent préalablement aussi les viscères digestifs et assurent le passage, dans le péritoine, des microbes renfermés dans le tube digestif. Dans aucun cas, les refroidissements ne peuvent être considérés comme la cause exclusive de la péritonite du *chien*.

Anatomie pathologique. — Les lésions de la péritonite du chien révèlent une *infection purulente* et septique. On ne trouve pas de fausses membranes en voie d'organisation.

Les exsudats fibrineux, qui se forment à la surface des viscères abdominaux, sont peu nombreux et très faibles; l'épanchement péritonéal est blanchâtre, trouble, purulent; il forme sur le péritoine une mince couche crémeuse; il est quelquefois grisâtre, rougeâtre, sanguinolent, fétide et putride.

Les anses intestinales infectées n'offrent pas d'adhérences marquées, dans la péritonite généralisée. On rencontre quelquefois des *corps étrangers* (vertèbres, etc.) enclavés dans l'intestin et faisant saillie dans la cavité péritonéale. On constate quelquefois un œdème prononcé des membres postérieurs.

Symptômes. — La douleur est très intense : l'animal la manifeste par des gémissements, des cris ; l'abdomen est chaud, tendu, dur, retroussé au début, très sensible à la pression. L'animal pousse parfois des hurlements ou cherche à mordre. Le sujet est couché, immobile; il marche lentement, péniblement, le dos voussé, la tête basse, le train postérieur très raide; le chien n'a pas d'appétit; il bâille fréquemment; il offre des nausées et des vomissements bilieux; il est constipé et ne rejette quelques excréments que si l'on comprime le ventre; il se météorise peu à peu par paralysie de l'intestin, qui se remplit de gaz, et sous l'influence de l'exsudation séreuse ou purulente. Cette collection purulente peut

BIBLIOTECA USVAS

déterminer l'inflammation œdémateuse de la région ombilicale (Sacchero) (1).

La fièvre est intense; la température dépasse fréquemment 40°; le pouls est très accéléré; il est petit, presque insensible; la respiration est écourtée; la physionomie du sujet est triste, hébétée; les yeux sont enfoncés dans les orbites.

La MORT survient, dans l'espace de deux à huit jours, dans le collapsus; elle est rarement due à l'asphyxie ou à la paralysie cardiaque; on n'observe pas la résolution, et le passage à l'état chronique est peu fréquent.

Traitement. — Il consiste dans l'administration d'opiacés, de potion blanche de Sydenham, pour calmer le péristaltisme intestinal, atténuer les souffrances et supprimer le vomissement.

La formule suivante remplit cette indication.

Opium	10 centigr.
Potion blanche de Sydenham	40 grammes.
Salol	2 —

On soutient les forces en faisant ingérer du lait en petite quantité, de l'huile de foie de morue; on combat la soif avec la tisane d'orge, de graine de lin, etc.; les diurétiques (sel de nitre, 1 gr.; poudre de digitale, 1 gr.; teinture de scille, 20 à 40 gouttes) conviennent pour restreindre l'exsudation et favoriser la résolution; les lavements d'eau tiède, d'eau de mauve ou de guimauve, sont indiqués contre la constipation.

Les *révulsifs* sont peu efficaces; les plus actifs, comme la pommade mercurielle, le vésicatoire, sont les plus dangereux; le premier détermine rapidement de l'*intoxication*, le second de la *néphrite*, de la *cystite* : il ferme le rein et agit comme antidiurétique.

Si l'on a des raisons de soupçonner la perforation de

(1) Sacchereau, *Giornale di med. vet.*, Turin, 1857.

BIBLIOTECA USV IAȘI

l'intestin, il faut pratiquer immédiatement la laparotomie, suturer l'intestin séreuse contre séreuse, faire la toilette du péritoine, mettre les organes en place et suturer la plaie extérieure dont il faut chercher à obtenir la guérison par première intention.

IV. — OISEAUX.

Étiologie et pathogénie. — Les *parasites* de la cavité abdominale (*échinorrhynques, acariens*), les *corps étrangers* et les *perforations* du tube digestif, le *chaponnage*, la *rupture* de tumeurs de la cavité abdominale, la *déchirure de l'oviducte*, peuvent engendrer la péritonite (1).

Symptômes. — Douleur vive, à la pression de la cavité abdominale, plaintes quand l'animal expulse des excréments ou quand on comprime les poches dépressibles de la paroi abdominale; inappétence, fièvre, faiblesse progressive et mort plus ou moins rapide.

Traitement. — Quand la faiblesse est trop grande, on conseille les injections sous-cutanées de camphre ou d'une petite quantité d'éther; les moyens curatifs sont difficiles à employer; on doit s'efforcer de prévenir cette complication par des soins de propreté et par l'usage d'antiseptiques quand on pratique le chaponnage.

ARTICLE II. — PÉRITONITES CHRONIQUES.

(Forme diffuse.)

I. — SOLIPÈDES.

Étiologie. — Anatomie pathologique. — Les péritonites chroniques sont toujours des maladies *secondaires*; elles sont très rarement généralisées. Les lésions chroniques des séreuses sont fréquentes chez les che-

(1) Larcher, *Pathologie comparée*, 1873.

BIBLIOTECA USVMSI

vaux (1). Les lésions du péritoine sont, contrairement à ce qui est rapporté dans l'anatomie humaine, plus fréquentes chez les solipèdes que les lésions des plèvres.

Les *solipèdes* sont quelquefois affectés de péritonite symptomatique de la *lymphadénie*, de la *mélanose*, de *tumeurs malignes* (*épithéliomes*, *carcinomes*, *sarcomes*) (Delamotte, etc.) ; toutes les autres causes ne déterminent que des inflammations locales (Voy. *Péritonite locale*, fig. 27 et p. 232).

La péritonite *aiguë* elle-même, chez cette espèce, a très peu de chance d'aboutir à l'état chronique.

Cadéac a observé une péritonite chronique caractérisée par des adhérences intimes de l'estomac avec la rate, le foie et par la soudure de ce dernier organe avec le diaphragme ; le foie était encapsulé, fibreux, l'estomac ratatiné, la paroi abdominale inférieure, infiltrée de sérosité albumineuse et de fibrine.

Les *ponctions répétées*, destinées à combattre l'ascite, éveillent une inflammation aiguë quand il y a infection du péritoine, de sorte que les symptômes et les lésions sont l'expression de l'épanchement ascitique et de l'inflammation aiguë, que nous avons étudiée. Nous ferons plus loin l'étude de l'ascite.

Symptômes. — Dans un cas de *péritonite sarcomateuse*, caractérisée par un exsudat liquide abondant, Friedberger a observé des coliques intermittentes et de courte durée, une certaine sensibilité du flanc, l'accélération, la faiblesse du pouls et une fièvre de moyenne intensité (2). Quand il y a diarrhée abondante, on peut confondre la *péritonite* avec l'*entérite chronique*. On la différencie difficilement de l'*ascite* quand l'épanchement est prononcé et que la fièvre manque totalement.

Traitement. — Il varie avec la cause et les symptômes ;

(1) Goubaux, *Recherches relatives au degré de fréquence de la péritonite et de la pleurésie chronique chez les chevaux* (*Rec. de méd. vét.*, 1858).
(2) Friedberger, *Pathol.*, p. 296.

BIBLIOTECA USVIASI

mais il est généralement inefficace. Les purgatifs légers et souvent répétés (sulfate de soude, de magnésie), sont indiqués; ils combattent le rétrécissement de l'intestin déterminé par les néomembranes.

Les diurétiques facilitent l'expulsion des produits résorbés ou restreignent la tendance à l'augmentation de l'épanchement. Il convient de favoriser aussi les fonctions du foie afin d'éviter toute stase sanguine dans les vaisseaux mésentériques. Les décoctions de graine de lin, le sel de nitre, et, de temps à autre, la digitale qui est un diurétique et un cardiaque de premier ordre, remplissent ces indications.

L'électuaire suivant, administré de temps en temps, est susceptible de donner de bons résultats :

Poudre de digitale	3 grammes.
Salicylate de soude	15 —
Bicarbonate de soude	20 —
Poudre de gentiane	60 —
Mélasse	Q. S.

Le salicylate de soude, en même temps qu'antiseptique, est un excellent cholagogue.

Une bonne nourriture, de facile digestion, est toujours recommandée.

BIBLIOTECA USV IASI

II. — BOEUF.

Étiologie et pathogénie. — CAUSES PRÉDISPOSANTES. — Le *lymphatisme*, la *vieillesse*, l'*affaiblissement* des vaches par de nombreuses *parturitions*, sont considérés comme des causes prédisposantes, principalement chez les animaux qui vivent dans de mauvaises conditions hygiéniques (1).

Les causes *déterminantes* comprennent des lésions antérieures des organes abdominaux (corps étrangers enkystés, extension de l'inflammation du diaphragme

(1) Goubaux, *Ann. de méd. vét.*, 1860, p. 328 et *Soc. centr. de méd vét.*, 1858, p. 743. — Steiner, *Magazin*, 1836.

provoquée par des aiguilles parvenues dans le péricarde, tumeurs et kystes de l'ovaire).

La *péritonite chronique* est surtout l'apanage de la *tuberculose*, de la *distomatose* et des *kystes hydatiques suppurés* du foie. Parfois, les tumeurs *malignes*, notamment les *sarcomes*, s'accompagnent d'inflammation chronique du péritoine.

Anatomie pathologique. — On rencontre quelquefois, sur le péritoine, des brides fibreuses, dénonçant une péritonite en miniature. Souvent, les anses intestinales sont unies entre elles par des *fausses membranes* étendues et forment, avec les épiploons rétractés, une masse indistincte ou une sorte de paquet. Les néomembranes, dont l'organisation est plus ou moins complète, sont tantôt creusées de kystes, tantôt criblées de petits abcès remplis de pus caséeux ou crétacé; la calcification peut s'étendre à une grande surface (Steiner).

Certaines parties de l'intestin sont le siège de *rétrécissements* prononcés; le *foie*, la *rate* sont plus ou moins atrophiés par la périhépatite ou la périsplénite. On trouve quelquefois les altérations d'une péritonite aiguë greffée sur la forme chronique.

Le péritoine est parsemé d'épaississements fibreux disposés en plaques, ou en végétations verruqueuses. Les lymphatiques sont distendus, saillants, nettement visibles; les ganglions auxquels ils se rendent sont également tuméfiés et infiltrés.

L'*épanchement péritonéal* peut faire défaut ou constituer la lésion dominante; sa quantité peut atteindre 50 à 100 litres : il est inodore, séreux, clair, ou trouble et purulent.

Les organes abdominaux sont pâles, lavés et décolorés; ils présentent souvent des altérations spéciales qui ont servi de point de départ à la péritonite.

Symptômes. — Signes physiques. — La *péritonite chronique* s'installe d'une manière insidieuse, apyrétique et presque latente. La *douleur* elle-même n'est pas appré-

BIBLIOTECA

ciable. L'inflammation revêt tantôt la forme *ascitique*, tantôt la forme *néomembraneuse*.

Ces deux éléments, néomembranes et ascite, varient toujours en sens inverse, l'un acquérant d'autant plus d'importance que l'autre en a moins. « C'est que les néomembranes, très vasculaires, sont des voies actives soit de résorption pour le liquide épanché, soit de dérivation pour la circulation porte, obstruée dans ses branches d'origine. » (Courtois-Suffit.)

L'*ascite* prend rapidement de grandes proportions ; le ventre, distendu, présente une grande augmentation de volume ; sa partie inférieure s'évase, se dilate ; les flancs se creusent ; on observe, en même temps, quelques légères coliques et des alternatives de constipation et de diarrhée avec prédominance de ce dernier symptôme.

L'ascite augmente progressivement ou se résorbe au moment de l'organisation des néomembranes. Quand elle est très prononcée, elle provoque le cortège symptomatique habituel : troubles respiratoires et asphyxiques, compressions vasculaires, engorgement œdémateux des membres postérieurs et des parois abdominales, et parfois rupture de la cicatrice ombilicale. L'ombilic est le point faible de l'abdomen ; le liquide perfore le péritoine qui, en cet endroit, est mal contenu par les lésions et s'accumule dans une poche formée par la peau (Canu)(1).

L'épanchement ascitique est facile à reconnaître.

La **palpation** et l'exploration rectale décèlent la *fluctuation* ; la marche des animaux détermine des *gargouillements* du ventre ou des ondulations des parois abdominales dues aux oscillations du liquide.

Signes rationnels. — Ces signes *physiques* s'accompagnent de *troubles rationnels* peu caractéristiques : l'appétit est irrégulier et médiocre, la digestion imparfaite, le pouls fréquent et petit, la peau sèche, le poil piqué, la

(1) Canu, *Mém. de la Soc. vét. du Calvados*, t. II, p. 92.

BIBLIOTECA USVIAS

soif vive, les mictions et les défécations rares, les muqueuses pâles, décolorées, le corps amaigri.

Marche. — La marche de la péritonite chronique est lente, continue quand elle n'est pas traitée ; elle devient souvent subaiguë ou présente des poussées aiguës à la suite de ponctions. Les sujets maigrissent et dépérissent ; ils meurent d'épuisement déterminé par la diarrhée persistante et l'insuffisance de la nutrition.

Diagnostic. — La *péritonite chronique* est souvent confondue avec l'ascite ; on peut bien l'en différencier par un examen attentif du liquide retiré par la ponction, par les renseignements que l'on a sur l'ancienneté de la maladie et la connaissance des symptômes qu'a présentés le sujet au début de la maladie.

L'*exploration rectale* fera distinguer les *kystes* et les *tumeurs des ovaires*, de la *péritonite chronique* et de l'*ascite* (Voy. ce mot).

Pronostic. — Cette affection est très grave et généralement incurable ; il faut livrer l'animal à la boucherie dès qu'elle est reconnue.

Traitement. — Localement, il faut utiliser tous les révulsifs (frictions d'essence de térébenthine, de teinture d'iode, de pommade émétisée, de liniment Renault).

On ponctionne le ventre quand l'épanchement est très abondant ; la *paracentèse* doit être renouvelée afin de retirer graduellement le liquide de la cavité abdominale. Contre les engorgements œdémateux de l'ombilic, etc., on emploie la scarification, les pointes de feu et les frictions résolutives (liniment ammoniacal, etc.).

A l'intérieur, il faut administrer des *toniques*, des aliments nutritifs pour soutenir les forces du malade, des diurétiques pour augmenter la miction et faciliter la résorption du liquide épanché.

L'iodure de potassium est un agent fort recommandable pour cette affection : il agit comme fondant et empêche la formation des néomembranes. On l'administre

BIBLIOTECA USV IAȘI

à doses progressives de 5 à 15 grammes jusqu'aux effets de l'iodisme. On y adjoint des diurétiques : digitale, sel de nitre, etc. Toutefois, ce traitement n'est que palliatif et ne doit être employé que pour permettre l'engraissement des malades.

III. — CHIEN.

L'histoire de la péritonite chronique du chien se con-

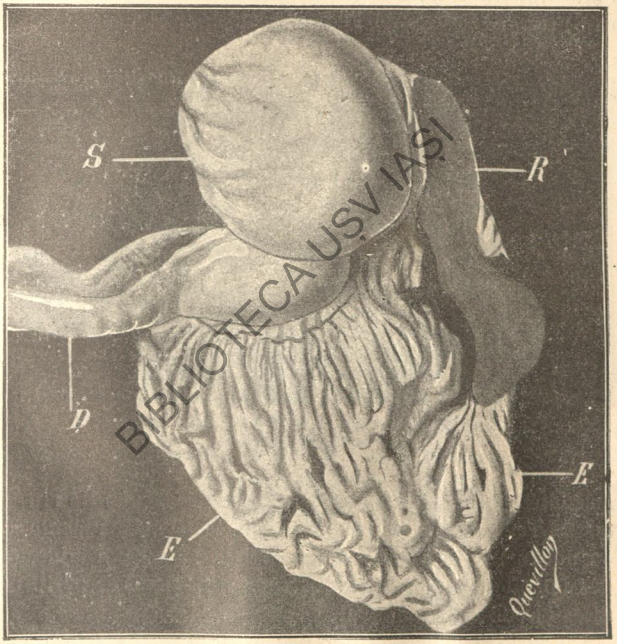

BIBLIOTECA USV IAȘI

Fig. 33. — Péritonite chronique du chien.

S, estomac. — R, rate. — D, duodénum. — E, épiploon épaissi, ondulé par des néomembranes (Photographie Cadéac).

fond avec celle de l'ascite et des néoplasmes cancéreux

du péritoine (fig. 33). Nous renvoyons à la description de ces affections.

Péritonites partielles.

I. — SOLIPÈDES.

Étiologie. — Les *abcès*, les *tumeurs* de l'estomac, de l'intestin, du foie, des ganglions mésentériques, de la rate ; les *anévrysmes* de l'aorte postérieur et des artères



Fig. 33. — Adhérence de l'intestin à la paroi abdominale (Photographie Cadéac).

BIBLIOTECA USV IAȘI

mésentériques, les *ulcerations* et les *diverticules* de l'intestin, l'*entérite*, la *métrite*, l'*ovarite*, les *hernies* récentes ou anciennes, la *castration* des mâles, des cryptorchides, des femelles, la *ponction du cæcum*, sont suivis de péritonites circonscrites, adhésives.

Les corps *étrangers* (projectiles, canules de trocart, etc.), les *traumatismes violents*, les *blessures* de la cavité abdominale par des ciseaux, des coups de timons, de brancards, etc., peuvent faire adhérer l'intestin à la paroi abdominale.

Des péritonites limitées succèdent à la réduction des hernies ombilicales par la suture, les frictions d'acide azotique, etc. Ces péritonites ont fréquemment un rôle salutaire; elles empêchent la pénétration de corps étrangers ou d'air dans la cavité abdominale et s'opposent également à la sortie des intestins au dehors. Circonscrites pendant des semaines, ou même des mois, elles peuvent se généraliser.

Anatomie pathologique. — Les péritonites partielles revêtent, chez le *cheval*, le type chronique, exceptionnellement le type aigu; les lésions consistent habituellement en des adhérences anormales (fig. 34) ou en des épaississements prononcés de la séreuse, qui obturent les ouvertures accidentelles, isolent et circonscrivent la zone enflammée. A ce niveau, la séreuse est tantôt ecchymosée, vascularisée, couverte de bourgeons charnus, tantôt hérissée de plaques blanchâtres, de filaments fibreux, de brides, etc. (Voy. *Périhépatite.*)

Les péritonites partielles intéressent la séreuse du foie, souvent celle de la rate, du diaphragme, des ovaires, de l'estomac, de l'épiploon gastro-côlique ou de la région ombilicale. La face postérieure du diaphragme est le siège de prédilection des néomembranes anciennes. Elles sont disposées en petits pinceaux ou en plaques.

Symptômes. — L'histoire clinique de ces inflammations est à peu près inconnue. Ce n'est que dans les cas de traumatismes qu'on peut observer quelques signes d'une péritonite locale : resserrement du ventre, douleur nettement circonscrite, pas de symptômes généraux bien marqués.

Puis, tous ces troubles s'atténuent et disparaissent; il se forme un épaississement ou une adhérence; la région enflammée s'entoure de tissu conjonctif de nouvelle formation qui en détermine l'enkystement; cette péritonite adhésive est ainsi un moyen de guérison; elle est souvent aussi une cause d'*étranglement intestinal* (Voy.

BIBLIOTECA USP

ce mot) et de mort du sujet. Il n'y a pas de traitement particulier.

II. — BŒUF.

Étiologie. — Les péritonites circonscrites du *bœuf* n'ont fait l'objet d'aucune étude particulière. Elles sont fréquentes au niveau du *foie*, de la *rate* et du *rumen*.

La péritonite périhépatique est la forme la plus commune ; les abcès du foie, la lithiase biliaire, les kystes hydatiques, les douves la déterminent fréquemment.

La *lymphadénie*, les *tumeurs* de la rate, s'accompagnent de *périsplénite* ; les ponctions du rumen produisent une adhérence à ce niveau ; la *tuberculose* détermine des péritonites limitées, avec néomembranes épaisses dans lesquelles on peut reconnaître des tubercules (Duvieusart) (1).

Symptômes. — L'évolution de ces inflammations est lente, insidieuse ; elle passe inaperçue ; les péritonites limitées sont des trouvailles d'autopsie.

III. — CHIEN.

Chez le *chien*, ces inflammations sont plus rares ; le foie et la rate sont à peu près les seules régions qui en soient affectées ; ce sont les *tumeurs* qui les provoquent dans ces deux organes ; les traumatismes déterminent parfois la *périsplénite* et quelquefois même la division de la rate.

Les *chocs* sur les autres parties de la cavité abdominale déterminent des ruptures vasculaires, des péritonites généralisées, ou ne laissent pas de traces ; elles engendrent rarement des péritonites circonscrites.

L'histoire de ces affections est toute à faire, et l'on ne saurait préconiser aucun traitement.

(1) Duvieusart, *Ann. de méd. vét.*, 1865, p. 356.

BIBLIOTECA USV IASI

II. — ASCITES.

L'hydropisie du péritoine porte le nom d'ascite. Ce symptôme, commun à diverses maladies, rare chez le *cheval*, est fréquent chez le *chien*. Le *bœuf*, le *mouton* et la *chèvre* occupent une place intermédiaire.

I. — SOLIPÈDES.

Étiologie. — Les maladies *chroniques* de l'appareil circulatoire (*endocardite*) peuvent gêner la circulation de retour et produire l'ascite. Cette complication ne survient que dans les phases extrêmes de l'asystolie ; c'est ce qui explique son absence dans la plupart des maladies du cœur.

Les *tumeurs du foie*, la *sarcomatose* et la *carcinomatose* de la cavité abdominale amènent aussi l'hydropisie péritonéale, en altérant le sang et la nutrition (*cachexie*), en comprimant la veine cave et les racines de la veine porte.

Les *kystes de l'ovaire* peuvent gêner la circulation de retour en comprimant les troncs veineux et produire l'ascite symptomatique (Jeannot) (1).

L'ascite n'a été observée qu'une fois par Woodger en vingt-deux ans ; Friedberger et Fröhner signalent également sa rareté ; Cadéac en a observé un cas consécutif à une endocardite, un autre dépendant d'une sarcomatose généralisée.

Anatomie pathologique. — L'épanchement et les modifications du péritoine résument toutes les altérations. L'ÉPANCHEMENT est ordinairement de 25, 40, 50 litres (Reynal) (2), 80 litres (Woodger) (3), 107 litres (Brusasco) (4) ;

(1) Jeannot, *Kyste de l'ovaire* ; *ascite consécutive* (*Rec. de mém. et obs. sur l'hyg. et la méd. vét. milit.*, 1895, p. 259).
(2) Reynal, *Dict.* de H. Bouley et Reynal, art. ASCITE.
(3) Woodger, *The Veterinarian*, 1846.
(4) Brusasco, *Il med. veterinario*, 1886, et *Jahr. Bad. Thierarztl Mittheil.*, 1887.

BIBLIOTECA USVIAS

il peut même atteindre 150 litres (Friedberger et Fröhner) (1). Ce liquide est toujours clair, transparent, citrin, albumineux, d'une densité d'environ 1012. Il mousse par l'agitation; il est neutre ou légèrement alcalin. On peut y rencontrer quelques leucocytes et quelques globules rouges; il est très riche en eau, pauvre en matières minérales et en matières albuminoïdes.

Le PÉRITOINE est pâle, mince, lisse, lavé, quelquefois tapissé d'un semis cancéreux, ou recouvert de tumeurs volumineuses qui modifient l'aspect des organes; la paroi abdominale est amincie, décolorée, atrophiée ou œdématiée; le diaphragme est décoloré, et parfois les intestins sont rétrécis. On constate aussi les altérations cardiaques ou veineuses qui ont engendré l'hydropisie.

Symptômes. — Le début de l'ascite est latent, insidieux, impossible à constater: la grande capacité de l'abdomen, la lenteur avec laquelle se forme l'épanchement, le peu de retentissement qu'il a sur l'organisme (Reynal), empêchent de le reconnaître, dans la majorité des cas, tant qu'elle n'est pas très abondante. L'ascite se traduit alors par des signes physiques et des signes fonctionnels caractéristiques.

a. SIGNES PHYSIQUES. — Par l'*inspection*, on est d'abord frappé de l'augmentation du volume de l'abdomen et du changement survenu dans sa forme; il paraît descendu, élargi à la partie inférieure; les hypochondres sont portés en dehors, les flancs sont tirés en bas, leur creux a disparu; la peau de la partie inférieure du ventre est tendue, lisse; les membres postérieurs sont engorgés, œdématiés.

La PALPATION fait percevoir le signe le plus caractéristique : la *fluctuation*. Quand on soulève le ventre à l'aide des deux mains, du genou, ou qu'on applique la main

(1) Friedberger et Fröhner, *Traité de pathologie.*

BIBLIOTECA USAMV

à plat sur un des côtés du ventre, tandis qu'avec l'autre main, on imprime de légères secousses sur le côté opposé, on perçoit une sensation d'*ondulation* ou de *choc*. Pour plus de commodité, on peut faire percuter un côté de l'abdomen par un aide. L'exploration rectale permet de percevoir le même *ballottement*, si la main est tenue verticalement en guise de rame, pendant qu'un aide exerce des pressions brusques sur l'une des faces latérales du ventre. Un épanchement peu abondant ne se traduit par aucune fluctuation appréciable.

La PERCUSSION médiate donne un *son mat* très marqué dans les parties inférieures et limité par une ligne horizontale, un son *tympanique* dans les parties élevées; l'AUSCULTATION de l'abdomen, pendant qu'un aide y produit des ondulations, fait entendre un bruit de clapotement déterminé par des ondes liquides qui vont se briser contre les parois abdominales (1).

b. SIGNES FONCTIONNELS. — L'animal présente des troubles fonctionnels dont les uns sont liés à l'ascite, et les autres à la maladie qui a engendré l'ascite. Ceux-ci sont si variables que nous ne pouvons nous en occuper. Les effets de l'épanchement ascitique consistent dans le refoulement excentrique des viscères renfermés dans la cavité abdominale ou dans les cavités voisines.

Le liquide écarte les hypochondres, repousse les anses intestinales vers la région lombaire, rend la digestion et la progression des matières alimentaires plus difficile, comprime et anémie le foie, la rate, repousse le diaphragme en avant, diminue la capacité inspiratoire du poumon, d'où gêne fonctionnelle des organes abdominaux, gêne circulatoire dans la veine cave et la veine porte, diarrhée consécutive et œdème des parties déclives, dyspnée pulmonaire et cardiaque; le pouls est petit, filiforme, les battements du cœur sont tumultueux; les

(1) Grognier, *Rec. de méd. vét.*, 1865, p. 356.

BIBLIOTECA USVIAS

muqueuses sont pâles, la respiration ailée; les animaux se tiennent toujours debout pour conjurer l'asphyxie menaçante ou la syncope mortelle.

Marche. — Durée. — Terminaison. — L'ascite du cheval est incurable; son évolution est plus ou moins rapide et mobile, mais toujours *apyrétique* : elle dépend de la cause provocatrice; le symptôme *ascite* n'est qu'un rideau derrière lequel se cache une autre maladie. Tantôt l'ascite qui en dépend se développe et augmente rapidement; tantôt elle évolue lentement; elle est rarement curable; nous ne connaissons pas de cas de guérison; elle est mortelle ou stationnaire chez les *solipèdes*.

Diagnostic. — La vue, la palpation, la percussion et l'auscultation font reconnaître l'épanchement abdominal, l'absence de fièvre, et la ponction qui montre les caractères du liquide, attestent sa nature ascitique et empêchent toute confusion avec la péritonite.

L'exploration rectale la fait différencier de la *gestation*, fait sentir des *tumeurs* qui ont engendré l'ascite. La facilité avec laquelle le rectum se déplace de droite à gauche, quand on y introduit le bras, est regardée par Grognier comme un signe pathognomonique de l'ascite.

Il est souvent impossible de déterminer la maladie qui a engendré l'épanchement ascitique.

Les *tumeurs abdominales* prennent quelquefois de telles proportions qu'elles simulent une ascite; les *néoplasmes du foie* échappent généralement à toute exploration; les lésions du cœur peuvent être diagnostiquées, de sorte qu'on arrive, par élimination, à établir la cause de l'épanchement.

Traitement. — Le traitement de l'ascite a presque exclusivement pour but de remédier aux accidents déterminés par l'accumulation progressive de liquide. Il n'existe pas un traitement pouvant être qualifié de *curatif*. La *ponction* de l'abdomen doit être pratiquée en

BIBLIOTECA SANSI

prenant toutes les précautions antiseptiques afin d'empêcher l'ascite de dégénérer en *péritonite*: on la pratique sur la ligne blanche à égale distance du pubis et de l'appendice xiphoïde du sternum; on retire le liquide en plusieurs fois afin de ne pas déterminer une décompression trop rapide.

Concurremment, on doit utiliser les diurétiques, tels que les préparations scillitiques, 100 à 200 grammes à l'intérieur, la poudre de digitale 2 à 4 grammes, le sel de nitre 30 à 40 grammes, la pilocarpine (Friedberger et Fröhner). Contre la cause de l'*ascite*, on utilise les cardiaques quand il s'agit d'une maladie de cœur, l'iodure de potassium contre les néoplasies ou les hypertrophies ganglionnaires.

Les cholagogues : calomel (5 à 10 grammes), bicarbonate de soude (20 à 50 grammes), salicylate de soude (10 à 30 grammes), salol (4 à 10 grammes), sont à recommander pour favoriser les fonctions du foie.

BIBLIOTECA USV IASI

II. — RUMINANTS.

Étiologie. — On peut reconnaître des causes *générales* et des causes *locales*. Parmi les premières, il faut signaler l'*anémie*, la *cachexie*, déterminées par une alimentation insuffisante ou par des maladies qui ont compromis la nutrition et rendu le sang très séreux.

Les causes locales sont des *affections du cœur* (*péricardite traumatique*), des affections du poumon (*tuberculose*, *péripneumonie contagieuse*), des maladies du *foie* (*échinococcose*, *distomatose*, *tumeurs*), des oblitérations de la veine porte par des tumeurs (sarcomes) (Cadéac), des altérations des ganglions lymphatiques (*tuberculose*, *lymphadénie*), des *néoplasies du péritoine* (*sarcomes*, *carcinomes*, *épithéliomes*).

La *tuberculose* du péritoine et des organes environnants est une des causes les plus fréquentes d'ascite chez les

grands ruminants; la *distomatose* ou la cachexie est la cause la plus commune chez le *mouton*. La *tonte*, quand elle est suivie de refroidissement, est une cause d'ascite névropathique chez les bêtes ovines.

Lésions. — Un liquide clair, incolore ou jaune verdâtre, un peu trouble, renfermant de l'albumine, un peu de fibrine, de la sérine, de l'hydropisine et une faible proportion de sels minéraux, caractérise l'ascite ; les organes sont lavés, décolorés ; on observe en même temps des lésions du foie, du cœur, des ganglions ou du péritoine, qui sont la cause de l'épanchement ascitique.

Symptômes. — Le *bœuf* et le *mouton* affectés d'ascite ont le ventre très volumineux ; il forme un bourrelet saillant en arrière de l'hypochondre ; les parois sont lisses ; la palpation et la percussion révèlent de la fluctuation ; l'auscultation fait percevoir un bruit de *clapotement*.

La rumination est suspendue ; les *battements* du cœur sont forts, les muqueuses pâles ; l'animal s'essouffle au moindre exercice ; il marche péniblement, n'urine presque jamais, les yeux s'enfoncent dans les orbites ; on observe des nausées, des vomissements (Eberhardt), de la diarrhée ; il meurt dans le marasme.

Diagnostic. — Il faut différencier l'*ascite* de la *rupture de la vessie*, de la *gestation* et de l'*hydropisie* des membranes fœtales.

La *rupture de la vessie* est précédée, chez le *bœuf*, du bond uréthral ; elle est suivie de fièvre, de collapsus ; le liquide épanché, extrait par la paracentèse, répand une odeur urineuse ; la vessie est vide et l'animal n'urine jamais.

L'*hydrométrie*, la *pyométrie*, l'*hydropisie des membranes fœtales* et l'état de *gestation* sont reconnus par l'exploration rectale. De plus, la partie inférieure de l'abdomen est peu modifiée.

Traitement. — Quand l'ascite est bien caractérisée et

BIBLIOTECA USVIASI

l'animal en bon état, il vaut mieux l'envoyer à la boucherie que d'entreprendre un traitement qui est généralement infructueux.

Sinon, il faut instituer un régime tonique pour favoriser la résorption ou empêcher des exsudations nouvelles; administrer des *diurétiques* (sel de nitre), (scille, 40 à 50 grammes; poudre de digitale, 2 à 3 grammes), des *purgatifs* (sulfate de soude, 200 grammes par jour), des amers pour exciter l'appétit.

Quand on a recours à des médicaments actifs, comme la digitale, il faut éviter les accumulations faciles de ces médicaments en espaçant les doses. On pratique la paracentèse pour soulager l'animal; il faut souvent renouveler cette opération, car le liquide ne tarde pas à se reproduire.

III. — CHIEN.

Étiologie et pathogénie. — L'ascite du chien est une affection commune. Cadiot (1) en a recueilli trente-sept observations en moins de trois ans. Elle procède généralement d'un trouble mécanique de la circulation, et emprunte à chacune des maladies qui la produisent quelques symptômes spéciaux.

Les *endocardites* et les *péricardites* déterminent l'ascite quand ces affections sont arrivées à la phase asystolique. Ces deux types morbides occupent la première place dans l'étiologie de cette maladie. Sur dix chiens ascitiques, sept étaient atteints de péricardite, deux de lésions mitrales, un de lésions tricuspidiennes (Cadiot).

Les *tumeurs du foie*, ou de la cavité abdominale (*sarcomes*) (Caparini) (2), la *cirrhose* hépatique de cet organe, la compression ou l'oblitération de la veine porte par des néoplasies (3) amènent l'ascite; les veines du péritoine

(1) Cadiot, *Soc. centr. de méd. vét.*, 1893, p. 168.
(2) Caparini, *Bulletino veterinario*, 1880, p. 330.
(3) Mazzanti, *Moderno zooiatro*, 1892, p. 63.

BIBLIOTECA USV IAȘI

étant des dépendances de la veine porte, l'ascite apparaît dès que la circulation est entravée dans son domaine. La *tuberculose*, la *carcinose* du péritoine l'engendrent fréquemment; mais ces maladies peuvent évoluer sans ascite (Friedberger et Fröhner, Georg Müller).

Les *péritonites chroniques* s'expriment par l'ascite et il est très difficile de séparer l'ascite de la péritonite.

Les *maladies chroniques* des reins peuvent engendrer l'*ascite* et l'*anasarque*, mais ces complications font souvent défaut. Classées au point de vue de la pathogénie de l'hydropisie péritonéale, vingt-huit observations de Cadiot se répartissent ainsi : maladies du péricarde et du cœur, dix cas; tuberculose, huit; pleurésie, quatre; tumeurs malignes du foie et du poumon, deux; cirrhose hépatique hypertrophique sans lésion du cœur, trois; carcinome du foie, un.

Anatomie pathologique. — Un exsudat, qui atteint parfois 15 à 20 litres (1), constitue la lésion principale. Ce liquide présente des caractères très variables : il est tantôt clair, transparent, limpide, tantôt jaunâtre, rosé, opalescent ; il contient parfois quelques globules blancs, des globules rouges, des cellules endothéliales et quelques rares flocons fibrillaires; on peut y trouver une quantité relativement abondante de graisse lui donnant un aspect homogène.

L'épanchement ascitique est quelquefois visqueux, gélatineux, soit immédiatement après son extraction, soit après quelques instants de contact avec l'air extérieur ; il est rosé ou rouge foncé quand il y a des néoplasies embryonnaires dans la cavité abdominale; les vaisseaux ectasiés qui rampent à la surface des tumeurs se rupturent et provoquent une *ascite hématique*.

Le *péritoine* est pâle, blanchâtre, par suite de la dégénérescence graisseuse de l'endothélium.

(1) Hordt, *Repertor.*, 1843.

BIBLIOTECA USV IASI

Symptômes. — 1° Symptomes physiques. — L'augmentation de volume du ventre, qui *tombe* de plus en plus en s'élargissant d'un côté à l'autre et en se creusant davantage au niveau du flanc, est le premier symptôme qui attire l'attention. Les dernières côtes sont rejetées en dehors et plus écartées qu'à l'état normal ; le ventre peut s'abaisser au point de toucher terre ; la colonne vertébrale présente une concavité supérieure très prononcée ; les flancs sont tellement rapprochés qu'ils laissent se dessiner nettement l'angle externe de l'ilium et la ligne des apophyses transverses des vertèbres lombaires.

La *fluctuation* du liquide épanché rend l'ascite évidente. Pour la sentir, il faut appliquer le plat de la main sur le fuyant du flanc ; puis, en frappant sur le côté diamétralement opposé, on éprouve, sous la main qui reste fixe, la sensation d'un flot résultant de l'ébranlement du liquide. Pendant cette manœuvre, on voit quelquefois ce dernier constituer, sur la sphère abdominale, une véritable ondulation qui, partant des points percutés, va aboutir aux points opposés. La fluctuation est d'autant plus facile à percevoir que la sérosité accumulée dans le sac péritonéal est plus considérable (Reynal).

La *percussion* donne un son mat dans les parties inférieures, un son tympanique au niveau des parties supérieures. On déplace le siège de la matité et de la résonance en faisant varier les attitudes du sujet.

L'*auscultation* fait percevoir un bruissement comparable à celui d'une petite quantité de liquide qu'on roule dans un tonneau (1).

2° Symptômes rationnels. — La compression exercée par le liquide gêne le fonctionnement de tous les organes environnants ; la peau est sèche, amincie ; la respiration est difficile, fréquente, dyspnéique ; les battements du cœur sont forts, le pouls petit, les muqueuses pâles,

(1) Reynal, *Dict.* de H. Bouley, art. Ascite.

BIBLIOTECA USVASF

l'appétit nul, la miction rare, la diarrhée est fréquente ; l'animal meurt dans le marasme ou succombe quelquefois à une péritonite consécutive à une ponction infectante. C'est un état morbide grave, qu'on fait rarement disparaître.

Diagnostic différentiel. — L'ascite peut être confondue avec les états morbides suivants :

1° La *péritonite diffuse chronique* : la ponction qui fait constater l'absence de coloration du liquide et l'absence de fausses membranes justifie le diagnostic ascite.

2° L'*obésité* est reconnue par la palpation et la percussion ; la ponction exploratrice démontre qu'il n'y a pas de liquide dans la cavité abdominale.

3° Le *météorisme* occupe une région élevée du ventre ; la percussion fournit partout un son tympanique.

4° L'*accumulation d'urine* dans la cavité abdominale, déterminée par la rupture de la vessie, est caractérisée par l'anurie.

5° L'*augmentation de volume* du ventre provoquée par la *gestation* est décelée par la palpation.

6° La profonde émaciation des malades peut faire soupçonner la *carcinose* ou la *tuberculose*. Les injections de tuberculine, l'examen du jetage, l'inoculation du liquide ascitique au cobaye ou au lapin font reconnaître la tuberculose.

Traitement. — On pratique la PARACENTÈSE quand la distension du ventre et la dyspnée sont très considérables ; cette méthode de traitement est en même temps un moyen de diagnostic. Son action est plus rapide et plus certaine que celle des diurétiques ; elle est quelquefois suivie de mort immédiate par syncope ou par paralysie cérébrale quand les animaux se débattent violemment. Il ne faut extraire qu'une partie du liquide afin d'éviter une décompression brusque trop considérable. On se sert d'un trocart capillaire qu'on enfonce au niveau de la ligne blanche ou un peu

BIBLIOTECA USV IASI

de côté après avoir asepsié l'instrument et la région choisie. Le défaut ou l'interruption de l'écoulement du liquide est l'indice de l'obstruction du trocart par des fausses membranes ; on peut repousser ou déplacer celles-ci à l'aide d'une sonde élastique ou d'une tige mousse qu'on fait pénétrer dans l'ouverture du trocart.

L'injection iodée, qu'on emploie quelquefois pour empêcher le retour de l'ascite, n'est utile que lorsque l'épanchement provient exclusivement d'une altération du péritoine ; elle est très souvent dangereuse ; elle détermine fréquemment une poussée aiguë qui tue promptement le malade (Saint-Cyr, Labat). Lafosse (1), Pressecq, Sansot concluent que l'injection de teinture d'iode doit être réservée pour les cas où les autres médications sont impuissantes à soustraire les malades à une mort certaine. On emploie la formule suivante :

Teinture d'iode	1/10
Eau	9/10
Iodure de potassium	Q. S.

pour dissoudre l'iode qui se précipite. Il faut retirer le liquide après une minute. On a pu obtenir la guérison de ces hydropisies par l'administration répétée de calomel et même de sublimé corrosif (2). Les frictions sur le ventre de teinture d'iode, d'essence de térébenthine et d'oxymel scillitique, les sinapismes au plat des cuisses (Saint-Cyr) (3) ne doivent pas être négligés.

Concurremment, on emploie les purgatifs, notamment les purgatifs salins (sulfate de soude, de magnésie), qui concentrent davantage le sang et sont moins affaiblissants que les drastiques ; ils activent la résorption du liquide ascitique et comptent quelques succès. Clichy (4) a pré-

(1) Lafosse, *Journ. des vét. du Midi*, 1849, p. 193. — Delabière-Blaine, *Pathol. canine*, 1828.
(2) Lafosse, *Journ. des vét. du Midi*, 1866, p. 59.
(3) Saint-Cyr, *Journ. de l'École vét. de Lyon*, 1866. p. 559.
(4) Clichy, *Journ. prat. de méd. vét.*, 1827, p. 134.

BIBLIOTECA USVIASM

conisé le sirop de nerprun additionné d'émétique, les pilules toniques et les frictions résolutives à l'extérieur.

Les *diurétiques* sont particulièrement efficaces quand l'ascite procède d'une altération rénale, d'un trouble de la sécrétion urinaire; ils sont toujours utiles pour activer l'élimination. Le sel de nitre (1 gr.), l'acétate de potasse ou de soude (1 à 2 gr.), le bitartrate de potasse, la digitale (1 gr.), la scille (1 à 5 gr.), méritent d'être employés.

Les *sudorifiques* et les sialagogues, tels que le chlorhydrate de pilocarpine en injections sous-cutanées, peuvent également faire résorber ou activer la résorption de l'épanchement. Zahn (1) a obtenu, par ce moyen, la guérison d'un chien au bout de quatorze jours de traitement. Un *régime tonique* et nutritif diminue la transsudation du sérum et contribue puissamment à obtenir la guérison des cas curables. La plupart sont rebelles à tous les moyens de traitement parce qu'on ne peut atteindre la maladie causale.

Quand l'ascite est sous la dépendance de la *péricardite* ou de la *pleurésie*, il faut associer, à la paracentèse, la thoracentèse et la ponction du péricarde, conformément aux règles indiquées (2).

BIBLIOTECA USV IAȘI

III. — CONGESTION ET HÉMORRHAGIE.

AGNEAUX.

Étiologie. — L'*hémorrhagie* du péritoine est toujours symptomatique d'une maladie générale ou d'une altération locale. Le *charbon*, la *peste bovine*, les *affections septiques*, la *lymphadénie* sont les principales causes de cet accident.

Sous le titre d'*irritation hémorrhagique* du foie et de la

(1) Zahn, *Bad. Mittheil.*, 1888, p. 158.
(2) Voy. *Manuel opératoire* de l'*Encyclopédie vétérinaire*.

rate, Roche-Lubin (1) a décrit une affection rapide très meurtrière, non contagieuse, qu'il a vu régner à l'état épizootique, chez les agneaux, et qu'il attribue à la *tonte*. Les animaux étaient dans des conditions hygiéniques irréprochables, et la maladie atteignit exclusivement ceux qui avaient été tondus.

Labat considère cette affection comme une enzootie de *purpura hémorrhagique* non contagieuse, car les inoculations du sang des cadavres à d'autres animaux de même espèce restèrent négatives.

H. Bouley fait remarquer que la *tonte* avait agi à la façon d'un vernissage produisant, comme dans le cas signalé par Roche-Lubin, une hémorrhagie des organes internes et particulièrement du péritoine, du foie et de la rate, par arrêt des fonctions sécrétoires et dépuratives de la peau.

La pathogénie de cette congestion hémorrhagique est demeurée inconnue. Nous pensons qu'elle est sous la dépendance de la septicémie hémorrhagique qui sévit quelquefois chez les *bœufs* et les animaux sauvages. Buch (2) a observé cette septicémie à l'état sporadique chez le *bœuf*; les bactéries ovoïdes, trouvées dans le sang, sont semblables à celles de la maladie épidémique des bœufs.

Lésions. — Les agneaux, morts de cette affection, présentent les lésions suivantes : les tissus musculaire et cellulaire sont décolorés ; dans l'abdomen, on trouve deux litres environ d'un liquide séro-sanguinolent. Le péritoine est fortement injecté dans toute son étendue ; au niveau de la région sous-lombaire, cette injection est si prononcée qu'une légère pression sur la muqueuse en fait sortir un sang noirâtre, épais, qui ne tarde pas à se réunir en gouttelettes. Sur le mésentère et les épiploons, on aperçoit, çà et là, des taches plus foncées, noirâtres,

(1) Roche-Lubin, *Bull. de la Soc. centr. de méd. vét.*, 1848, t. III, p. 31, et *Rec. de méd. vét.*, 1848, p. 110.

(2) Buch, *Rec. de méd. vét.*, 1893, p. 573.

BIBLIOTECA USV IASI

qui ne sont autre chose que des caillots sanguins, épanchés entre les deux lames de cette séreuse, et témoignant des déchirures de vaisseaux sous-séreux, toujours dilatés à l'excès et gorgés de sang.

Le FOIE est volumineux, et sa surface parsemée d'ecchymoses irrégulières; la rate, hypertrophiée, noirâtre, a diminué de consistance et se déchire avec la plus grande facilité.

La *caillette*, les *intestins* et la vessie ne présentent que des traces très légères de congestion ; les autres organes sont normaux.

Symptômes. — La maladie apparaît très brusquement, sans aucun signe précurseur pouvant en faire prévoir le début.

Les symptômes sont les suivants : « Cessation brusque de l'appétit, douleurs colliquatives, tête appuyée sur le sol, frissons partiels et généraux, respiration costale, courte, plaintive, météorisation, face grippée, bouche brûlante, oreilles froides, muqueuses apparentes rouges, pupilles dilatées, pouls vite, très serré, sensibilité extrême des parois abdominales et particulièrement de l'hypochondre gauche; la palpation du ventre, même légère, provoque la chute du malade ; il se relève avec peine ; la marche est chancelante ; il s'accule bientôt sur les jarrets et se renverse ; le pouls s'efface ; les yeux pirouettent dans les orbites ; bouche béante, écumeuse ; refroidissement des extrémités ; défécation involontaire ; quelquefois un peu d'hématurie ; convulsions cloniques, et mort. » Sur 669 agneaux, 429 succombèrent (Roche-Lubin).

Traitement. — Le nombre des animaux morts de cette maladie indique suffisamment l'inefficacité de tout traitement ; il faut commencer par recourir aux mesures préventives, et, à cet effet, placer les animaux dans les conditions hygiéniques les plus favorables.

La désinfection du tube digestif à l'aide du salol, du

BIBLIOTECA USV IASI

diaphtol, du salicylate de soude, constitue ensuite le traitement le plus rationnel. Il échouera quand les microbes auront déjà pénétré dans le sang.

IV. — TUMEURS.

I. — SOLIPÈDES.

Signalées ou décrites sous le nom de *tumeurs de la cavité abdominale* par la plupart des auteurs, ces néoplasies siègent soit sur le mésentère, soit sur le péritoine pariétal, soit sur le péritoine viscéral. Dans ce dernier cas, il est assez difficile de dire si la néoplasie appartient au tube digestif ou à sa séreuse.

Le péritoine du *cheval* peut être envahi par des *carcinomes*, des *épithéliomes*, des *tumeurs mélaniques*, des *lipomes*, des *angiomes* et des *tumeurs indéterminées*. Nous les décrirons très succinctement, car nous avons étudié la plupart d'entre elles avec les néoplasmes du tube digestif qu'elles intéressent directement ou d'une manière secondaire.

Anatomie pathologique. — Carcinomes. — Les carcinomes du péritoine résultent généralement d'une généralisation de ceux du testicule, du foie, de la mamelle (Beau) (1), de la vessie (Cadéac) (2), de la prostate, ou des ganglions lymphatiques (Casper) (3). Ils affectent la forme de nodosités rosées, grisâtres ou blanchâtres, suivant leur volume et leur ancienneté.

Leurs dimensions égalent celles d'une tête d'épingle ou d'un gros œuf. Ces tumeurs couvrent la paroi abdominale, le mésentère et la séreuse de l'intestin (Kitt). Le péritoine est souvent enflammé ; il renferme un épanchement séro-sanguinolent de plusieurs litres (*péritonite carcinomateuse*) (Pellerin).

(1) Beau, *Soc. centr.*, 1888, p. 538.
(2) Cadéac, *Revue vét.*, 1881, p. 540.
(3) Casper, *Berliner Thierarztl. Wochenschr.*, 1893, p. 260.

BIBLIOTECA USVIASI

Épithéliomes. — On constate quelquefois une véritable éruption d'épithéliomes cylindriques sur les replis du péritoine [Delamotte (1), Weber, Montané et Viaud (2)]. Ces tumeurs innombrables ont le volume d'un haricot, parfois d'un œuf de poule; elles envahissent le péritoine et l'intestin. Leur couleur est gris jaunâtre et leur forme allongée. L'abdomen renferme un peu de sérosité jaunâtre.

Sarcomes. — Signalés par Cadéac (3), Fray (4), Fuchs (5), Mouquet (6), Brunet (7), Lucet (8), Frauenholtz (9), Burck (10), Walley (11), ces tumeurs sont tantôt disséminées, tantôt isolées; elles sont quelquefois répandues dans toutes les cavités splanchniques, sous forme de nodosités rouges, molles, de la grosseur d'un pois ou d'une noisette, et sont accompagnées d'une pleurésie et d'une péritonite sarcomateuse (Frauenholtz, Brunet).

Les néoplasies isolées atteignent des dimensions considérables; elles peuvent peser 5 kilos (Mouquet), 22 kilos, 75 kilos (Cadéac), ou même 110 kilos. Fixées à l'épiploon, ces tumeurs tiraillent l'intestin et contractent des adhérences avec tous les organes abdominaux. La coupe met en évidence des foyers de ramollissement, des foyers hémorrhagiques.

A l'*examen histologique*, on reconnaît un sarcome encéphaloïde (Cadéac), un sarcome fasciculé (Mouquet), un sarcome muqueux (Lucet), présentant parfois des foyers de calcification.

(1) Delamotte, *Revue vét.*, 1889, p. 65.
(2) Weber, *Revue vét.*, 1883, p. 43. — Montané et Viaud, *Revue vét.*, mars 1895.
(3) Cadéac, *Revue vét.*, 1882.
(4) Fray, *Soc. centr.*, 1891, p. 183.
(5) Fuchs, *Rec. de méd. vét.*, 1849, p. 956.
(6) Mouquet, *Soc. centr.*, 1893.
(7) Brunet, *Rec. de méd. vét.*, 1890, p. 309.
(8) Lucet, *Recueil*, 1893, p. 88.
(9) Frauenholtz, *Preuss. Mittheil.*, 1881, p. 62.
(10) Burck, *Soc. centr.*, 1890, p. 697.
(11) Walley, *Repertor. fur Thierheilkunde*, 1892, p. 217.

BIBLIOTECA USV IAȘI

Mélanomes. — Toutes les fois que les tumeurs mélaniques se généralisent, on les retrouve abondamment dans l'abdomen; elles ont du reste de la tendance à envahir le tissu conjonctif de toute l'économie. Elles constituent quelquefois des masses énormes dans le péritoine, ou s'accusent par une infiltration noire des mésentères et des parois intestinales [Jacob (1), Gaverian (2), Rodet, Laurent, Cagny (3)]. (Voy. *Mélanose.*)

Myxomes. — Trasbot (4) a observé, sur le mésentère côlique, un myxome pédiculé, gros comme la tête d'un homme, formé de lobules distincts ayant le volume d'un grain de raisin à celui d'une datte. Cette néoplasie avait déterminé la torsion du côlon flottant.

Lipomes. — Ce sont les tumeurs les plus communes du péritoine (fig. 35). Cunningham (5) a trouvé, dans l'hypochondre gauche d'un poulain de deux ans, une tumeur du poids énorme de 236 livres anglaises. Goubaux (6) a signalé plusieurs fois, soit dans le mésentère, soit dans l'épiploon, mais toujours à la face adhérente du péritoine, des tumeurs ayant un revêtement séreux, au-dessous duquel on trouve une membrane fibreuse, qui enveloppe une masse graisseuse, fibreuse ou même ramollie, parfois infiltrée de calcaire. Ces tumeurs sont tantôt libres dans la cavité péritonéale (Arloing) (7), tantôt pédiculées. Dans quatre cas, observés, le premier par Mégnin (8), le second par Rogerson (9), le troisième par Schwarzmaier (10), le quatrième par Auloge (11), le

(1) Jacob, *Rec. de mé. vét.*, 1836.
(2) Gaverian, *Rec. de méd. vét.*, 1854.
(3) Cagny, *Revue vét.*, 1889, p. 458, et *Rec. de méd. vét.*, 1869.
(4) Trasbot, *Bull. de la Soc. centr.*, 1889.
(5) Cunningham, *Ann. de méd. vét.*, 1872, p, 618.
(6) Goubaux, *Bull. de la Soc. centr.*, 1859.
(7) Arloing, *Journ. de Lyon*, 1868.
(8) Mégnin, *Rec. de méd. vét.*, 1878, p. 302.
(9) Rogerson, *Revue vét.*, 1893, p. 220,
(10) Schwarzmaier, *Berliner Thierarztl. Wochenschr.*, 1890, p. 47.
(11) Auloge, cité par Cadiot, *Ann. de méd. vét.*, 1891. — Mach, *Berliner Thierarztliche Wochenschrift*, 1892, p. 463, et *Ibidem*, 1889, p. 350.

BIBLIOTECA USAMV IASI

lipome était pédiculé et s'était enroulé autour de l'intestin, amenant ainsi son occlusion. Les lipomes des mésentères sont fréquemment la cause d'étranglements (1).

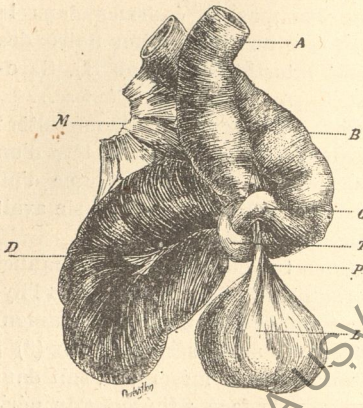

Fig. 35. — Lipome du mésentère.

M, mésentère. — A, B, anse intestinale. — T, pédicule de la tumeur qui enserre l'intestin au point C. — P, L, tumeur lipomateuse. — D, intestin étranglé et hémorrhagique.

La cavité abdominale contient plus ou moins de sérosité.

Angiomes. — Ils sont très rares dans le péritoine du cheval, ou n'acquièrent que de très petites dimensions. Un angiome du poids de 5 kilos a été trouvé, suspendu à l'épiploon, au point où celui-ci s'insère sur l'origine du côlon flottant (Laulanié) (2); une tumeur de cette nature, attachée, d'une part, au mésentère, près du pylore, et au côlon, d'autre part, a été observée par Fletcher et Warnell (3).

Ces tumeurs proviennent tantôt d'une dilatation variqueuse d'une grande branche émise par une des artères cóliques, tantôt d'une dilatation variqueuse de la grande mésentérique.

Quelquefois ces tumeurs atteignent le tissu conjonctif sous-péritonéal.

(1) Voy. t. II, *Étranglement de l'intestin*, fig. 35.
(2) Laulanié, *Revue vét.*, 1886, p. 228.
(3) Fletcher et Warnell, *Ann. de méd. vét.*, 1863, p. 47. — Poist, *Arch. vét.*, 1880.

BIBLIOTECA USV IASI

Elles sont formées de kystes à parois plus ou moins épaissies, de la grosseur d'une tête d'épingle à celle d'une noix, communiquant entre eux et contenant, dans leurs aréoles, un liquide rougeâtre, formé exclusivement d'éléments du sang. On peut y rencontrer des caillots anciens, régulièrement striés.

Tumeurs indéterminées. — La sérosité épanchée dans le péritoine fait rarement défaut, mais elle varie de quantité. Woodger (1) en a trouvé jusqu'à 75 litres. L'intestin est normal ou enflammé, phlogosé (Laux) (2); d'autres fois (Hardy) (3), il est même rupturé.

Entre les anses intestinales, dans l'épaisseur du mésentère, ou, le plus souvent vers la région sous-lombaire, on trouve les tumeurs. Leur aspect est très variable : elles sont coniques (Laux), mamelonnées (Paulin) (4), ovoïdes (Ansberque), globuleuses (Serres) (5).

Sur une coupe, elles se sont montrées le plus souvent fibreuses, d'autres fois cartilagineuses (Hill) (6), blanchâtres ou marbrées (Woodger).

Cette écorce limite, le plus souvent, des aréoles remplies de liquide ou de pus (Benjamin) (7), quelquefois, c'est une substance molle, gélatineuse, encéphaloïde. Le poids de ces productions est variable : 4 kilos (Benjamin), 4 k,700 (Serres), 3 kilos (Paulin), 9 kilos (Ansberque), 75 livres (Woodger), 70 livres (Hardy), 90 kilos (Belin).

Cadiot a rapporté le cas d'une tumeur énorme, chez un cryptorchide, siégeant au niveau de l'entrée du bassin où elle était reliée à la paroi abdominale inférieure; elle mesurait 80 centimètres de long, 70 de large, 30 d'épaisseur, et pesait 90 kilos. L'aspect intérieur était aréo-

(1) Woodger, *Recueil*, 1850, p. 931.
(2) Laux, *Journ. des vét. du Midi*, 1838, p. 211.
(3) Hardy, *Recueil*, 1866, p. 838.
(4) Paulin, *Journ. de l'École vét. de Lyon*, 1864, p. 78.
(5) Serres, *Journ. des vét. du Midi*, 1858, p. 558.
(6) Hill, *Ann. de méd. vét.*, 1879, p. 51.
(7) Benjamin, *Soc. centr.*, décembre 1895.

BIBLIOTECA USVAS

laire ; dans ces aréoles se trouvait tantôt un liquide jaunâtre, tantôt une matière gélatineuse, variant du jaune clair au jaune brun. La trame fibreuse était ossifiée en certains points. Le testicule droit, seul, renfermé dans l'abdomen, présentait un grand nombre de vésicules, contenant une sérosité ambrée. L'exploration rectale avait confirmé le diagnostic, car la tumeur s'étendait jusqu'à l'entrée de la cavité pelvienne.

Symptômes. — Les symptômes sont analogues à ceux qui dérivent des tumeurs de l'estomac ou de l'intestin.

Signalons l'inappétence, la pâleur des muqueuses, la tristesse, la maigreur, la faiblesse générale, la marche pénible, les coliques qui ne font presque jamais défaut. Elles sont continues ou intermittentes, légères ou violentes ; les lipomes engendrent fréquemment un étranglement de l'intestin : on peut alors observer tous les signes d'une rupture intestinale (Hardy) (1). Mach (2), a vu une péritonite *carcinomateuse* ou *sarcomateuse*.

Les crottins sont rejetés en quantité variable ; parfois des mucosités se font remarquer à la marge de l'anus (Ansberque) (3) ; on peut constater une diarrhée abondante, jaune verdâtre (Delamotte).

La *pression* de l'abdomen provoque quelquefois une douleur manifeste.

La *palpation* externe ou interne permet quelquefois de sentir des masses plus ou moins volumineuses dans la cavité abdominale. Les tumeurs peuvent soulever les dernières côtes et le flanc (Belin) (4). Elles s'accusent par un soubresaut marqué ou une respiration discordante quand elles sont très volumineuses. Ces signes résultent de la compression du diaphragme.

L'air expiré est quelquefois très fétide (Delamotte)

(1) Hardy, *Néoplasme volumineux* (*Rec. de méd. vét.*, 1866, p. 828.
(2) Mach, *Berliner Thierarztl. Wochenschr.*, 1892, p. 463.
(3) Ansberque, *Journ. des vét. milit.*, 1865, p. 210.
(4) Belin, *Revue vét.*, 1889, p. 460.

BIBLIOTECA USVIASI

et l'on observe des épistaxis nombreux (Cagny).

Diagnostic. — Très difficile. Hormis les cas où la tumeur peut être sentie, on ne peut que présumer son existence, même dans les cas de mélanose. Mais il faut reconnaître que, dans la plupart des cas, les tumeurs du péritoine sont plus ou moins nombreuses ; on peut les toucher par l'exploration rectale ; elles s'accompagnent d'hypertrophie des ganglions lymphatiques sous-lombaires.

On observe souvent des envies fréquentes d'uriner quand elles siègent dans le voisinage de la vessie (Lafosse) (1), parfois des vomissements quand elles occupent le péritoine qui recouvre l'estomac ou le duodénum (Conte) (2) ; elles se compliquent souvent d'ascite.

Pronostic. — Variable avec la nature de la tumeur, sa malignité. Cependant, lorsque le diagnostic a été porté d'une façon certaine, on peut affirmer que le pronostic est grave, car, à ce moment, la tumeur a toujours atteint un tel volume que le traitement est inutile ou impossible à tenter.

Traitement. — Il faut pratiquer la laparotomie et extirper la tumeur, quand on a reconnu son siège (3).

BIBLIOTECA SVASI

II. — RUMINANTS.

Nous possédons seulement, chez le *bœuf*, quelques relations des tumeurs qui nous occupent. Ce sont des *sarcomes*, des *fibromes* et d'autres néoplasies *indéterminées*.

Sarcomes. — Les *lymphosarcomes* proviennent ordinairement de la rate ou des ganglions mésentériques ; on les rencontre chez le *veau* (Kitt) (4). Les *sarcomes* du péri-

(1) Lafosse, *Traité de pathol.*, 1867.
(2) Conte, *Journ. des vét. du midi*, 1842.
(3) Voy. *Manuel opératoire* et *Pathologie chirurgicale.*
(4) Kitt, *Lehrbuch der pathologisch anatomischen Diagnostik*, 1836, p. 11.

toine sont très rares. Monribot, Léger (1), Larrieu et Morot en rapportent des observations.

Les *bœufs* qui en sont atteints refusent de manger, de travailler; ils sont abattus ; ils maigrissent et se plaignent fréquemment ; souvent, la paraplégie et l'hydropisie abdominale aggravent rapidement les symptômes et déterminent la mort.

Par la PALPATION, on peut sentir, dans le flanc droit, un corps dur, fuyant à la pression, arrivant quelques jours après à soulever le flanc (Monribot et Larrieu).

A l'autopsie, Monribot (2) trouva, sur le péritoine pariétal, une tumeur ovoïde du poids de 17 kilos, entourée de graisse. Très vasculaire et noirâtre par places, elle était grisâtre dans d'autres. Quelques tumeurs plus petites, de même nature, siégeaient sur le péritoine et le poumon.

Chez une vache, Larrieu a remarqué une énorme tumeur englobant les deux reins, les vaisseaux et les nerfs de la région lombaire; elle mesurait 35 centimètres de long et pesait 6 kilos. Le péritoine était parsemé de petites productions analogues. Le tissu de la tumeur principale était blanchâtre, fibreux, avec des stries sanguines. L'examen microscopique a fait reconnaître l'existence d'un sarcome fasciculé (3).

Le taureau examiné aux abattoirs par Léger était âgé ; la nature intime de la tumeur péritonéale fut établie par l'examen histologique. Exceptionnellement, on a rencontré des tumeurs sarcomateuses rondes, grises ou rougeâtres, enkystées dans la graisse péritonéale du *porc*.

Fibromes. — Deux cas ont été signalés par Morot (4), sur des vaches abattues pour la boucherie. La néoplasie, suspendue à l'épiploon, atteignait le poids de 20 kilos ;

(1) Léger, *Revue vét.*, 1880, p. 103.
(2) Monribot, *Journ. de l'École vét. de Lyon*, 1890, p. 80.
(3) Larrieu, *Revue vét.*, août 1894. — Morot, *Revue vét.*, 1895, p. 431.
(4) Morot et Montané, *Revue vét.*, 1893, p. 423. — *Bull. de la Soc. centr.*, 1889, p. 414.

BIBLIOTECA USVMC

elle était formée d'une enveloppe fibreuse, ferme, blanchâtre, et d'un contenu jaunâtre ayant à peu près la consistance et la couleur d'une courge. Montané pense qu'elle était due à l'organisation d'une fausse membrane.

Ossification. — Gurlt (1) a signalé, chez une vache, l'ossification du mésentère embrassant une anse de l'intestin grêle ; cette altération paraissait résulter d'un traumatisme qui avait provoqué une lésion chronique. Ces néoplasies osseuses sont plus communes chez le *porc*. Gurlt a observé un ostéome coralliforme dans le mésentère. Ces néoplasies sont généralement situées à la place correspondante à la plaie de castration. Ces ossifications capsulaires du péritoine ont plusieurs centimètres de long et jusqu'à deux centimètres et demi d'épaisseur ; elles envahissent quelquefois la paroi abdominale (Delaud).

Épithéliomes.— Morot (2) en a relaté une observation ; il a trouvé la cavité abdominale envahie par des néoplasies de forme et de volume variables, de couleur blanc jaunâtre, lisses, constituées par un tissu très ferme, lardacé, blanchâtre ou gris clair, parfois nuancé d'un piqueté jaunâtre : la coupe laissait sourdre un peu de liquide grisâtre, épais et gluant. Les épiploons et les mésentères sont superficiellement garnis de tumeurs, les unes déprimées ou aplaties, discoïdes ou ovalaires, les autres sphériques ou ovoïdes, grosses comme des pois, des amandes, des noix, des marrons, et même parfois plus volumineuses. A côté d'espaces plus ou moins exempts de lésions, il y a des parties couvertes d'agglomérations néoplasiques d'une épaisseur de 5 à 10 centimètres. Tumeurs analogues sur les intestins, à la face postérieure du diaphragme, sur les parois internes du ventre, à l'entrée du bassin, et enfin à la partie inférieure des cordons testiculaires qui se montrent, en outre, considérablement hypertrophiés. L'examen histologique de ces tu-

(1) Gurlt, *Magazin Thierheilk.*, 1870, 36 Jahrg., p. 93.
(2) Morot, *Revue vét.*, 1895, p. 136.

BIBLIOTECA USAMV

meurs fit reconnaître l'existence d'épithéliomes tubulés.

Tumeurs indéterminées. — Les cas ne sont pas nombreux ; Morot (1) en rapporte une observation chez une vache, Saint-Cyr (2) chez un bœuf.

Les animaux sont maigres, sans appétit ; on est obligé de les sacrifier pour la boucherie. Morot a trouvé, à l'autopsie, entre les reins et le bassin, une masse formée de vingt-cinq tumeurs discoïdes dont le volume variait depuis celui d'une noix jusqu'à celui d'une tête d'enfant. Ces tumeurs adhéraient à la veine cave et à l'aorte. La veine, très dilatée, renfermait un caillot ancien qui se continuait jusque dans les veines iliaques.

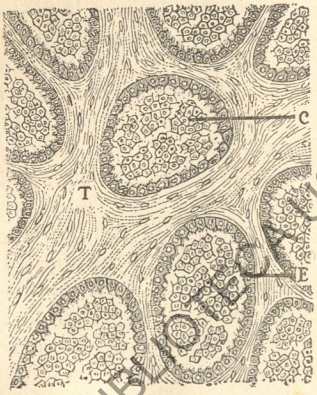

Fig. 36. — Coupe d'un épithéliome cylindrique du péritoine d'un chien.

C, cellules épithéliales centrales. — E, cellules épithéliales de revêtement. — T, stroma (Cadéac).

Symptômes. — Ils ne diffèrent pas de ceux que nous avons indiqués au sujet des tumeurs de l'intestin.

Traitement. — Quand la diagnostic a été établi, à l'aide de la palpation et de l'exploration rectale, il faut pratiquer l'extirpation de ces tumeurs (3).

III. — CHIEN.

Le péritoine du chien est fréquemment le siège d'une éruption tuberculeuse (Voy. *Tuberculose lymphadénique* et *Leucocythémie*).

Les *néoplasies secondaires* n'y sont pas rares ; mais elles

(1) Morot, *Revue vét.*, 1895, p. 431.
(2) Saint-Cyr, *Journ. de l'École vét. de Lyon*, 1851, p. 145.
(3) Voy. *Pathologie chirurgicale.*

BIBLIOTECA USAMV

intéressent généralement les organes abdominaux (foie, rate, etc.).

On peut y rencontrer des *épithéliomes cylindriques.*

Chez une chienne, opérée d'une tumeur de la mamelle de nature indéterminée, Cadéac (1) a constaté, à l'autopsie, sur le péritoine et quelques autres séreuses, une véritable éruption miliaire d'*épithéliomes cylindriques* (fig. 36).

Caparini (2) a observé une énorme *tumeur kystique* qui remplissait toute la cavité abdominale et s'étendait dans la cavité pelvienne ; ce kyste s'était formé aux dépens de l'épiploon.

Les *sarcomes secondaires* y sont également très répandus.

Diagnostic. — On palpe facilement les tumeurs du péritoine à travers les parois abdominales.

BIBLIOTECA USV IAȘI

IV. — OISEAUX.

Épithéliomes. — Chez un vieux coq, Gubler (3) a signalé une tumeur ovoïde, formée d'une matière friable, jaunâtre, opaque, enveloppée d'une membrane fibreuse, très vasculaire. Un pédicule rattachait cette tumeur à l'ilium ; l'examen microscopique démontra qu'il s'agissait d'un épithéliome.

Kystes séreux. — Observés par Nocard (4) et Railliet (5), ces kystes sont multiples, séreux, en grappes, plus ou moins longuement pédiculés. Leur grosseur varie beaucoup : tantôt le mésentère est recouvert de milliers de très petits kystes, transparents ; tantôt ils sont gros comme de petits pois, des grains de raisin, ou même comme des noix et alors ils forment une véritable grappe

(1) Cadéac, *Revue vét.*, 1887, p. 501.
(2) Caparini, *Bulletino veterinario*, 1880, p. 330.
(3) Gubler, *Ann. de méd. vét.*, 1863, p. 539.
(4) Nocard, *Rec. de méd. vét.*, 30 avril 1895, p. 169.
(5) Railliet, *Rec. de méd. vét.*, 30 mai 1895, p. 199.

d'un aspect remarquable, du poids de 450 grammes.

Le liquide, renfermé dans les vésicules, est albumineux; il ne contient ni parasites ni microbes (cultivables par les procédés actuels). Tous les viscères sont sains.

Kystes dermoïdes. — Les kystes dermoïdes sont fréquents chez l'*oie* et le *canard* où ils occupent les cavités thoracique et abdominale [Gurlt (1), Lobstein (2), Larcher (3), Hering (4), Bollinger (5)]. On les rencontre quelquefois chez la *poule* (Ercolani, Peunada, Pflüg). Ils ont été étudiés par Kitt (6).

A l'*extérieur*, ces kystes ressemblent à des lipomes, parce qu'ils sont ordinairement entourés d'une couche de graisse d'épaisseur variable; ils ont une forme ovoïde et les dimensions d'un œuf ou du poing. Hering en a rencontré un de 17 centimètres de long, sur 11 à 15 de large. Le *contenu* est formé d'une certaine quantité de plumes fortement pressées de 4 à 6 centimètres de long, fermes ou souples, et ramifiées; elles sont parfois irrégulièrement implantées. Règle générale, elles sont placées dans la même direction.

On peut trouver, avec les plumes, du cartilage, du tissu myxomateux, graisseux ou musculaire. Ce sont en somme des inclusions fœtales de peau et des tissus adjacents. Tantôt ces kystes se prolongent dans la graisse qui occupe la surface (Gurlt), tantôt les deux pôles du sac sont couverts de plumes implantées vis à vis, tantôt enfin le kyste est rupturé. Ces kystes paraissent provenir de l'*ovaire*, puis ils se pédiculisent et deviennent libres dans la cavité abdominale pendant la période embryogénique.

(1) Gurlt, *Magazin für Thierheilk.*, 1849, p. 72.

(2) Lobstein, *Lehrbuch der pathologische Anatomie.* Jahrg., 1834, p. 303.

(3) Larcher, *Mélanges de pathologie comparée*, 1875, p. 123.

(4) Hering, *Repertor.*, 1874, p. 143.

(5) Bollinger, *Münchener Jahresbericht*, 1876-77, p. 38.

(6) Kitt, *Lehrbuch der pathologisch anatomischen Diagnostik.* Stuttgart, 1895.

BIBLIOTECA CENTRAL

Dans quelques rares cas, on observe diverses tumeurs kystiques, de volume variable, qui remplissent la cavité abdominale et empêchent le développement des organes qui y sont contenus.

V. — PARASITES.

Le péritoine des diverses espèces animales est pauvre en parasites. On y trouve des cestodes, des trématodes et des nématodes.

I. — SOLIPÈDES.

Chez les solipèdes, les filaires (*Filaria equina, F. papillosa*) et les échinocoques sont les deux principaux parasites de cette séreuse.

ARTICLE Ier. — FILARIOSE.

Filaria equina, Filaria papillosa. — C'est un ver blanchâtre dont le mâle a 6 à 8 centimètres et la femelle 9 à 15. La bouche est chitineuse et offre quatre papilles ; la queue est contournée en vrille chez le mâle, à peine spiralée, chez la femelle ; elle présente, comme la bouche, des papilles au nombre de 8 chez le mâle et de 3 chez la femelle. Cette filaire est ovovivipare, mais on ne sait ce que deviennent les œufs, ni comment le parasite pénètre dans l'organisme.

On l'a signalée plusieurs fois, dans le péritoine, chez le *cheval*, l'*âne* et le *mulet*.

Le nombre de ces parasites n'est pas considérable ; on n'y trouve presque que des femelles.

L'animal qui en est atteint ne paraît pas incommodé et la cachexie qu'on a observée chez les animaux porteurs de filaires n'est probablement pas due à leur influence morbide.

Le mode d'introduction et l'évolution de ce parasite n'étant pas connus, le *traitement* ne peut être formulé,

BIBLIOTECA USV IASI

d'autant plus que la présence de cette filaire ne peut être diagnostiquée pendant la vie.

ARTICLE II. — ÉCHINOCOCCOSE.

Échinocoques. — L'échinocoque, forme larvaire du *Tænia ecchinococcus*, a été signalé à l'état erratique dans le péritoine des *équidés*.

Il se présente sous forme d'une petite masse vésiculaire à l'intérieur de laquelle on trouve un grand nombre de scolex. Pour parvenir à ce lieu d'élection, la larve perfore les parois intestinales et vient s'enkyster dans le mésentère.

On ne lui a attribué aucune action pathologique; cependant Toutey (1) a relaté un cas de volvulus mortel produit par un kyste hydatique dont le pédicule, attaché au mésentère, s'était enroulé autour du colon.

Le seul moyen de prévenir son développement et sa multiplication consiste à surveiller les boissons et les aliments, de façon à empêcher l'ingestion d'œufs du *Tænia echinococcus*.

Cysticercus fistularis. — Signalé par Rudolphi, qui l'avait trouvé dans le péritoine d'un cheval, puis par Reckleben.

C'est un ver de forme ovalaire ayant de 7 à 13 centimètres de long sur 1 à 1 centimètre et demi de large, dont la tête, petite, ressemble beaucoup à celle d'un tænia à crochet ; la vésicule caudale est renflée en arrière.

Sclerostomum armatum. — Railliet les a rencontrés sous la forme kystique et à l'état agame dans le mésentère; Kitt a trouvé, dans le péritoine, des adultes, fixés par leur armature buccale.

Ce ver, qui habite généralement l'intestin, a une forme cylindrique. Long de 18 à 20 millimètres, il est droit et

(1) Toutey, *Rec. de mém. et observ. sur l'hyg. et la méd. vét.*

BIBLIOTECA USV IASI

raide, de coloration grise ou brunâtre ; la tête est munie d'une bouche présentant plusieurs rangs d'anneaux chitineux denticulés ; la bourse caudale du mâle est presque trilobée ; la femelle a la queue obtuse.

Souvent très abondants dans l'intestin, on peut les rencontrer un peu partout, par exemple dans les artères, les muscles, les ligaments, etc. Pour arriver dans le péritoine, les embryons doivent traverser l'intestin et venir s'enkyster dans le mésentère, achever leur développement dans les lames du péritoine (Kitt) ou suivre les vaisseaux et finir par se fixer au point où on les trouve (Railliet).

Parasites de l'intestin, ils peuvent déterminer des coliques ; parasites rares du péritoine, ils ne peuvent produire de troubles appréciables.

BIBLIOTECA USV IAȘI

II. — RUMINANTS.

Le péritoine est rarement le siège de parasites. On y rencontre cependant le *Cysticercus tenuicollis* et la *filaire* dite du *bœuf*. Morot (1) a trouvé des douves hépatiques.

Cysticercus tenuicollis. — Il se présente sous la forme d'une ampoule blanchâtre munie d'un prolongement analogue au goulot d'une bouteille et ayant, au maximum, le volume d'un œuf de pigeon. C'est la forme larvaire du *Tænia marginata* et le scolex a tous les caractères de celui de ce tænia. Appelé *boule d'eau* dans les abattoirs, il laisse échapper, quand on le crève, une certaine quantité de liquide.

D'après les expériences de Railliet, les œufs, arrivant dans l'intestin avec les boissons et les aliments, traverseraient le foie pour se rendre au péritoine ; leur développement complet demanderait sept à huit mois.

Les animaux sont parfois porteurs d'un très grand

(1) Morot, *Revue vét.*, 1887, p. 137.

nombre de ces parasites. Quoique Railliet, dans ses expériences, ait obtenu des lésions très graves, parfois mortelles, ils ne sont pas, dans la généralité des cas, des causes de troubles sérieux.

Traitement. — Le *traitement* ne peut être que préventif ; il consiste à empêcher le développement de ce tænia. Toutes les viandes contenant des cysticerques, ainsi que les viscères, au lieu d'être abandonnés aux chiens, devraient être détruits ; le chien, ne les mangeant pas, ne sèmerait plus les œufs du tænia adulte et ces œufs ne contamineraient plus les animaux qui mangent l'herbe souillée.

Filaria labiato-papillosa (*Filaria Cesaria*, *Filaria terebra*). — Signalée, la première fois, par Alessandrini, qui lui a donné son nom. Elle se distingue de celle du cheval par ses papilles caudales chez la femelle, ses dimensions qui varient entre 5 à 10 centimètres. La *femelle* est toujours plus grande que le *mâle* ; elle est ovovivipare. On la rencontre rarement et les individus affectés n'en offrent qu'un petit nombre.

Son action pathologique est loin d'être démontrée, car les animaux chez lesquels on l'a trouvée n'offraient rien d'anormal.

Distomes hépatiques. — Chez une *vache* en bon état de santé, Morot (1) a constaté, à la face interne de la paroi abdominale, une éruption pseudo-tuberculeuse étendue, produite par les distomes hépatiques. Chez une autre vache, il a trouvé un seul de ces kystes.

III. — PORC.

Les parasites du péritoine du porc comprennent : les *Echinococcus*, le *Cysticercus tenuicollis* et le *Stephanurus dentatus*.

(1) Morot, *Bull. de la Soc. centr. de méd. vét.*, 1889, p. 37. — *Soc. centr.*, 1890, p. 732.

BIBLIOTECA U.S.V.M.F.

Échinocoques. — Les *échinocoques* du porc, semblables à ceux des autres animaux, déterminent parfois des lésions d'hépatite diffuse et de péritonite, mais, le plus souvent, l'animal n'en paraît nullement indisposé (fig. 37 et 38).

Cysticerques. — Le *Cysticercus tenuicollis* est le même que celui des ruminants; il habite les replis du péritoine, l'épaisseur du foie, la surface de la partie charnue du diaphragme où il simule le *Cysticercus cellulosæ*.

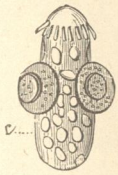

Fig. 37. — Échinocoque détaché de la membrane (grossi).

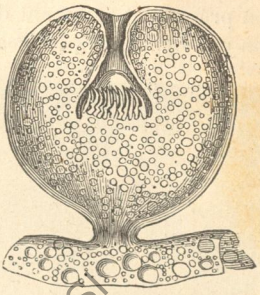

Fig. 38. — Échinocoque, plus grossi, encore adhérent à la membrane hydatique.

Stephanurus dentatus. — Le *Stephanurus dentatus*, nématode de la famille des strongylidés, est un ver filiforme de 22 à 40 millimètres de long, dont le corps, atténué en avant, offre une bouche orbiculaire denticulée avec une extrémité inférieure armée d'un spicule et d'une bourse multilobulée chez le mâle. La femelle est environ une fois et demie plus longue que le mâle.

Très commun aux États-Unis (White), au Brésil (Hatterer), on lui a attribué un rôle exagéré dans certaines maladies à allure épizootique, appelée *mysterious disease*.

Lutz a mis sur son compte des épanchements qu'il a trouvés dans le péritoine, ainsi que des indurations fistuleuses situées au niveau des reins.

BIBLIOTECA USVASICO

IV. — CARNIVORES.

Ces animaux, dont le tube digestif abonde en parasites, en présentent rarement dans leurs séreuses. Cependant, on y a signalé des *échinocoques*, le *Pleurocercoïdes Bailleti*,

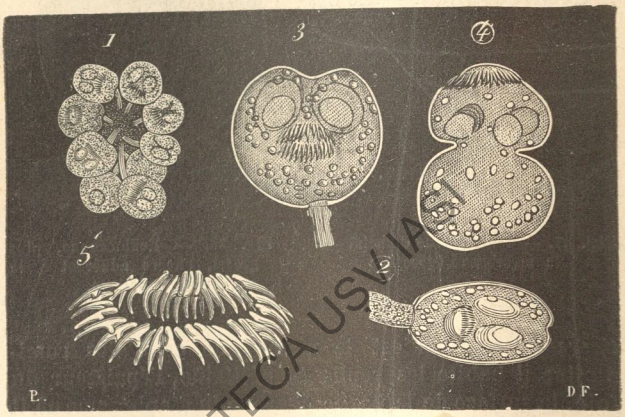

Fig. 39. — Échinocoques.

1, groupe d'échinocoques encore adhérents à la membrane germinale par un funicule, grossi 40 fois. — 2, échinocoque grossi 107 fois; la tête est invaginée à l'intérieur de la vésicule caudale ; il existe un funicule. — 3, le même comprimé, la tête rétractée, les ventouses, les crochets et les corpuscules calcaires sont apparents à l'intérieur. — 4, échinocoque grossi 107 fois ; la tête est sortie de la vésicule caudale. — 5, couronne de crochets grossie 350 fois.

BIBLIOTECA USV IAȘI

l'*Eustrongylus gigas*, le *Linguatula denticulata* et un *Pentastomum*.

Échinocoques (fig. 39). — Forme hydatique du *Tænia echinococcus*, si commun dans l'intestin du chien. Les échinocoques se présentent sous la forme d'hydatides multiloculaires, généralement du *type exogène*, dont le volume varie de celui de la tête d'une épingle à celle du

Bibliotecă USV Agronomie Iași

poing. Signalés par Hartmann, Reimann et Railliet, chez des chiens considérés comme hydropiques, ils sont en nombre parfois considérable, ainsi que le prouve l'observation de Reimann, qui en a compté jusque trois mille environ, et celle de Railliet qui dit en avoir trouvé cent mille et plus. Parmi ces hydatides, dont le volume, en général, est celui d'un pois, les uns sont libres, les autres adhérents à la séreuse ; enfin quelques-uns se présentent sous la forme d'*acéphalocystes* (fig. 40).

Dans le cas cité par Railliet, ces parasites remplissaient



Fig. 40. — Acéphalocystes.

BIBLIOTECA USV IAȘI

toute la cavité abdominale ; il y avait des lésions de péritonite généralisée chronique.

L'origine de ces échinocoques se réduit à des suppositions.

Pleurocercoïdes Bailleti. — Découvert par Baillet. Ce cysticerque filiforme, quelquefois cordiforme, est blanchâtre, de consistance granuleuse, long de 1 à 2 centimètres, atténué aux extrémités, à tête irrégulièrement globuleuse, munie de quatre ventouses.

On suppose que ce parasite arrive dans le péritoine par le torrent circulatoire et sort des vaisseaux pour s'enkyster et se développer.

Il a été signalé par Baillet chez le *chat*, par Labat chez

un *chien* atteint d'ascite. Ce chien ayant subi l'opération de la paracentèse, on trouva, dans le liquide extrait, une grande quantité de *Pleurocercoïdes* et, à son autopsie, on en rencontra encore d'enkystés dans le péritoine et l'épiploon. Enfin, Railliet en a observé, chez plusieurs individus, un assez grand nombre ; ils étaient enkystés et les kystes, renfermant deux à sept individus, étaient presque tous échelonnés le long des vaisseaux de l'épiploon.

Linguatules. — Des linguatules (*Linguatula denticulata*) ont été rencontrées dans le péritoine du *chat*.

Pentastomes. — Des pentastomes agames ont été trouvés par milliers dans des kystes du péritoine hépatiques ou du mésentère, par Bochefontaine.

BIBLIOTECA USV IAȘI

V. — LAPIN.

Le seul parasite du péritoine de cet animal est le *Cysticercus pisiformis*. On l'y rencontre très souvent et en grand nombre. C'est la forme cystique du *Tænia serrata* du chien. Les œufs pénètrent par le tube digestif et la larve traverse le foie pour se fixer dans le péritoine. Arrivée là, elle provoque la formation d'un kyste dont elle s'enveloppe. En examinant le mésentère, on trouve de petites vésicules de la grosseur d'un pois, offrant un point blanc formé par le scolex du *Tænia serrata*. Il ne paraît pas provoquer de troubles pathologiques.

VI. — VOLAILLES.

Baillet a signalé, dans le péritoine d'une *poule*, *trois cysticerques* de la grosseur d'un grain de millet, isolés chacun dans un kyste ; la tête était pourvue de quatre ventouses sans trompe ni crochets.

CHAPITRE XVIII

DIAPHRAGME.

I. — PERFORATION ET DÉCHIRURE.

La perforation du diaphragme consiste dans une solution de continuité plus ou moins étendue de cet organe. D'origine *congénitale* dans la plupart des cas, elle fait office d'ouverture herniaire pour les organes abdominaux et provoque ainsi la formation de *hernies diaphragmatiques* ou *diaphragmatocèles*.

Les perforations de ce grand muscle, signalées par Gohier et Girard (1), sont relativement communes, si l'on en juge par le grand nombre d'observations publiées (Goubaux) (2).

Fréquentes chez le *cheval*, on les observe aussi chez les animaux de l'espèce *bovine*, la *vache* notamment, et chez les petits animaux (*chien* et *chat*).

BIBLIOTECA USVMF

I. — SOLIPÈDES.

Étiologie. — Les perforations du diaphragme sont généralement *congénitales*. Dans la plupart des cas, on peut rapporter ces solutions de continuité à un défaut de soudure du centre phrénique (*mésoderme*) avec la bande charnue qui prend naissance sur les parois de la cavité *pleuro-péritonéale*.

(1) Gohier et Girard, cités par Didal, *Rec. de méd. vét.*, 1832, p. 186.
(2) Goubaux, *Rec. de méd. vét.*, 1846, p. 525.

Cette anomalie du diaphragme peut être *primitive* ou *secondaire* : *primitive*, elle résulte d'un arrêt dans l'évolution embryogénique de la cloison diaphragmatique elle-même, dont la cause échappe ; *secondaire*, elle est due à l'interposition d'une anse intestinale, du foie, etc., qui s'oppose à la réunion des deux moitiés du diaphragme et à la séparation complète des deux grandes cavités splanchniques.

a. Parfois l'orifice anormal du diaphragme existe sans qu'il y ait hernie, car l'ouverture se trouve en regard du foie qui la bouche complètement ; il est bien évident que la perforation résulte dans ces cas d'un arrêt de développement ; l'ouverture ne saurait être imputée à une rupture :

« Son contour est très régulier et circonscrit par des fibres du diaphragme qui s'écartent momentanément, en décrivant un arc, pour se rejoindre ensuite, fibres simplement disjointes et ne présentant aucune discontinuité. Au pourtour de cet orifice, les deux séreuses, pectorale et abdominale, s'adossent l'une avec l'autre en formant un étroit liséré. On ne constate aucune adhérence avec les organes environnants, ni rien qui indique une cicatrice ; l'ouverture paraît absolument naturelle (Blanc) (1).

Quand l'intestin s'introduit dans cet orifice, la partie intestinale herniée est étranglée, à son passage dans l'anneau, sur une longueur variable. A cet endroit, la paroi de l'intestin est épaissie. « Le côlon se trouve logé dans la cavité thoracique sur une longueur variable et présente trois rétrécissements bien nets, visibles même sur les bandes charnues longitudinales et qui correspondent à l'anneau du diaphragme, à la courbure

(1) Lesbre et Blanc, *Journ. de l'École vét. de Lyon*, 1891. — Haan, *Contribution à l'étude des déchirures du diaphragme* (*Journ. de méd. vét. et de zoot.*, 1892). — Rubay, *Anomalies de développement complexes des organes théoriques et abdominaux chez l'âne* (*Ann. vét.*, 1893).

BIBLIOTECA USV IAȘI

sus-sternale et au point où l'anse côlique passe par-dessus la veine cave » (Neyraud) (1).

Toutes les fois que les perforations se trouvent au niveau d'un espace libre du diaphragme, les viscères peuvent s'y engager, si leurs dimensions ne s'y opposent pas; mais les caractères de l'orifice sont identiques.

La plupart des observateurs avouent, en effet, que les ouvertures diaphragmatiques portent le cachet d'une chronicité des plus évidentes [Barrier (2), Poitevin (3), Penhson (4), Cooper (5), etc.] ; leurs bords sont lisses, épaissis, bien arrondis et libres de toute adhérence anormale (fig. 41).

b. Quelquefois, pendant la période embryogénique, les viscères déplacés s'opposent mécaniquement à la réunion des deux portions du diaphragme.

Dans un cas observé par Blanc (6) le gros intestin (fig. 41), sur une longueur de $1^m,75$, répondant aux deuxième et troisième portions du côlon replié, s'avance dans la cavité thoracique à travers le diaphragme perforé. L'orifice, de forme elliptique, n'a pas moins de $0^m,16$ sur $0^m,22$; ses bords sont réguliers, arrondis et, comme dans les cas précédents, on ne voit pas d'interruption dans les fibres du diaphragme : les fibres musculaires et tendineuses se dévient simplement, s'incurvent en haut et en bas pour limiter l'orifice (7).

Comme le fait judicieusement remarquer l'auteur, « la disposition du gros intestin dans ce cas de hernie thora-

(1) Neyraud, *Hernie diaphragmatique* (*Journ. de l'École vét. de Lyon*, 1891, p. 80).

(2) Barrier, *Rec. de mém. de méd. vét. milit.*, 1874, p. 641.

(3) Poitevin, *Ibid.*, 1874, p. 69.

(4) Penhson, *Journ. des vét. du Midi*, 1861, p. 393.

(5) Cooper, *Ann. de méd. vét.*, 1865 p. 217.

(6) Blanc. *Rec. de méd. vét.*, 1891, p. 801 et *Journ. de méd. vét. et de zootechnie*, 1891.

(7) Touvé a même retiré 14 mètres d'intestin grêle de la cavité thoracique. Hernie diaphragmatique (*Rec. de mém. et observ. sur l'hyg. et la méd. vét.*, p. 293, 1895).

BIBLIOTECA

cique ne permet pas le moindre doute sur l'origine de cette malformation ».

« Il est évident qu'aucun traumatisme ne peut expliquer

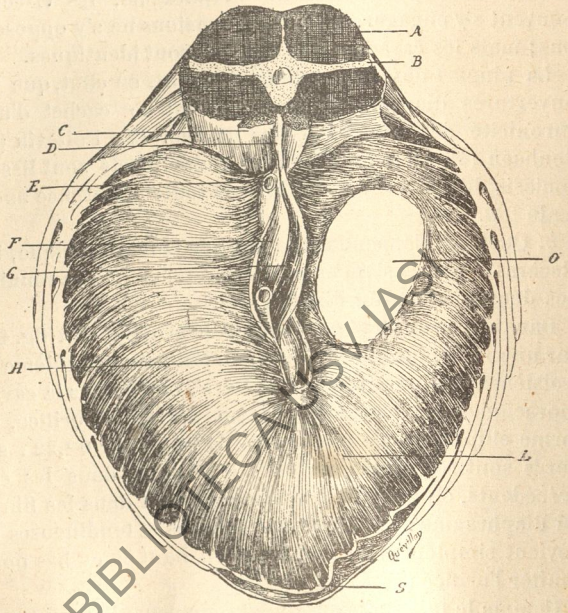

Fig. 41. — Ouverture diaphragmatique congénitale observée par M. Blanc.

A, coupe de la masse commune. — B, coupe d'une vertèbre lombaire. — C, coupe du muscle psoas. — D, les tendons des piliers. — E, pilier gauche. — F, G, les deux portions du pilier droit. — H, veine cave postérieure. — L, portion aponévrotique du diaphragme. — O, perforation du diaphragme. — S, appendice xiphoïde du sternum.

ce vaste orifice et surtout ce renversement du côlon replié. On ne pourrait comprendre comment cette anse intestinale volumineuse, qui s'étend toujours du sternum au bassin, que son poids immobilise sur les parois abdo-

minales, aurait pu subir un déplacement aussi considérable. La disposition que présentait ce sujet existait évidemment depuis l'origine. C'est au moment même du développement de l'intestin et du diaphragme que cette ectopie s'est produite. L'anse côlique, lors de sa formation, n'a pas évolué dans le sens normal : son sommet, au lieu de se diriger en arrière, s'est incliné en avant, a passé au-dessous de l'estomac, et est arrivé dans la région cardiaque avant que les deux moitiés du diaphragme se soient réunies sur la ligne médiane. La présence d'une anse intestinale, à ce niveau, a empêché la cloison diaphragmatique de se fermer complètement, et il en est résulté un orifice dans lequel le côlon replié est resté engagé. » L'estomac, la rate peuvent se trouver enclavés dans la poitrine par le même mécanisme.

Bien des cas de hernies diaphragmatiques peuvent être assimilés, par leur mode de formation, à l'observation précédente ; mais la plupart des auteurs ont toujours voulu voir dans les *efforts violents* et les *traumatismes*, la cause essentielle, unique de ces lésions diaphragmatiques.

Les perforations diaphragmatiques libres, en donnant passage à une anse intestinale, sont compatibles avec toutes les apparences de la santé jusqu'au moment où des accidents divers provoquent la formation de hernie ou aggravent des *diaphragmatocèles existants*. Crépin (1) cite, par exemple, le cas d'un cheval vidard, qui, après avoir vécu avec toutes les apparences de la santé malgré une déchirure du diaphragme, périt à la suite de violentes coliques occasionnées par une anse d'intestin engouée par une quantité trop considérable d'aliments.

c. Si les perforations du diaphragme sont, dans la plupart des cas, *congénitales*, il ne faut pas aller jusqu'à nier l'existence des perforations *traumatiques*, c'est-à-dire dues

(1) Crépin, *Journ. prat. de méd. vét.*, 1828, p. 144.

BIBLIOTECA UCV IAS

à la seule influence des causes extérieures. C'est ainsi que la rupture du diaphragme peut être déterminée par toutes les violences extérieures, traumatismes, chocs, heurts, au niveau des dernières côtes, par les pressions exagérées que la cloison diaphragmatique, en état de contraction, reçoit de toutes les puissances expiratrices par l'intermédiaire des organes abdominaux.

On comprend facilement que le diaphragme peut être atteint par toutes les violences portant leur effet dans les parties postérieures de la cavité pleurale, où le poumon est représenté par un mince feuillet se logeant exceptionnellement dans le sinus pleural postérieur. La position immédiatement sous-cutanée du diaphragme, à ce niveau, le lie étroitement à toutes les altérations des côtes et des muscles intercostaux, produites par les *chutes* sur des corps tranchants ou contondants, des *coups de corne* de timon. Si les muscles intercostaux, en même temps que le diaphragme, sont rupturés, on peut voir une hernie diaphragmatique exister avec une hernie ventrale ; la peau elle-même peut être lésée : il se produit alors une véritable éventration et la rupture diaphragmatique peut ainsi passer inaperçue.

Les altérations consécutives à des *fractures costales* sont plus fréquentes [Beaudrier (1), Pelvisson (2)]. Michalski (3) cite le cas d'une hernie diaphragmatique consécutive à une fracture des côtes ; il y avait nécrose du foie, du poumon, de l'intestin et les symptômes avaient été observés six ans seulement après l'accident ; dans les *fractures* plus ou moins esquilleuses, les abouts osseux se chevauchent et déchirent le diaphragme, ou tout au moins le lèsent suffisamment pour expliquer sa rupture dans la suite. Wiart et Pécus (4) ont observé une hernie dia-

(1) Beaudrier, *Rec. de méd. vét.*, 1887, p. 87.
(2) Pelvisson, *Journ. des vét. du Midi*, 1861, p. 393.
(3) Michalski, *Berliner Thierarztl. Wochenchr.*, 1894.
(4) Wiart et Pécus, *Journ. de méd. vét.*, 1895, p. 724.

BIBLIOTECA USVIASI

phragmatique, à la suite d'une double perforation du diaphragme en regard d'une fracture des onzième et douzième côtes.

Dans le cas relaté par Mouquet (1), la déchirure avait une longueur de 30 centimètres environ ; elle était limitée par deux lèvres épaissies, formées d'un tissu de cicatrice ; des néomembranes recouvraient la face postérieure du diaphragme et indiquaient clairement les lésions d'une péritonite ancienne.

d. Mais c'est principalement dans les *violents efforts*, les sauts d'obstacles (Haan), au moment de l'énergique contraction des muscles expirateurs que se produisent les déchirures. C'est dans ces circonstances que Franconi (2) a pu observer le passage d'une anse de l'intestin grêle à travers l'ouverture œsophagienne du diaphragme. Un cheval limonier, attelé de concert avec un autre, à un fort tombereau chargé de pierres et enfoncé dans un trou profond, donna un coup de collier si puissant qu'il enleva la voiture et alla s'abattre à quelques pas de là ; il se releva aussitôt, et traîna seul le fardeau à une distance de vingt-cinq pas environ.

Les *lésions diaphragmatiques* déterminées par des efforts de vomissements, consécutifs à l'indigestion stomacale (Blanchard, Gilis, Baillif, Ladague), se produisent par le même mécanisme.

La *plénitude des organes digestifs* est une condition favorable. Les déchirures diaphragmatiques qui surviennent, au moment de l'abatage de chevaux qui viennent de prendre leur repas, en font foi (H. Bouley).

Dans ces cas, à l'énergique contraction des muscles expirateurs, s'associe la chute brusque sur le sol qui provoque une forte commotion tendant à projeter sur le diaphragme la masse énorme des viscères disten-

(1) Mouquet, *Rec. de méd. vét.*, 1896, p. 118.

(2) Franconi, *Rec. de méd. vét.*, 1844, p. 412. — *Rupture du diaphragme* (*Berliner Thierarztl. Wochenschr.*, 1892, p. 328).

BIBLIOTECA USAMV

dus (1). Les réservoirs intestinaux, distendus par des gaz, peuvent aussi, dans une certaine mesure, favoriser la production de ces accidents : c'est ainsi que Carles a observé deux cas de rupture du diaphragme consécutivement à une affection aiguë des organes abdominaux.

Il est peu probable pourtant que la seule tension des gaz intestinaux puisse vaincre la résistance du diaphragme refoulé et distendu à l'excès, sous l'effort de leur expansion. Mais si la rupture du diaphragme est à peu près impossible pendant la vie par un météorisme, même excessif, il n'est pas rare de la constater après la mort.

Lésions. — Règle générale, toutes les *perforations congénitales* de petites dimensions siègent au point d'union du centre phrénique avec la portion charnue.

Ce sont de beaucoup les plus nombreuses.

Les déchirures *accidentelles* peuvent exister dans tous les points de l'organe ; elles siègent soit dans la partie périphérique et charnue, soit dans la partie centrale et aponévrotique.

La musculeuse n'est atteinte que dans les cas de *fractures costales*, de *coups de corne* et de *traumatismes* violents au niveau de l'hypochondre.

Dans ces circonstances, les orifices diaphragmatiques sont plus ou moins irréguliers ; les bords, comme dilacérés, sont le siège d'une congestion intense si la lésion est récente ; ils contractent des adhérences avec les tissus environnants si l'accident est ancien.

Consécutivement à des *efforts de vomissement*, Gilis a observé, chez un cheval, des déchirures incomplètes, transversales, assez rapprochées de la partie aponévrotique : la plus grande distance qui les sépare égale quatre ou cinq centimètres, la plus petite, un centimètre et demi à deux centimètres. Les plus longues occupent presque

(1) Blanchard, *Rec. de méd. vét.*, 1891, p. 427. — Gilis, *Journ. des vét. du Midi*, 1861, p. 302.

BIBLIOTECA USVIASI

toute l'étendue de la partie aponévrotique, les plus courtes ont cinq ou six centimètres de longueur sur un centimètre de largeur (1).

Mais, dans la généralité des cas, l'ouverture est régulière et donne passage aux viscères qui, dans les *hernies*

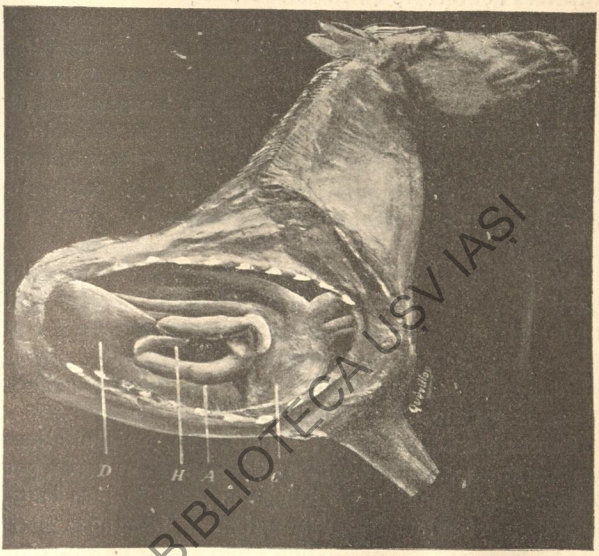

BIBLIOTECA USV IAȘI

Fig. 42. — Hernie diaphragmatique de l'intestin grêle.
D, diaphragme. — H, anse intestinale herniée. — C, cœur (Photographie)

chroniques, jouissent, à leur niveau, de toute liberté de va-et-vient. Le bourrelet circulaire, lisse et parfaitement organisé, qui forme l'ouverture diaphragmatique, n'adhère pas aux organes ectopiés. Les viscères qui s'engagent à travers ces ouvertures varient avec le siège et les dimensions de celles-ci.

(1) Gilis, *Journ. des vét. du Midi*, 1861, p. 302.

Il en est qui donnent passage à tous les organes qui se trouvent à leur niveau : c'est ainsi que l'on peut trouver dans la *cavité pectorale* : l'*estomac*, le *foie*, la *rate* et quelques portions de l'intestin, mais, le plus généralement, c'est une anse de l'*intestin grêle* (fig. 42) (1) qui s'engage à travers l'ouverture en raison de son petit volume et de sa grande mobilité (2) ; le côlon replié se rencontre aussi fréquemment : Jacotin a observé deux anses de la portion du gros côlon (3). Le déplacement de l'estomac, de la rate ou du foie est plus rare. Vuibert a vu, dans un cas de rupture du diaphragme, l'intestin grêle et l'épiploon venir faire hernie entre deux côtes et former une tumeur du volume du poing, réductible par le taxis. Au premier abord, il croyait avoir affaire à une hernie du poumon.

Les organes herniés contractent quelquefois, avec les parties avoisinnantes, des *adhérences* (Gohier, Girard), et l'intestin grêle peut s'unir intimement au *poumon* et même au *péricarde* (Rind). On a pu noter, à la suite de lésions semblables, l'atrophie d'une portion du ventricule du cœur gauche, chez l'âne (Lorge) (4).

La mort est-elle rapide, foudroyante, les altérations anatomiques dans les organes ectopiés sont nulles ou peu marquées ; la marche de l'affection est-elle plus lente, aboutissant finalement à l'étranglement d'une anse intestinale, le défaut de circulation alimentaire et sanguine est caractérisé par le gonflement de l'organe hernié et par les phénomènes inflammatoires qui se généralisent aux deux grandes cavités splanchiques et donnent quelquefois naissance à des épanchements consécutifs assez étendus [Poitevin (5), Beaudrier]. Dans les cas d'*indiges-*

(1) Mennechy, *Journ. des vét. milit.*, 1870, p. 152.
(2) Vuibert, *Rec. de méd. vét.*, 1871, p. 838.
(3) Jacotin, *Journ. des vét. milit.*, 1874, p. 695.
(4) Lorge, *Ann. de méd. vét. de Cureghem*, 1872.
(5) Poitevin, *Journ. des vét. milit.*, 1874, p. 69. — Carles, *The Veterinarian*, 1856, p. 28. — Cadiot, *Société centrale*, 1890, p. 374.

BIBLIOTEKA USVIAS

tion, on peut voir l'estomac rupturé sur une grande étendue (Ladague) (1).

Symptômes. — Les caractères symptomatiques des perforations diaphragmatiques varient avec l'étendue des lésions, avec leur ancienneté.

Les *déchirures incomplètes* et peu étendues ne se traduisent évidemment pas avec l'intensité et la violence des symptômes qui succèdent à la brusque irruption des viscères dans la cavité thoracique.

Les *perforations anciennes, chroniques* pour ainsi dire, ont aussi une symptomatologie qui leur est toute spéciale.

A. **Déchirures incomplètes.** — C'est généralement à la suite d'efforts violents de vomissement que l'on constate des *déchirures* incomplètes du diaphragme; l'importance de ce muscle et le rôle essentiel indéniable qu'il joue dans la respiration suffisent à expliquer la gravité des troubles qui les suivent immédiatement.

Les animaux sont toujours dans un état d'anxiété extrême; ils font entendre des plaintes très fortes et souvent répétées. La température est généralement élevée, les reins insensibles et le flanc ballonné; ces signes témoignent évidemment d'une affection gastro-intestinale, caractérisée quelquefois par des nausées suivies du rejet de substances alimentaires en plus ou moins grande abondance (Gilis).

L'appétit est nul, le pouls fort, plein et dur, la respiration pénible, bruyante, accélérée. Les *coliques* sont marquées par une agitation continuelle ; les animaux ne cherchent que rarement à se coucher. On peut noter une faiblesse notable du train postérieur (Cochraner) (2).

L'auscultation et la percussion de la poitrine ne dénotent rien d'anormal.

(1) Ladague, *Revue vét.*, 1880, p. 439. — Fentzling, *Bad. Mittheil.*, 1884, p. 118.

(2) Cochraner, *Rec. de méd. vét.*, 1850, p. 860.

BIBLIOTECA USVMSI

B. **Hernie intestinale diaphragmatique.** — Quand le diaphragme, complètement perforé, donne passage aux viscères abdominaux, les troubles fonctionnels sont accompagnés de signes physiques pathognomoniques.

a. Signes fonctionnels. — Les animaux sont toujours dans un état d'abattement excessif; ils refusent toute nourriture; la marche est difficile, les extrémités sont froides et les reins insensibles. Les yeux, sans expression, sont enfoncés dans les orbites; la face est crispée; les muqueuses sont injectées; le pouls est fort et irrégulier, quelquefois petit, presque inexplorable. La respiration, toujours accélérée, est irrégulière, les narines sont fortement dilatées et, dans les cas graves, on observe des phénomènes d'asphyxie dont l'intensité varie avec l'étendue de la déchirure et le volume des organes qui ont pénétré dans la cavité thoracique (Fentzling).

Des poussées de sueur s'observent fréquemment sur tout le corps. Les coliques, généralement faibles, atteignent, dans certains cas, un tel degré d'acuité que les animaux se laissent violemment tomber sur le sol pour se relever immédiatement (Poitevin). Le décubitus augmente la dyspnée; s'ils conservent cette position un instant, c'est toujours sur le même côté qu'ils se couchent.

Les mouvements désordonnés auxquels ils se livrent sont interrompus chaque fois qu'ils sont assis sur les fesses [Richard (1), Thierry (2), Werner]; cette attitude paraît en effet leur procurer un peu de soulagement (Kvith). Les animaux se campent quelquefois et, tellement, que le sternum peut toucher le sol (Thierry). Ce symptôme, qui n'est pas constant, n'est nullement pathognonomique de la hernie diaphragmatique, car l'étranglement d'une anse intestinale dans l'hiatus de Winslow peut le produire (Thiernesse) (3).

(1) Richard, *Rec. de méd. vét.*, 1850, p. 318.
(2) Thierry, *Ibid.*, 1879, p. 1012. — Nocard, *Ibid.*, 1879, p. 1012.
(3) Thiernesse, *Ann. de méd. vét.*, 1861, p. 287.

BIBLIOTECA USV IASI

b. Signes physiques. — L'examen de la cavité thoracique donne, à la *percussion*, des renseignements variables. Sur une étendue plus ou moins grande, d'un côté de la poitrine, on peut percevoir de la matité.

L'*auscultation*, à ce niveau, donne de forts tintements (Nocard), semblables au bruit produit par des gouttes d'eau tombant sur un plateau de cuivre; ces bruits insolites, accompagnés parfois de *frottements*, sont de temps à autre couverts par des *borborygmes* nettement distincts, semblant se produire immédiatement sous l'oreille : on peut même les percevoir du côté sain de la poitrine; au premier abord, ce bruit de *gargouillement* de liquide fait croire à la présence d'un *épanchement* dans le sac *pleural* et dans le *péricarde*. Il peut y avoir des intermittences dans la perception de ces bruits (Dessart). Mais, si l'auscultation fournit des signes à peu près constants et bien déterminés, la percussion ne donne quelquefois que des renseignements très vagues.

Du côté de la poitrine, où l'auscultation décèle la présence d'un viscère, la résonance peut être absolument normale, exagérée même. On perçoit, dans quelques cas, un *son tympanique*, mais la différence d'avec le son normal est trop subtile pour qu'on puisse la saisir de prime abord.

C. **Hernies chroniques.** — Les *perforations anciennes congénitales* ne donnent lieu à aucun trouble de la santé générale et sont même parfaitement compatibles avec l'utilisation de l'animal comme moteur. Elles constituent souvent une surprise d'autopsie, quand elles ne se compliquent pas dans la suite. Les animaux s'essoufflent pourtant avec assez de facilité, et il n'est pas rare de les voir prendre de temps à autre de légères coliques (Rind) (1), que l'on ne songe naturellement pas à attri-

(1) Rind, *Berliner Thierarztl. Wochenschr.*, 1890, p. 74.

BIBLIOTECA UBV

buer à l'engouement d'une anse intestinale herniée à travers le diaphragme.

Il n'est pas rare de voir les animaux bâiller; quelques-uns présentent même de véritables éructations.

d. Le signe physique qui attire tout d'abord l'attention, c'est l'altération particulière du rhythme de la respiration [H. Bouley (1), Barrier (2), Gohier, Girard]. L'inspiration s'effectue en deux temps et le *soubresaut* est très apparent (Didry). C'est l'association de ce soubresaut et de l'essoufflement rapide des sujets qui a fait considérer comme poussifs la plupart des chevaux atteints de *hernie diaphragmatique chronique.*

La *percussion* de la poitrine ne donne généralement aucun renseignement bien précis, car, dans ce cas, les viscères intestinaux n'occupent, dans la cavité thoracique, qu'un espace très restreint.

L'*auscultation* permet quelquefois d'entendre des borborygmes bien distincts après le repas, quand les viscères sont immédiatement situés sous les côtes.

Marche. — Durée. — Terminaison. — Dans les *déchirures spontanées*, caractérisées par l'irruption brusque des viscères, les symptômes physiques apparaissent promptement : la mort peut être instantanée (Hendrickx) (3), ou survenir quelques heures après l'accident [Faber (4), Kurth (5), Cooper (6)].

Si l'ouverture diaphragmatique est *moins étendue*, l'animal présente des alternatives de coliques intenses et de calme pendant quelques jours et il n'est pas rare alors de voir tout rentrer dans l'ordre, l'affection passant à l'état *chronique.* Enfin, les hernies diaphragmatiques *congénitales* peuvent passer complètement inaperçues

(1) Bouley, *Dict. vét.*, art. Hernie.
(2) Barrier, *Journ. de méd. vét.*, 1874, p. 641.
(3) Hendrickx, *Rec. de méd. vét.*, 1892, p. 42.
(4) Faber, *Hollander Zeitschr.*, t. XII, p. 216.
(5) Kurth, *Ann. de méd. vét.*, 1861, p. 286.
(6) Cooper, *Ibid.*, 1865, p. 211.

BIBLIOTECA USV IAȘI

pendant toute la vie du sujet, si quelque accident violent (*efforts*, *chocs*, *heurts*, *indigestion*, *engouement*) ne vient compliquer cet état de choses en produisant l'étranglement.

Diagnostic. — Le diagnostic des perforations diaphragmatiques est facile quand les viscères se sont déplacés dans la cavité thoracique : il suffit d'y songer. Les signes fournis par l'attitude des animaux, l'altération du rhythme respiratoire, la percussion et l'auscultation minutieuses de la poitrine, permettent généralement d'établir le diagnostic avec toute la certitude désirable. Les hernies diaphragmatiques ne doivent pas être confondues avec les *congestions intestinales*. Elles en diffèrent, d'une manière générale, par la moindre intensité des coliques; les animaux se jettent à terre sans violence; ils préfèrent se coucher avec précaution et toujours du même côté, sans doute dans la position qui est la moins douloureuse et la moins pénible pour la respiration.

On n'observe pas non plus cette faiblesse de pouls et cette pâleur des muqueuses qui accompagnent les *congestions intestinales* suivies d'entérorrhagie. Si l'ouverture diaphragmatique s'oppose au passage de tout viscère ou permet tout au plus l'arrivée dans la cavité pectorale d'une anse intestinale, de volume trop réduit pour gêner sensiblement la respiration, le diagnostic devient à peu près impossible ou ne repose plus que sur des probabilités.

Pronostic. — Les perforations du diaphragme sont toujours très graves, car, même dans les cas bénins, des complications rapidement mortelles peuvent survenir d'un moment à l'autre. Il est évident pourtant que le passage d'une masse considérable de viscères dans la cavité pectorale n'est pas à comparer, au point de vue de la gravité, au déplacement de quelques centimètres d'une anse intestinale. Dans le premier cas, la mort immédiate peut survenir par asphyxie; dans l'autre,

BIBLIOTECA USV IASI

l'animal conserve la santé la plus parfaite, jusqu'au moment où l'étranglement se produit.

Traitement. — On ne peut remédier aux effets de l'étranglement intestinal et prévenir une mort prompte, que par l'intervention chirurgicale, dont les suites seront bénignes si l'on a pris toutes les précautions antiseptiques et aseptiques.

Le bras, introduit dans la cavité abdominale, à gauche de préférence, pour n'être pas gêné par la masse du gros intestin, va contre le diaphragme à la recherche de l'ouverture diaphragmatique, et, par des tractions ménagées, retire les viscères qui s'y sont engagés. Quand la résistance de l'anse herniée est trop considérable, il faut chercher à agrandir l'ouverture à l'aide des doigts. La présence de quelques viscères abdominaux dans la cavité pectorale est peu redoutable, s'il n'y a pas d'étranglement.

Quand les manifestations symptomatiques ne sont pas très aiguës, les saignées et les révulsifs peuvent diminuer l'intensité des phénomènes inflammatoires, prévenir leur extension, retarder tout au moins une terminaison fâcheuse et permettre à l'engouement et à la compression de se dissiper.

Dans les cas douteux, les saignées et les révulsifs peuvent être préconisés. On peut placer les animaux sur un sol incliné, le train antérieur élevé, afin d'empêcher les organes abdominaux de pénétrer trop avant dans la cavité thoracique.

BIBLIOTECA USAMV

II. — BŒUF.

Étiologie. — Généralement congénitales, les perforations du diaphragme, chez le *bœuf*, sont encore consécutives à des *chocs violents* dans les parties postérieures de la poitrine. La *fracture* d'une côte à ce niveau, un *coup de corne* pénétrant sont les causes les plus fréquentes

de ces perforations accidentelles. La tension des organes digestifs, du rumen en particulier, facilitent leur apparition ; le diaphragme, projeté en avant et fortement tendu comme dans la météorisation, se laisse facilement rupturer. A l'état normal, au contraire, il fuit et peut échapper ainsi à l'action directe du traumatisme.

Lésions. — Dans les cas *congénitaux*, les bords de l'ouverture diaphragmatique sont lisses et nettement arrondis ; ils sont irréguliers, frangés, plus ou moins congestionnés dans les déchirures *traumatiques*. Les viscères pénètrent dans la cavité thoracique, s'avancent en avant et souvent même contractent des adhérences avec le péricarde.

Le BONNET, en raison de sa situation plus antérieure et de son indépendance relative de la panse, est le premier à se déplacer [Merckle (1), Hildach (2), Ropke (3), Berndt (4), Mair (5), Cartier (6)]. Cet organe, situé normalement près du cœur dont il n'est séparé que par le diaphragme, peut s'accoler à lui et à la face interne des lobes pulmonaires par un tissu lamineux très abondant.

Le FEUILLET, la CAILLETTE et plus rarement le FOIE font irruption dans la poitrine, si les dimensions de l'ouverture le permettent. Ces organes peuvent passer à travers l'orifice œsophagien anormalement développé, qui forme une ouverture arrondie d'au moins quinze centimètres de diamètre, à bords durs et arrondis (Baraillé).

Symptômes. — *a.* SIGNES FONCTIONNELS. — Instantanée dans certains cas de rupture traumatique, la *mort* peut ne survenir qu'au bout d'un temps plus ou moins éloigné, à la suite de déchirures diaphragmatiques consécutives à une

(1) Merckle, *Berliner Thierarztl. Wochenschr.*, 1890, p. 74.
(2) Hildach, *The Veterinarian*, 1848, p. 571.
(3) Ropke, *Berliner Arch.*, 1889, p. 297.
(4) Berndt, *Ibid.*, 1889, p. 198.
(5) Mair, *Veterinary Journal*, 1890, p. 320. — Baraillé, *Journ. des vét. du Midi*, 1861, p. 395.
(6) Cartier, *Ann. de méd. vét.*, 1860, p. 153.

BIBLIOTECA USV IASI

fracture de côte, par exemple. Une hernie prend naissance au niveau de la solution de continuité et revêt alors tous les caractères symptomatiques des *hernies congénitales*.

Les animaux, en raison de la moindre importance de l'appareil respiratoire, sont encore utilisés économiquement : néanmoins leur état général s'affaiblit de plus en plus et ils dépérissent rapidement si on exige d'eux un travail quelque peu forcé. Leur appétit est capricieux, ils sont fréquemment sujets à des *indigestions*, à des *coliques* assez violentes devenant intermittentes, disparaissant au bout de quelque temps, ou susceptibles de se terminer par la mort (Cartier).

Dans ce cas, il n'y a plus simple engouement des organes herniés, mais *étranglement* au niveau de l'ouverture diaphragmatique.

b. Signes physiques. — L'*examen du flanc* permet de reconnaître l'altération du rhythme respiratoire, le *soubresaut* de la pousse; mais ce signe est beaucoup moins net que chez le cheval. D'autres fois, les mouvements respiratoires sont réguliers, mais on est frappé par un *mouvement ondulatoire* de flux et de reflux, perceptible aux deux flancs, plus évident au flanc gauche, mouvement qui suit l'abaissement et l'élévation des côtes (Cartier).

La *percussion* et l'*auscultation* de la poitrine donnent des indications qui sont en rapport avec la situation, le volume et la nature de son contenu.

Le feuillet, dans son déplacement, vient-il se placer sous la paroi costale : la percussion dénote à droite une matité anormale que l'on ne peut attribuer au volume exagéré du cœur; l'auscultation, à ce niveau, dénote l'absence de murmure respiratoire.

Si la caillette accompagne le feuillet, on perçoit en même temps des *borborygmes* dont l'intensité augmente après le repas ou au moment du la rumination.

Diagnostic. — Facile à établir quand les viscères sont

BIBLIOTECA USV IAȘI

immédiatement situés sous la paroi costale, les hernies anciennes sont dénoncées par l'apparence chétive des animaux, l'apparition de coliques intermittentes, la difficulté dans la respiration, l'angoisse, l'anxiété extrêmes qui succèdent aux efforts et même aux travaux les plus modérés. Néanmoins, le diagnostic ne peut être établi avec toute la certitude désirable que par la percussion et l'auscultation qui dénotent la matité anormale de la poitrine et la présence de borborygmes à ce niveau.

Pronostic. — Grave, puisque la mort est souvent immédiate ou peut survenir d'un moment à l'autre dans les cas chroniques. Il est néanmoins atténué chez les animaux sédentaires, et on a vu de *vieilles vaches* vivre encore des années avec de pareilles infirmités.

Traitement. — L'intervention *chirurgicale* seule peut amener quelque amélioration dans l'état du sujet ou prévenir la mort si l'asphyxie est imminente. Le peu de fréquence des complications septiques, toujours à redouter chez le *cheval*, fait bien augurer des tentatives faites pour agrandir l'ouverture du diaphragme et prévenir l'étranglement.

BIBLIOTECA UNIVERSITARIA

III. — CHIEN.

Moins fréquentes que chez le cheval, les hernies diaphragmatiques ont néanmoins été rencontrées plusieurs fois chez le *chien*, le *chat*. Liautard (1) les a observées sur des fauves. Buri a constaté la hernie de l'estomac chez un *lion*, Goubaux celle de l'estomac, de la rate et de l'épiploon chez le même animal.

Étiologie. — Les conditions étiologiques qui président à leur apparition sont analogues à celles que nous avons indiquées pour le cheval.

Généralement congénitales (Klaber) (2), ces perfora-

(1) Liautard, *Recueil de méd. vét.*, 1876, p. 109.
(2) Klaber, *Journ. de l'École vét. d'Alfort*, 1893, p. 67.

tions peuvent être consécutives à de *violents efforts*, de *vomissements* ou de *défécation* (Ringuet) (1). La faiblesse générale, le rachitisme ne seraient pas, dans certaines circonstances, étrangers à leur production (Liautard, Goubaux) (2).

L'état de gestation facilite leur apparition en diminuant l'espace réservé à l'estomac et en offrant un point d'appui plus solide aux muscles abdominaux (Malet) (3). Quant au passage de l'estomac à travers l'ouverture du pilier droit du diaphragme [Mauri (4), Malet, Toussaint, Funstück], il nécessite, pour se produire, deux causes que l'on pourrait appeler prédisposantes.

1° Une dilatation anormale de l'orifice du pilier droit :

2° La vacuité de l'estomac (Malet).

La dilatation de l'ouverture œsophagienne est la cause indispensable de la hernie : cette condition est réalisée toutes les fois que le frein séreux péritonéal, se réfléchissant pour constituer le ligament cardiaque, est rompu ou très relâché. Grâce à cette disposition, et à la forme spéciale en entonnoir du cardia à son insertion sur l'estomac, il est plus facile à ce viscère de s'engager dans l'anneau œsophagien.

Il faut aussi que l'estomac présente le plus petit volume possible, c'est-à-dire qu'il soit absolument vide de tout aliment.

L'estomac de deux animaux, qui présentaient cette sorte de hernie, ne renfermait en effet que des gaz.

On comprend dès lors que la hernie de l'estomac puisse se produire au moment d'un violent effort, d'un mouvement d'expiration très énergique.

(1) Ringuet, *Revue vét*, 1887, p. 77.
(2) Goubaux, *Recueil de méd. vét.*, 1871, p. 664.
(3) Malet, *Contribution à l'étude des hernies diaphragmatiques* (*Revue vét.*, 1880, p. 754). — Buri, *Schweizer Arch.*, 1893.
(4) Mauri, cité par Malet.

PROPERTY OF USVIASI

Lésions. — C'est généralement l'estomac qui apparaît dans la cavité thoracique, en raison de sa grande mobilité. Le foie lui-même et la masse intestinale [Bernard (1), Mathis (2)] peuvent passer à travers l'ouverture diaphragmatique, si les dimensions de celle-ci le leur permet. L'estomac se trouve de préférence à gauche quand il s'est engagé dans l'ouverture. En effet, l'effort porte à gauche directement sur le diaphragme, tandis qu'à droite, il s'exerce par l'intermédiaire du foie (Malet). Dans deux cas de rupture du péricarde, consécutive à une perforation diaphragmatique, l'anse herniée avait pénétré dans l'intérieur du péricarde qu'elle distendait (Caparini) (3).

Gangrenés s'ils ont subi un étranglement au niveau du collet diaphragmatique, les viscères sont, dans la plupart des cas, le siège d'un engorgement œdémateux, diffus, assez léger, en raison même de la prompte asphyxie qu'ils déterminent par leur irruption dans la poitrine. Le cœur peut être aplati par la pression qu'exerce sur lui la masse des intestins déplacés (Johne) (4).

Symptômes. — Anxiété grande, angoisse et dyspnée, tels sont les symptômes qui président à la mort par asphyxie, quand la rupture du diaphragme permet à l'estomac de venir s'opposer à la dilatation du poumon (Mauri, Toussaint).

Les FORMES CHRONIQUES sont caractérisées par un état général mauvais, un appétit irrégulier. La respiration est gênée et la défécation difficile ; le ventre est fortement retroussé et cette diminution de volume est en rapport avec celui des organes déplacés. La respiration peut être assez douloureuse, mais toujours l'expiration se fait en deux temps (Klaber).

BIBLIOTECA USAMV IASI

(1) Bernard, *Revue vét.*, 1886, p. 452 (Chien).
(2) Mathis, *Hernie diaphragm. chez une chatte* (*Journ. de l'École vét. de Lyon*, 1893, p. 135).
(3) Caparini, *Revue vét.*, 1881, p. 77.
(4) Johne, *Journ. de l'École vét. d'Alfort*, 1893, p. 67.

L'AUSCULTATION et la PERCUSSION donnent des renseignements qui varient évidemment avec la situation et le volume des organes déplacés. Les organes herniés sont-ils vides et de faible volume, l'examen de la poitrine ne donnera aucune indication particulière, surtout si ces organes se logent entre les deux lobes pulmonaires.

Diagnostic. — Il repose sur l'observation rigoureuse des symptômes généraux et sur les indications que peut donner l'examen de la poitrine.

Pronostic. — Toujours grave en raison de la mort rapide dans le cas de perforation traumatique ou de complication imminentes des hernies chroniques. Celles-ci sont pourtant, dans certains cas, compatibles avec toutes les apparences de la santé, quand elles ne sont pas très prononcées et ne gênent nullement la circulation sanguine et intestinale au niveau de l'organe hernié.

Traitement. — L'intervention chirurgicale peut seule donner quelque chance de guérison.

II. — CHORÉE OU SPASMES.

SOLIPÈDES.

Définition. — La *chorée du diaphragme* (1) « est une affection nerveuse, caractérisée par des secousses convulsives profondes de l'abdomen et du thorax, secousses particulièrement accusées sur la limite des deux cavités, plus fortes à gauche qu'à droite, et, des deux côtés, ayant leur maximum d'intensité au tiers moyen de la région de l'hypochondre » (Cadiot) (2).

(1) Les spasmes du diaphragme ne sont pas exclusifs aux *solipèdes*, ils ont été observés chez une *vache* par Bach. Les contractions se manifestaient soit après le repas, soit après l'absorption d'une grande quantité d'eau, soit après une marche soutenue : elles se montraient environ 7 à 8 fois en un quart de minute et duraient de une demi-minute à une minute. Ces accès convulsifs ont été traités avec succès par l'extrait aqueux de jusquiame (Bach. *Journal de Lyon*, novembre 1894, p. 669).

(2) Cadiot, *Rec. de méd. vét.*, 1887, p. 756.

BIBLIOTECA USAMV

Cette affection passagère, dépourvue de gravité, effraye souvent ceux qui la voient pour la première fois. On l'a désignée sous le nom de *spasme du diaphragme*, de spasmes cloniques, de *palpitation de cœur*, de *hoquet*, de *palpitations respiratoires abdominales*, de *pulsations abdominales*, de *battements spasmodiques*, de *névrose du cœur*. Elle était connue des anciens hippiatres, de Garsault (1) et depuis on en a relaté un grand nombre d'observations.

Étiologie. — L'étiologie de cette affection est peu connue ; les causes les plus disparates paraissent susceptibles de la produire. Les animaux de tout âge, de toute race et de toute constitution peuvent en être frappés (2) ; on ne peut invoquer ni l'impressionnabilité, ni le nervosisme des sujets, car on l'observe quelquefois sur les animaux les plus lymphatiques. Rare pendant l'hiver, elle se manifeste de préférence pendant l'été et coïncide souvent avec les coups de chaleur (Lavalard).

Le *travail excessif* et l'*ingestion d'eau trop froide*, l'*exercice rapide* immédiatement après le repas (Battagliotti) (3), sont les principales causes de cette affection [Urbain Leblanc (4), Reynal, Goubaux (5)].

Le transport en chemin de fer [Mollereau, Doumayren (6), Brun (7)], les vomissements (Bril) (8), l'indigestion stomacale (Berguis), les troubles gastriques (Oreste), l'entérite suraiguë [Wiart (9)], les coliques (Laquerrière), les hémorrhagies produites entre le diaphragme et son revêtement séreux antérieur (Grosswendt) (10) peuvent

(1) Garsault, *Nouveau parfait maréchal*, 1770.
(2) Schaack, *Rec. de méd. vét.*, 1826. — H. Bouley, *Ibid.*, 1849. — Rossignol, *Ibid.*, 1884. — Laurent, *Ibid.*, 1884. — Degive, *Ibid.*, 1881.
(3) Battagliotti, *Giorn. di vet. milit.*, mars 1888.
(4) Leblanc, *Rec. de méd. vét.*, 1826.
(5) Goubaux, *Bull. de la Soc. centr. de méd. vet.*, 1851.
(6) Doumayren, *Rec. de méd. vét.*, 1884.
(7) Brun, *Bull. de la Soc. centr. de méd. vét.*, 1886.
(8) Bril, *Ann. de Bruxelles*, 1878.
(9) Wiart, *Journ. des Vét. Milit.* 1865, p. 36.
(10) Grosswendt, *Magazin*, 1863.

BIBLIOTECA VETERINARIA

donner naissance à ces contractions spasmodiques. On les a vues succéder à l'ingestion de foin avarié, altéré par des moisissures (Boiteau) (1) ou de qualité inférieure (Lafosse) (2); à l'ingestion d'une forte ration d'avoine (Cagny) (3); à l'abus des fourrages dans l'alimentation; à l'administration d'une pilule d'aloès (Cartwright) (4).

Il est possible qu'une irritation localisée, partant, soit de la cloison diaphragmatique, soit des organes placés dans le voisinage de ce muscle (estomac, foie, pancréas, rate), soit encore d'un organe plus ou moins éloigné (intestin, poumon, cœur, organes génito-urinaires, peau, moelle, cervicale, cerveau, etc.) puisse provoquer directement, ou par voie réflexe, la contraction brusque et involontaire du muscle diphragmatique (Degive).

L'augmentation des battements cardiaques et l'accélération des mouvements respiratoires, liée au travail ou à l'exercice rapide provoquent l'hyperexcitabilité du nerf diaphragmatique qui passe au-dessus de la base du cœur. Cet organe joue, en effet un rôle important dans la production des secousses spasmodiques; car celles-ci suivent de près les systoles cardiaques et leur nombre égale celui des révolutions cardiaques.

L'*origine* de ces contractions spasmodiques a été diversement interprétée. On les a attribuées à une sorte de hoquet [U. Leblanc (5), Garnier (6), Cagnat (7), Degive, Battagliotti, etc.], à une névrose du cœur [Levrat (8), Rainard (9), d'Arboval (10), Causse (11), Laquer-

(1) Boiteau, *Rec. de méd. vét.* 1861.
(2) Lafosse, *Journ. des vét. du Midi*, 1856, p. 294.
(3) Cagny, *Bull. de la Soc centr. de méd. vét.*, 1883.
(4) Cartwright, *The Veterinarian*, 1842-1843. — Brun, *Bulletin de la Société centrale*, 1886.
(5) U. Leblanc, *Rec. de méd. vét.*, 1885.
(6) Garnier, *Ibid.*, 1885.
(7) Cagnat, *Ibid.*, 1885.
(8) Levrat, *Ibid.*, 1830.
(9) Rainard, *Ibid.*, 1839.
(10) Hurtrel d'Arboval, *Ibid.*, 1839.
(11) Causse, *Ibid.*, 1885.

BIBLIOTECA USVIASM

rière (1)], à une maladie du cœur (Rossignol, 1885); mais on a démontré que ces contractions n'ont aucune connexité avec les révolutions cardiaques (2).

Elles sont produites par les contractions spasmodiques du diaphragme (H. Bouley, Goubaux, Boiteau, Brun, Butel, Borgnon), ou par la contraction spasmodique des muscles abdominaux (Delafond, Doumayren). L'intervention de ces deux ordres de muscles a été établie expérimentalement. La main introduite dans la cavité abdominale peut constater tantôt le spasme du diaphragme (Goubaux), tantôt le spasme des muscles abdominaux (Delafond), et principalement de l'iléo-abdominal (Cadiot et Ries).

Symptômes. — La chorée du diaphragme est la forme la plus commune; les symptômes ont leur maximum d'intensité au voisinage de ce muscle; la chorée des muscles abdominaux est perçue au niveau du flanc.

On peut constater des *signes physiques* et des *signes rationnels*.

a. Signes physiques. — De chaque côté du corps, on aperçoit des secousses ou des sortes de palpitations marquées par un soulèvement brusque, intermittent et régulier de la région de l'hypochondre.

Ce choc est plus prononcé à gauche qu'à droite; il a son maximum d'intensité au tiers moyen de la limite des cavités thoracique et abdominale.

Les secousses peuvent être perçues nettement au niveau de la croupe ; parfois elles ébranlent le corps tout entier et sont entendues à dix, douze ou même quinze pas (Schaack, Laurent, Cagny). La main appliquée sur les dernières côtes, ou au niveau des flancs, perçoit un choc énergique, brusque et profond qui peut donner l'illusion du choc précordial. Cette sensation augmente d'intensité

(1) Laquerrière, *Recueil de méd. vét.*, 1885.

(2) Berghuis, *Repertor.*, 1851. — Worz, *Ibid.*, 1853. — Hering, *Spec. Pathol.*, 1858. — Soumille, *Journ. des vét. du Midi*, 1851.

BIBLIOTECA USVIASI

le long du diaphragme et s'atténue graduellement en avant ou en arrière de la cavité abdominale. Les secousses sont souvent très peu intenses au niveau du cœur ; elles peuvent paraître limitées à une portion du diaphragme.

Leurs relations avec les systoles cardiaques n'ont rien de constant. Tantôt les secousses ne dépassent pas le nombre de dix à quinze par minute, tantôt elles sont aussi nombreuses que les contractions cardiaques ; elles peuvent être isochrones avec le choc précordial ; elles sont ordinairement *isorhythmiques* et *hétérochrones*; mais suivent de très près la contraction ventriculaire. Ces palpitations continues deviennent plus fortes et plus fréquentes sous l'influence de l'exercice et suivent exactement les oscillations des révolutions cardiaques.

Elles s'accompagnent souvent d'une expiration brusque, saccadée, courte comme dans le hoquet de l'homme, suivie d'un bruit rauque au niveau de la gorge, ou d'une sorte de gémissement étouffé (Battagliotti). Les muscles de la région cervicale peuvent être contractés aussi énergiquement que dans le tétanos, tandis que ceux de la région trachélienne sont relâchés et ne se contractent que spasmodiquement. Donc, en apparence, on croirait le mal localisé dans la région de l'encolure, mais, en auscultant le sujet, on s'aperçoit que c'est la cloison diaphragmatique qui est le siège de ces contractions nerveuses (Salonne).

L'auscultation révèle un bruit sourd, confus, profond, s'atténuant au niveau du bassin et des régions antérieures de la poitrine.

b. Signes rationnels. — Les flancs sont entrecoupés ; la respiration est soubresautante ; l'oreille, placée près des naseaux, perçoit successivement « trois inspirations qui coïncident avec les battements ; chacune de ces trois inspirations est suivie d'une expiration si faible et si courte que l'on ne peut sentir la colonne de l'air expiré ; la quatrième inspiration est suivie d'une expiration forte et

BIBLIOTECA USP

prolongée qui se soutient pendant trois battements; puis la respiration recommence et les mêmes phénomènes se reproduisent » (Levrat). Dans un cas signalé par Lafosse, le nombre des respirations était à celui des secousses comme 1 est à 3.

Le sujet est souvent plongé dans la prostration; il manifeste du malaise, de l'inquiétude, de l'anxiété (Michotte), ou est gai comme d'habitude. Les muqueuses sont légèrement injectées ; la température est normale, si le sujet n'est pas affecté d'une maladie intercurrente.

Marche. — L'évolution de ce trouble du diaphragme ou des muscles abdominaux est très rapide ; les secousses disparaissent spontanément dans les vingt-quatre heures ; elles peuvent revenir, sous l'influence du travail, à des périodes irrégulières ou à des intervalles égaux et revêtir ainsi une allure chronique. Elles finissent cependant par cesser brusquement, ou en passant par phase hésitante, période dans laquelle les intervalles de temps qui séparent les crises deviennent de plus en plus longs et bientôt, on ne les voit plus apparaître. Dans cette période, la moindre excitation peut quelquefois faire revenir les accès, ce qui démontre une fois de plus qu'on est en présence d'un phénomène nerveux.

La durée ordinaire de la maladie est de huit à quinze jours; elle peut disparaître au bout de vingt-quatre à quarante-huit heures ou persister toute la vie (Laurent), sans jamais faire souffrir l'animal.

Traitement. — *Divers traitements* ont été institués. Des injections de morphine, la saignée, le camphre, la digitale, la valériane ont été employés ; mais le traitement radical le plus simple est le repos et la diète, surtout le repos. Salonne avait même guéri sa jument en lui faisant boire un demi-seau d'eau, ce qui n'est pas étonnant puisque très souvent l'animal guérit sans aucun traitement (1).

(1) **Bibliographie.** — Pietro, *Giorn. di med. vet. prat.*, 1892, p. 252. — Thomassen, *Rec. de méd. vét.*, 1892, p. 449. — Salonne, *Ann. de méd. vét.*

BIBLIOTECA UNAM

III. — PARALYSIE.

Les observations de paralysie du diaphragme sont des plus rares, du moins si nous nous en rapportons au petit nombre de cas qui ont été publiés. Laulanié (1) l'a étudiée sur un cheval d'opérations dans tous ses détails. Cadéac et Guinard en ont aussi observé un cas.

Étiologie. — Nous ne savons rien sur l'étiologie et la pathogénie de cette affection. Peut-être pourrait-on invoquer une *compression* des nerfs phréniques à leur passage à travers le muscle scalène inférieur, ou dans leur trajet intrathoracique. Dans le cas observé par Laulanié, la paralysie provenait d'une sclérose du muscle diaphragme, sclérose amenée peut-être par une altération des terminaisons nerveuses dans ce muscle.

Symptômes. — Ce qui frappe à première vue, c'est la discordance absolue des mouvements respiratoires, c'est le type le plus parfait de discordance. Le diaphragme reste absolument étranger à la respiration et Laulanié le prouve en prenant des tracés simultanés du flanc et du thorax. Tous les autres symptômes révèlent l'emphysème. La *percussion* donne une résonance inaccoutumée au thorax; la toux est caractéristique (toux de pousse outrée); à l'auscultation on entend des râles *sibilants*.

Diagnostic. — Afin d'établir le diagnostic de la paralysie du diaphragme, Laulanié a employé les moyens suivants:

1888, p. 148. — Lafosse, *Journ. des vét. du Midi*, 1856, p. 294. — Levrat, *Rec. de méd. vét.*, 1830, p. 288. — Coulbeaux, *Ibid.*, 1830, p. 481. — Degive, *Ann. de méd. vét.*, 1881, p. 481. — Vehenkel, *Rec. des rapp. de méd. vét. du gouv.*, 1878, p. 70. — Cadiot, *Rec. de méd. vét.*, 1887, p. 752. — Simonin, *Journ. des vét. du Midi*, 1862. — U. Leblanc, *Rec. de méd. vét.*, 1826. — Pastey, *Ibid.*, 1830. — Rainard, *Ibid.*, 1831. — H. Bouley, *Ibid.*, 1849. — Sanson, *Ibid.*, 1850. — Boiteau, *Ibid.*, 1861. — Grossweendt, *Ibid.*, 1864. — Laurent, *Ibid.*, 1884. — Cagny, *Ibid.*, 1884. — Garsault, *Nouveau parfait maréchal*, 1770. — Rossignol, 1885. — Brun, 1885. — Delafond, 1851. — Goubaux, 1851.

(1) Laulanié, *Revue vét.*, 1886, p. 113.

BIBLIOTECA UAB

1° Il serre les naseaux du cheval de manière à les fermer complètement. On sait que, dans le cas normal, le soubresaut doit apparaître ; la respiration demeure discordante.

2° Des tracés, pris pendant la déglutition, montrent que le diaphragme n'intervient pas pour faire progresser le bol alimentaire. Ce sont les intercostaux internes qui agissent, comme cela arrive après la section des nerfs diaphragmatiques.

3° Les pressions intratrachéale et intraabdominale sont d'ordinaire inverses ; elles sont de même sens dans la paralysie du diaphragme.

4° Le diaphragme, mis à découvert, est flasque pendant toute la durée des mouvements respiratoires.

5° Le diaphragme reste réfractaire aux excitations électriques les plus fortes portées sur le nerf phrénique.

Lésions. — A l'autopsie du sujet, M. Laulanié trouve toutes les lésions de l'emphysème pulmonaire ; le bord supérieur du poumon et toute la moitié supérieure des lobes pulmonaires sont envahis. L'examen histologique des nerfs diaphragmatiques et du muscle diaphragme montre que les premiers sont absolument intacts, tandis que le second est sclérosé. Certains faisceaux ont subi la dégénérescence graisseuse ; d'autres sont infiltrés de granulations abondantes qui masquent entièrement la striation.

Traitement. — Le traitement de cette affection est nul ; on le comprend facilement.

BIBLIOTECA USP

LIVRE II

APPAREIL RESPIRATOIRE

CHAPITRE PREMIER

FOSSES NASALES.

I. — CORYZAS.

L'inflammation catarrhale de la muqueuse pituitaire qui tapisse les fosses nasales s'appelle : *coryza*, *rhinite*, *catarrhe nasal*, *rhume de cerveau*.

Son évolution est aiguë ou chronique.

Toujours *infectieuse*, quand elle est *aiguë*, cette inflammation guérit promptement chez tous les animaux ; toujours *secondaire* et *symptomatique*, quand elle est *chronique*, on la voit persister autant que sa cause provocatrice.

Il y a autant d'unité dans la forme aiguë que de disparité dans la forme chronique.

L'apparition subite du coryza aigu est généralement liée à un refroidissement qui détermine des réactions vaso-motrices anormales et rend la pituitaire vulnérable. Les germes saprogènes ou pathogènes, qui sont constamment inhalés, provoquent l'inflammation superficielle de

BIBLIOTECA USV IASI

la muqueuse. C'est par un mécanisme analogue que se développent toutes les inflammations aiguës ou subaiguës des membranes tégumentaires. Les microorganismes qui ont accès dans les fosses nasales sont très nombreux : on peut y trouver tous ceux de l'atmosphère et tous ceux dont l'air inhalé s'est chargé dans les milieux infectés. Placées sur le trajet de l'air inspiré, les cavités nasales constituent autant de diverticules et de moyens de défense pour les bronches et le poumon. Leurs anfractuosités arrêtent les poussières et les germes contenus dans l'air inspiré : l'excitation de la muqueuse qui les tapisse détermine un spasme réflexe défensif des bronches : les cavités nasales sont de véritables sentinelles respiratoires (François-Franck).

Les divers microbes qui s'acclimatent dans les cavités nasales, y renforcent leur activité virulente et finissent par acquérir la faculté de faire développer directement des coryzas chez les animaux sains.

Le coryza peut revêtir ainsi l'allure d'une maladie contagieuse. Les premiers sujets ont présenté cette affection que par l'association du refroidissement et des microbes; puis, les coryzas semblent être régis exclusivement par les microbes, chez les animaux placés dans les mêmes écuries ou les mêmes étables que les premiers malades.

La *fréquence* du *coryza aigu* est subordonnée à deux causes : 1° au degré de réceptivité des tissus en général et de la muqueuse nasale en particulier, pour les germes de l'air ; 2° à la vulnérabilité relative de cette muqueuse, c'est-à-dire à sa réactivité contre les influences extérieures. C'est pour ce double motif que l'affection est beaucoup plus commune chez le *cheval* que chez le *bœuf*.

Rien de pareil dans les *formes chroniques*. Il y a autant de modes d'évolution qu'il y a de causes d'inflammation; le coryza chronique de la *morve* est différent de celui qui accompagne les *tumeurs*, les *parasites*, etc.

BIBLIOTECA USVIASJ

Le coryza aigu est une entité morbide ; le *coryza chronique* n'est qu'une appellation donnée à divers états pathologiques de la muqueuse nasale.

Coryza aigu et coryza chronique doivent être étudiés séparément chez les diverses espèces animales (1).

ARTICLE Ier. — CORYZA AIGU.

I. — SOLIPÈDES.

Étiologie et pathogénie. — Le coryza aigu est plus fréquent chez les animaux jeunes, faibles, débiles, que chez les adultes ; plus commun chez ces derniers que chez les vieux.

Cette maladie sévit principalement au printemps et à l'automne ; on l'attribue au refroidissement déterminé par les changements atmosphériques, les orages, les nuits ou les matinées froides, l'insolation du front et du chanfrein suivie de l'exposition au froid (Lafosse) (2).

Les animaux qui passent la nuit dans les pâturages, ceux qui sont arrêtés ou exposés aux intempéries atmosphériques, après une longue course, sont fréquemment frappés de cette inflammation catarrhale.

Le *froid* n'est pas la seule cause déterminante du coryza aigu : les émanations ammoniacales, la fumée d'incendie (Trinchera) (3), les breuvages irritants ou caustiques administrés par le nez, l'air inspiré chargé de poussières, provenant des routes (Lafosse), peuvent également le produire. Les foins avariés ou moisis amènent la même inflammation (Bigoteau) (4) ; mais on ignore si ces fourrages n'avaient pas été chaulés antérieu-

(1) Dieckerhoff, *Lehrbuch der speciellen Pathologie und Therapie für Thierarzte*, 1888, p. 160.
(2) Lafosse, *Traité de pathologie vét.*, t. III, p. 502.
(3) Trinchera, *La Clinica veterinaria*, 1882, p. 317.
(4) Bigoteau, *Rec. de méd. vét.*, 1880, p. 885.

BIBLIOTECA USV IAȘI

rement. Les particules de chaux inhalées par les chevaux des chaufourniers corrodent la pituitaire et produisent des épistaxis (Maury) (1). Les animaux qui hersent les champs amendés avec de la chaux sont affectés de catarrhes de la pituitaire, caractérisés par des desquamations épithéliales en plaques (Dieckerhoff) (2).

On ne sait pas si le pollen des diverses graminées est capable de produire le *rhume de foin* chez les animaux, comme chez l'homme ; il reste à établir sa nocuité, et à démontrer que son action est indépendante des micro-organismes susceptibles d'être transportés par le pollen et les poussières des plantes.

L'usage d'*iodure de potassium*, à forte dose, détermine souvent un peu de coryza.

Les *traumatismes* des sus-naseaux peuvent occasionner la déchirure de la pituitaire et son inflammation (3).

Le coryza du cheval présente souvent un *caractère infectieux* indéniable ; j'ai vu la mère le communiquer au poulain ; parfois tous les animaux d'une même écurie sont successivement atteints de cette maladie.

Le catarrhe nasal est également une manifestation de la *gourme*, du *horse-pox*, des affections de la gorge, du larynx et même des bronches et du poumon.

Tout coryza aigu *a frigore* se propage aux premières voies aériennes ; réciproquement, toute inflammation des bronches ou du poumon détermine l'infection des cavités nasales.

L'inflammation simultanée des cavités nasales, des sinus, du pharynx, du larynx, constitue le *catarrhe diffus* des voies respiratoires (Dieckerhoff).

Symptômes. — Le catarrhe nasal débute brusquement. Les symptômes *généraux* passent inaperçus ou sont peu marqués : ils consistent dans une diminution de l'appétit,

(1) Maury, *Repertoire de police sanitaire*, 15 octobre 1886.
(2) Dieckerhoff, *Patnologie*, t. I, p. 161.
(3) Voy. *Pathologie chirurgicale* de l'*Encyclopédie vétérinaire*.

BIBLIOTECA USAMAS

une légère hyperthermie et une accélération du pouls (1).

Des *ébrouements* insolites (Lafosse) fixent l'attention sur l'état des cavités nasales. La pituitaire est *injectée*, régulièrement rougeâtre ou piquetée des deux côtés ; elle est chaude, sèche, luisante, et un peu tuméfiée ; elle est hyperesthésiée ; le moindre attouchement provoque de nombreux ébrouements. L'air expiré est un peu plus chaud que d'habitude, en raison de l'état congestif de la muqueuse (Friedberger et Fröhner).

Le nez se met bientôt à couler. Le *jetage* qui se manifeste douze à vingt-quatre heures après le début est le symptôme le plus significatif.

Le produit sécrété est aqueux, transparent, fluide, abondant ; il coule goutte à goutte par les deux naseaux, ou s'étale à chaque ébrouement sur les lèvres et le pourtour des cavités nasales ; il conserve ces caractères pendant vingt-quatre à trente-six heures, puis il se modifie graduellement. La *rhinorrhée* séreuse diminue ; elle est remplacée par une sécrétion plus épaisse, moins abondante, composée de cellules épithéliales et de cellules lymphatiques dont la proportion devient plus considérable, à mesure que le processus évolue. Le jetage est muco-purulent, bien lié, blanc jaunâtre, à stries opaques sur un fond semi-transparent, quand l'exsudation et la diapédèse des globules blancs ont atteint leur maximum. On y trouve aussi un grand nombre de microbes, mais aucun d'eux n'est caractéristique du coryza aigu.

Cet écoulement diminue par l'exercice et devient plus transparent ; il disparaît très vite, malgré l'extension de l'inflammation. On constate de l'épistaxis lorsque le coryza résulte de traumatismes des sus-naseaux (Lafosse).

Le coryza se *propage* fréquemment à toutes les voies aériennes ; il provoque la congestion des conjonctives par l'intermédiaire du canal lacrymal, l'inflammation

(1) Röder, *Rhinite croupale chez le cheval; guérison* (*Sachs. Bericht*, 1892, p. 588).

BIBLIOTECA USAMV

des lymphatiques, la production d'une adénite de l'auge ; il envahit parfois les sinus, le larynx, les bronches, et détermine alors de la toux. L'inspection des cavités nasales fait constater la rougeur et le dépoli de la pituitaire ; la cloison et les cornets laissent apercevoir des amas ou des filaments de mucus d'abord, puis de muco-pus. La tuméfaction de la muqueuse s'efface peu à peu ; son injection disparaît et son aspect se rapproche de plus en plus de l'état normal. L'*évolution* de la maladie est très rapide ; la guérison est complète au bout de huit à quinze jours ; les cas les plus rebelles arrivent à cette terminaison au bout de trois semaines.

Diagnostic et pronostic. — Un jetage séreux qui devient rapidement muco-purulent, un léger engorgement des glandes de l'auge, des *ébrouements fréquents*, *sans toux*, sans empâtement de la gorge et sans dysphagie, sont des signes caractéristique du coryza. La connaissance des diverses localisations des maladies infectieuses permet toujours de reconnaître les coryzas *aigus secondaires*.

La *septicémie aiguë* peut déterminer, dans les cavités nasales, la production de pétéchies et de vésicules comparables à celles de la morve aiguë ; l'affection a une évolution très rapide et se termine par la mort. Deux chevaux abattus comme atteints de morve aiguë étaient seulement septicémiques, comme j'en ai acquis la preuve par l'expérimentation.

Le *horse-pox* ne détermine qu'une éruption nasale passagère et facile à reconnaître.

Anatomie pathologique. — La muqueuse pituitaire est luisante, tuméfiée, œdématiée, rougeâtre, régulièrement piquetée, recouverte de muco-pus. Les lésions ne sont pas toujours aussi simples. On peut constater des altérations phlycténulaires, folliculaires, pseudo-membraneuses de la muqueuse nasale qui, tantôt résultent de l'évolution de maladies spécifiques, tantôt en sont entièrement indépendantes ; l'*inoculation* de ces produits

BIBLIOTECA USAMV

ne donne que des résultats négatifs. Les altérations les plus variées (vésicules, pseudo-membranes, etc.) peuvent apparaître sous l'influence d'irritations mécaniques ou thermiques. L'inflammation simple aboutit à des altérations caractéristiques sans ulcérations apparentes. Ainsi Zschokke a observé deux cas de coryza simulant la morve (1). Ces deux chevaux furent abattus; la muqueuse nasale qui recouvre les cornets était fortement altérée ; elle était tuméfiée, injectée, recouverte de points hémorrhagiques, parsemée de nodules gris rougeâtres, proéminents, disposés en chaînettes affectant la forme de cordes dirigées de haut en bas. Ces nodules étaient bien délimités, adhérents à leur base, et d'un diamètre variant d'un demi à 2 millimètres. Incisés, ils offraient un contenu jaunâtre, ni caséeux, ni purulent, mais de consistance assez ferme. On n'avait donc affaire ni à la morve, ni à des ulcères. Il s'agissait de thrombus développés sur les parties enflammées de la paroi veineuse : la phlébite était l'affection primaire, la thrombose l'affection secondaire.

Friedberger (2) a constaté, chez un cheval, un exanthème semblable à l'urticaire, accompagné d'hémorrhagies nasales et de lymphangite. Cadéac a observé un cas analogue : l'adénite des ganglions de l'auge était très prononcée, et, à la suite du jetage hémorrhagique, des croûtes nombreuses s'étaient formées et adhéraient à la pituitaire ; cette affection inconnue n'était ni la morve ni le horse-pox, car l'inoculation du jetage donna des résultats négatifs.

La rhinite croupale a été fréquemment observée par Röll, Brückmüller, Trinchera, Rœder (3). La pituitaire est

(1) Zschokke, *Jahresbericht über die Leistungen*, 1890. Les principaux symptômes généraux consistaient dans de la fièvre, de l'abattement, de la faiblesse avec œdème sous le ventre.

(2) Friedberger, *Jahresbericht über die Leistungen*, 1886.

(3) Rœder, *Berliner Thierarztl. Wochenschr.*, 1892, p. 440.

BIBLIOTECA USAMV

hyperhémiée, recouverte d'un exsudat membraneux, de croûtes rougeâtres qui, après desquamation, laissent une muqueuse saignante. Dans tous ces cas, il y a dyspnée, gêne considérable de la respiration.

Le *pronostic* est peu grave ; la guérison certaine.

Traitement. — Le coryza aigu guérit même sans traitement.

Les *moyens* HYGIÉNIQUES et THÉRAPEUTIQUES sont utiles pour enrayer la maladie, empêcher son extension aux voies respiratoires, abréger sa durée.

On doit mettre les animaux à l'abri des refroidissements, les tenir chaudement, loin des courants d'air. Les *fumigations* de vapeur d'eau tiède, d'eau phéniquée ou de solutions de crésyl, de graine de foin, de fleurs de sureau, de son, de goudron phéniqué (1), additionnées de capsules de pavot, ont une action désinfectante favorable.

Les *injections* astringentes (*solution* de *tannin*, d'*alun*) ou antiseptiques (eau *phéniquée*, eau *boriquée*, etc.) sont infidèles et peu recommandables.

On administre, à l'intérieur, du sulfate de soude, de l'émétique en lavage pour combattre la constipation, du sel de nitre pour exagérer la diurèse. Le *terpinol*, en pilules de 1gr,50, mélangé au benzoate de soude, à raison de six à huit pilules par jour, détermine la guérison rapide du catarrhe nasal (Don Aragon) (2).

Si le CORYZA TRAUMATIQUE s'accompagne d'*épistaxis*, on combat efficacement ce symptôme par des injections sous-cutanées de 10 grammes d'ergotine (Yvon, Bonjean, Romagnoli) (3), par des compresses d'eau froide sur la tête et par la trachéotomie (4) qui empêche la respiration par le

(1) Lefèvre, *Ann. de méd. vét.*, 1891, p. 345.
(2) Don Aragon, *Gaceta medica veterinaria.* Madrid, 1893.
(3) Romagnoli, *Il Moderno Zooiatro,* 10 février 1893.
(4) Soucail, *Revue vét.*, 1894. — Bertholet, *Coryza du bétail* (*Rec. de méd. vét.*, 1840, p. 67). — Göring, *Jahresbericht über die Leistungen*, 1891, p. 85.

BIBLIOTECA USVIAS

nez et favorise la production d'un caillot sanguin dans les cavités nasales (Soucail).

II. — BOEUF.

Étiologie et pathogénie. — Le refroidissement déterminé par l'interruption du travail des animaux qui labourent, l'exposition à la pluie, aux brouillards, ont une action moins nocive chez le *bœuf* que chez le *cheval*. Ces influences font quelquefois développer le coryza au printemps et à la fin de l'automne. On l'observe chez les animaux qui sont en liberté, presque jamais chez ceux qui vivent en stabulation permanente.

L'insolation, les poussières des routes peuvent produire cette inflammation.

Son développement est fréquemment consécutif à des *traumatismes* du mufle, de la base des cornes ; à l'amputation, à la fracture, à l'ébranlement de celles-ci ; à l'introduction de parasites dans les cavités nasales, à des blessures de l'entrée des naseaux.

Le catarrhe engendré par l'*amputation* des cornes, amène fréquemment des complications *septicémiques*, des troubles vasculaires et encéphaliques (1).

Parfois la maladie revêt chez le *bœuf* un caractère contagieux et diphthéritique ; elle se propage, par l'intermédiaire des débris cadavériques, aux animaux du voisinage et à l'homme lui-même (Obolenski, Deigendesch, Göring). La morphologie et la biologie du microbe qui détermine ce coryza sont inconnues.

La maladie n'attaque que les *adultes*, rarement les *veaux*. La période d'*incubation* n'a pu être précisée ; elle paraît être de deux jours (Dieckerhoff) (2). C'est une maladie d'étable ; rarement un seul animal est atteint.

(1) Voy. *Maladies des cornes*, in *Pathologie chirurgicale* de l'*Encyclopédie vétérinaire*.

(2) Dieckerhoff, *Lehrbuch der speciellen Pathologie*, t. II, 1891, p. 86.

BIBLIOTECA U.S.V. IASI

Symptômes. — Le coryza simple du *bœuf* est essentiellement *bénin*; il se traduit par une simple exagération de la sécrétion normale des premières voies respiratoires. L'appétit n'est pas modifié; la respiration est normale; l'inflammation ne détermine qu'une *tuméfaction* insignifiante de la pituitaire. La maladie passe le plus souvent inaperçue, car l'animal enlève promptement avec la langue tout le jetage qui arrive à l'ouverture des naseaux.

Dans de nombreuses épizooties, on voit ce coryza simple revêtir un caractère *contagieux* avec un cortège de symptômes très apparents. Parfois, il y a une inflammation *diphthéritique* très marquée, accompagnée de frissons, d'une chaleur manifeste de la tête, d'un abattement considérable et d'une tuméfaction de la bouche avec salivation. Le mufle est sec, recouvert de mucus sanguino-purulent; le pouls est accéléré, la respiration dyspnéique, la rumination arrêtée; les troubles digestifs apparaissent; ils sont fréquemment accompagnés de troubles oculaires comme en témoignent seize observations de rhinite fibrineuse recueillies par Berndt (1). Les paupières sont tuméfiées, la conjonctive rouge; on constate du larmoiement et souvent un œil est plus affecté que l'autre (Dieckerhoff).

Marche. — Terminaison. — Dans le *coryza aigu* simple, la résolution est très rapide. Cette affection n'a fait l'objet d'aucune observation particulière.

Les rhinites aiguës contagieuses sont éphémères; parfois la maladie ne dure que deux à trois jours. Les jeunes veaux peuvent mourir : la mort survient tardivement. L'autopsie permet de constater l'ulcération des sinus et la congestion des méninges.

Le coryza gangreneux sera étudié plus loin et le coryza

(1) Berndt, *Berl. Thierarztl. Wochenschr.*, 1895. — Obolenski, *Archiv für veterin. Med. in Petersburg*, 1881. — Deigendesch, *Repertor.*, 1888, p. 259.

BIBLIOTECA USAL

traumatique appartient à la *Chirurgie* de l'*Encyclopédie vétérinaire* (1).

Traitement. — Deigendesch a préconisé, chez le *bœuf*, les inhalations de brome ; on peut utiliser les mêmes fumigations que chez le *cheval*. Du reste, la *guérison* est très facile à obtenir dans les cas bénins, car le bœuf n'est guère prédisposé aux microbes de la suppuration (2).

III. — MOUTON.

Étiologie. — Le catarrhe nasal du *mouton* est aussi bénin que celui du *bœuf*. Les ruminants ont peu de réceptivité pour les microbes phlogogènes ; les inflammations des muqueuses sont moins fréquentes que chez les solipèdes. Le coryza *secondaire* est lié à l'évolution de parasites des cavités nasales (*Cephalomyia ovis*), à l'intoxication par le *Polygonum Fagopyrum* (Voy. *Bouquet* ou *Fagopyrisme*) ou à l'infection spéciale caractérisée par de la *rhinite*, de la *dermite* ulcéreuse, de la *conjonctivite* (3).

Cette maladie, soi-disant spéciale, est désignée sous le nom de *morve du mouton*, de fièvre *catarrhale maligne;* elle est enzootique ou épizootique (4) et, lorsqu'elle se déclare dans un local, elle y persiste des années. Elle peut être transportée à distance ; on l'a vu éclater sur des animaux complètement séparés des malades (Friedberger).

Symptômes. — Le coryza *aigu* simple se traduit par une sécrétion séreuse, muqueuse et muco-purulente avec enchifrènement marqué. L'animal respire difficilement ; il ouvre la bouche et s'ébroue fréquemment. Il est triste et présente un peu de fièvre. Il existe souvent une *toux*

(1) Voy. *Coryza traumatique*, in *Pathologie chirurgicale.*
(2) Friedberger, *München. Jahresber.*, 1882-83.
(3) Bénion, *Traité des maladies du mouton.* Paris, 1874.
(4) Voy. *Maladies de la peau.*

BIBLIOTECA USVIASF

fréquente, facile et grasse, et une *conjonctivite catarrhale*.

Le *coryza contagieux* présente une évolution symptomatique analogue au *bouquet* ou *fagopyrisme*. Au début, les ailes du nez sont fréquemment *agglutinées* par un *jetage* muco-purulent, d'odeur fétide; la muqueuse nasale est rouge et tuméfiée. Plus tard, on observe des symptômes du côté des yeux : les paupières sont rouges, très infiltrées, souvent très chassieuses; il y a *blennorrhée* et *blépharite*; la kératite, les ulcérations de la cornée manquent rarement dans la période d'état. Au voisinage du *fourreau*, on observe une dermite purulente. La fonction digestive est profondément troublée.

A ces manifestations s'ajoutent celles de la *laryngite*, de la *bronchite*, quelquefois celles de la *broncho-pneumonie* ou de la pneumonie par corps étrangers. L'amaigrissement s'accentue de jour en jour, aussi les animaux deviennent rapidement anémiques; la faiblesse est extrême, la démarche incertaine. Parfois on observe quelques contractions des muscles du tronc accompagnées de grincements de dents.

La *mort* survient dans le coma (Friedberger et Fröhner) (T. II, fascicule 1, p. 152).

Anatomie pathologique. — La muqueuse nasale est tuméfiée et infectée, parcourue de traînées rougeâtres. Sa surface est luisante, polie au début, blanchâtre et granuleuse dans la suite.

L'*appareil respiratoire* offre les lésions dont les symptômes se sont manifestés dans le cours de l'affection; c'est ainsi que l'on observe les lésions de la *bronchite*, de l'*œdème* inflammatoire, de la *broncho-pneumonie*, etc.

Le *foie* est pâteux et friable, l'épithélium des tubes urinifères est dégénéré, le cerveau est œdématié, le cœur est noir, les muscles sont pâles; ailleurs on observe les lésions de l'anémie.

Traitement. — Les soins *hygiéniques* (séjour à la bergerie, douce température, boissons blanches) suffisent

BIBLIOTECA USV IASI

pour obtenir la guérison du *coryza aigu simple*. Les inhalations de vapeur d'eau, de décoctions chaudes de guimauve, de mauve, d'infusions de plantes aromatiques, les tisanes de bourrache, additionnées de miel, hâtent la guérison.

Le *traitement* du *coryza contagieux* est *prophylactique* et *curatif*. On remplira le premier en isolant les malades, en désinfectant les bergeries, et en entretenant partout la plus grande propreté. On réalise le second en soumettant les animaux à une alimentation intensive, en administrant des toniques, des amers, avec la nourriture quotidienne.

Dans tous les cas, l'abatage des moutons, au début de l'affection, est préférable à un traitement long, coûteux et incertain.

IV. — PORC.

Le coryza simple du porc n'a pas été étudié d'une manière suffisante pour en faire une description complète. Il paraît dépourvu de gravité quand il est simple, c'est-à-dire indépendant de la *pneumo-entérite* et des autres affections contagieuses de l'appareil respiratoire.

« Le porc frotte son groin sur le sol ; sa respiration devient sifflante ou ronflante pour peu que la muqueuse s'épaississe ; ses mâchoires s'écartent pour faciliter la respiration (1). »

V. — CHIEN.

Étiologie. — Le coryza aigu vulgaire ou *rhinite* du chien est très fréquent. Sa cause la plus ordinaire est le refroidissement prolongé. Il apparaît quelquefois sous l'influence de l'inhalation de poussières diverses. Il est certainement de nature *infectieuse*, car nous l'avons vu, plusieurs fois, se propager des chiennes à leurs petits,

(1) Lafosse, t. III, p. 504. — Lafosse, *Journ. des vét. du Midi*, 1856. — Spinola, *Krankheiten der Schweine*.

BIBLIOTECA USVIASI

sans jamais présenter, chez aucun d'eux, les caractères de la *maladie du jeune âge* (1).

Dernièrement, une chienne de cinq ans était mise en liberté dans une cour froide; elle rentrait quelques instants dans une cuisine où elle avait ses petits, et présentait le soir des frissons, des éternuements et les signes d'un catarrhe nasal qui, deux jours après, se manifestait chez ses petits. La *contagion* seule peut être incriminée pour expliquer l'apparition de manifestations catarrhales analogues chez la mère et chez les chiots. Des faits semblables sont fréquemment observés chez l'homme : « Des bonnes d'enfants enrhumées transmettent l'affection aux bébés dont elles ont la garde : et souvent la fille est déjà enrhumée depuis deux ou trois jours lorsque le coryza se montre simultanément ou successivement chez les enfants en contact avec elle » (Ruault) (2).

Symptômes et marche. — Sécheresse du nez et *éternuements* fréquents, sont les deux principaux symptômes du début. L'animal manifeste une sensation d'obstruction, de dessiccation et de fourmillements. Il se frotte quelquefois le nez à l'aide des pattes ou contre les objets environnants. Bien vite, on voit apparaître un *jetage séreux*, liquide, qui s'épaissit graduellement et devient blanchâtre, trouble, muco-purulent. Chez quelques chiens, on peut constater un *jetage sanguinolent*; mais ce caractère provient généralement d'une éruption vésiculeuse ou pustuleuse, due à la *maladie du jeune âge*.

La *rhinorrhée* cesse pendant la nuit; le matin, les naseaux de l'animal sont secs ou obstrués.

Le catarrhe peut envahir la gorge, les bronches; il peut rester limité aux parties antérieures des cavités nasales ou atteindre les sinus; il se propage générale-

(1) Lafosse, t. III, p.504. — Friedberger, *Munch. Jharesber*, 1877-78.
(2) Ruault, *Traité de médecine* de Charcot et Bouchard : *Maladies de l'appareil respiratoire*, p. 44.

BIBLIOTECA USV

ment à la conjonctive et détermine du larmoiement.

La *tuméfaction* de la *pituitaire*, la présence de bouchons muqueux à l'entrée du nez rétrécissent ou obstruent complètement les cavités nasales et provoquent une dyspnée très intense. Les animaux ne respirent que par la bouche et les chiens à nez très court, comme les bouledogues, les carlins, font souvent entendre un *ronflement* intense ou un bruit de cornage.

Marche. — Elle est rapide; la durée du coryza simple ne dépasse pas huit à dix jours.

Traitement. — Dégager l'ouverture des cavités nasales par des lavages fréquents du bout du nez. Les onctions de vaseline sur les ouvertures nasales diminuent l'enchifrènement et remplissent cette indication.

Les *fumigations* d'infusion de fleurs de sureau, de camomille, de goudron, d'essence de térébenthine, de crésyl ou d'ammoniaque, d'eau phéniquée assurent la perméabilité des cavités nasales, en tarissent les sécrétions et désinfectent ces régions. Pour les administrer, on recouvre d'un linge toute la moitié antérieure du corps, de manière à retenir les gaz ou les vapeurs autour de la tête et à offrir momentanément au malade une atmosphère artificielle.

Les inhalations d'eau iodée assurent la désinfection des cavités nasales; on peut prolonger l'action efficace de cette médication par des frictions de teinture d'iode au niveau du cou.

Le benzoate de soude, à la dose de 3 ou 4 grammes, administré à l'intérieur avec du sirop diacode, arrête souvent l'affection.

L'*essence de citron*, à la dose de 1 à 2 grammes par jour avec un peu de lait remplit la même indication; elle s'élimine avec l'air expiré et opère la désinfection des cavités nasales.

Les *injections de liquides antiseptiques* sont dangereuses et peu actives : leur action est très passagère; la tuméfac-

BIBLIOTECA USV IAȘI

tion de la muqueuse reparaît promptement. On doit les réserver pour combattre les jetages hémorrhagiques.

VI. — VOLAILLES.

Les volailles sont fréquemment atteintes de *coryza*. Tantôt cette maladie présente un caractère *sporadique*; tantôt elle est manifestement *contagieuse*.

C'est, dans tous les cas, une affection de nature *microbienne, caractérisée par une inflammation catarrhale ou même suppurative des muqueuses de la tête*. On la désigne sous le nom de *morve* ou de *roupie*.

Étiologie. — La maladie frappe les sujets jeunes (quatre, six mois), faibles, débiles. Les mauvaises conditions hygiéniques, la nourriture non appropriée aux animaux et toutes les causes capables d'affaiblir l'organisme, d'exalter l'action pathogène des microbes, prédisposent au coryza ou le préparent.

L'affection est évidemment de nature microbienne, car elle s'étend rapidement à tout un poulailler, à toute une contrée. Des microbes non spécifiques paraissent s'éduquer chez le premier sujet atteint et acquérir assez de virulence pour triompher de la résistance de l'organisme sain des autres animaux.

Symptômes. — Le coryza frappe un ou quelques animaux seulement, il est *simple, bénin*, ou se propage rapidement (*coryza contagieux*).

Coryza simple. — L'animal devient triste, somnolent. Puis on voit s'écouler par les narines du pus verdâtre, mousseux, fétide. A son tour, l'*œil* s'enflamme; il se trouble, devient opaque et une sécrétion chassieuse très abondante réunit les paupières. Quelquefois aussi, mais plus rarement, il y a de la *toux*. Le nez s'obstruant, la *respiration* se fait par le bec; elle est gênée, bruyante, *ronflante*. C'est là le signe principal. La bouche semble anémiée : elle laisse échapper une matière très liquide.

BIBLIOTECA USVAS

L'appétit diminue, puis disparaît, et l'animal, épuisé, meurt dans le marasme [Mégnin (1), George (2)].

Ce coryza simple se dissipe souvent spontanément en deux ou trois jours, surtout si on a eu la précaution de soustraire l'oiseau aux causes qui avaient provoqué le développement de l'affection. On tient l'animal au sec ; on garnit les faces et le toit du poulailler de paillassons qui maintiennent, dans son intérieur, une température constante et plus élevée que celle qui existait auparavant. Le coryza simple, accompagné ou non de *toux*, peut passer à l'*état chronique*, c'est-à-dire persister plusieurs semaines et même des mois sans s'aggraver, mais cela est très rare.

Coryza contagieux. — Le coryza contagieux débute toujours comme le coryza simple et celui-ci en est, en quelque sorte, le prélude obligé (Mégnin).

On constate de l'inappétence, de la faiblesse, de la nonchalance ; les volailles perdent leurs allures vives, sautillantes ; elles se cachent, s'éloignent et s'isolent ; les plumes se hérissent, se ternissent ; les ailes pendent le long du corps. La crête et les barbillons sont rouges congestionnés ; la muqueuse buccale est enduite d'un mucus épais. Le siège du coryza contagieux est la muqueuse qui tapisse les cavités nasales, les sinus orbitaires et leur diverticulum maxillaire.

Au bout de deux à trois jours, un liquide grisâtre, fluide, qui devient rapidement blanchâtre, épais, gluant, s'écoule par le nez, se colle à son pourtour, s'amoncelle et finit par constituer un tampon obturateur. Les volailles gardent le bec ouvert pour respirer, la bouche se dessèche. L'œil est saillant, couvert d'une sécrétion *pseudo-membraneuse* : l'oiseau devient aveugle. La *respiration* est pénible, difficile, vite, et, comme conséquence, la crête, les barbillons, la muqueuse buccale se

(1) Mégnin, *Médecine des oiseaux*, 2e édition, p. 148.
(2) George, *l'Agriculture nouvelle*, n° 247.

BIBLIOTECA UNAM

congestionnent, se cyanosent. La *mort* survient par asphyxie et aussi par inanition, car la *déglutition* est empêchée : le palais s'est affaissé, poussé par la matière pathologique qui remplit les cavités nasales et surtout leur fond (Mégnin).

Pronostic. — Le pronostic de cette affection est grave, car elle se propage avec une grande rapidité et fait de nombreuses victimes.

Lésions. — On observe tous les signes de l'inflammation appartenant à ce processus microbien. Rarement localisée et superficielle, l'inflammation devient toujours profonde. Les microbes s'aident mutuellement ; ils triomphent du phagocytisme et les leucocytes morts deviennent des globules de pus.

Il y a, en effet, une inflammation suppurative des muqueuses nasale, laryngienne et oculaire.

Diagnostic différentiel.—Le *coryza simple* est caractérisé par un écoulement nasal humide ou mousseux, suivi de sécrétion chassieuse de la muqueuse orbitaire.

Dans le *coryza contagieux*, la sécrétion est épaisse, jaunâtre, de consistance caséeuse, ressemblant à du pus concret ou à des fausses membranes diphthéritiques *localisées* dans les cavités nasales et les sinus qui en dépendent, ainsi que dans le sinus orbitaire et son diverticulum.

La *diphthérie* est caractérisée par la production de fausses membranes en plaques plus ou moins épaisses, blanc jaunâtres, occupant les côtés et la face inférieure de la langue, le fond de la bouche et ses parois, ainsi que la commissure des lèvres. La diphthérie, ordinairement localisée dans la bouche, peut s'étendre dans l'œsophage, le jabot, l'intestin, ou dans la trachée, les bronches et les sacs aériens.

Le *coryza* contagieux et la *diphthérie* sont souvent concomitants.

Traitement. — Il est *prophylactique* ou *curatif*.

Traitement prophylactique. — Le plus efficace ; il con-

BIBLIOTECA USV IAȘI

siste à isoler les poules malades, et cela le plus tôt possible, à désinfecter le poulailler avec une solution de crésyl à 3 ou 4 p. 100, à donner une bonne nourriture et à mettre les sujets à l'abri des refroidissements.

Traitement curatif. — Est loin d'être toujours efficace. Les sujets malades doivent être placés dans un local à température douce et constante ; on doit en outre leur donner du miel additionné de kermès (4 grammes), des fumigations de vapeur d'eau ou d'eau phéniquée.

Reul (1) a reconnu les bons effets des fumigations de goudron et de l'administration d'une solution de sulfate de fer, mêlée à de l'eau phéniquée ou à de l'eau de goudron. Il est indiqué de laver le pourtour du nez, les yeux avec de l'eau tiède. Quand le jabot est parésié, il faut le débarrasser des aliments par le massage ou bien l'ouvrir.

Un traitement fortifiant est réalisé par la formule suivante, de Mégnin :

Hyposulfite de soude	5	grammes.
Salicylate de soude	5	—
Gentiane jaune pulvérisée	20	—
Gingembre pulvérisé	20	—
Sulfate de fer pulvérisé	10	—

On donne par jour et par tête le volume d'une prise de tabac de cette poudre. Pour plus de commodité, on peut la mélanger à la pâtée des oiseaux.

BIBLIOTECA USAMV IASI

ARTICLE II. — CORYZA CHRONIQUE.

L'inflammation chronique des cavités nasales est une rareté clinique chez les diverses espèces animales. Mégnin a observé plusieurs fois le *coryza chronique* chez des *chiens* d'arrêt : il l'a combattu par un bon régime, secondé par l'administration de capsules de baume de Tolu,

(1) Reul, *Ann. de méd. vét.*, 1874, p. 303. — Mégnin, *Médecine des oiseaux*, 2e édition, 1893.

d'iodure de potassium (90 centigrammes) et par des injections d'eau boriquée ou salicylée (1).

Cette affection est toujours symptomatique et présente une évolution en rapport avec l'altération provocatrice. L'étude anatomique et histologique des lésions chroniques de la pituitaire n'a pas été faite.

La *pathogénie* et les *symptômes* du coryza chronique sont très imparfaitement connus.

La description, à peine possible chez les *solipèdes*, ne peut être tentée chez les autres animaux.

SOLIPÈDES.

Étiologie et pathogénie. — Par les nombreux replis des cornets, la muqueuse nasale est prédisposée au séjour des sécrétions de ses glandules. Une irritation permanente est la conséquence de ce contact prolongé ; mais exceptionnellement, l'inflammation envahit les sinus et la pituitaire des deux cavités (*rhinite diffuse chronique, bilatérale*, de Dieckerhoff).

Le coryza chronique dérive rarement du *coryza aigu* : il est presque toujours *secondaire*; mais son origine est quelquefois absolument incertaine (2).

Nous avons observé plusieurs cas d'épaississement de la pituitaire, caractérisés par le dépoli, les dépressions et les rugosités de cette membrane. H. Bouley (3) considère ces états morbides comme des affections *herpétiques* de la pituitaire, et fait remarquer le tort que l'on a, dans la pratique, de leur donner le nom de *morve sèche*.

Cette rhinite, d'aspect eczémateux, est relativement commune chez les vieux chevaux. Elle présente la *forme atrophique* ou la *forme hypertrophique*. Tantôt la pituitaire

(1) Mégnin, *Le chien*. Paris 1893.
(2) Adenot, *Journ. de l'École vét. de Lyon*, 1862, p. 360,
(3) H. Bouley, art. Jetage du *Nouv. dict. de méd. et de chir. vét.*

BIBLIOTECA USV IASI

est pâle, dure, exsangue, parsemée d'excavations irrégulières, non ulcérée, adhérente à la cloison cartilagineuse. Tantôt elle est congestionnée, boursouflée, rugueuse, offrant des points excavés de la dimension d'une tête d'épingle ou d'un grain de millet. Que ces petites cupules soient superficielles ou creusées en entonnoir, elles n'ont jamais la physionomie d'*ulcères*; elles sont partout recouvertes par la muqueuse dont l'épaississement est très inégal. Certains points, un peu saillants, offrent un aspect légèrement verruqueux.

La pituitaire paraît atteinte d'une ectasie de ses vaisseaux profonds et d'un épaississement de son chorion muqueux. On désigne fréquemment, en Allemagne, ces épaississements chroniques de la pituitaire sous le nom de *rhinosclérome*. Les glandules muqueuses s'hypertrophient et forment des tumeurs denses. Sur la cloison médiane du nez et dans les sinus, elles ont l'épaisseur d'une plume et s'aplatissent en s'approchant des naseaux. On les observe chez les animaux adultes et âgés.

A l'autopsie, on constate, sur la cloison médiane et dans le pli des fausses narines, des tumeurs inégales, vasculaires, donnant lieu, au bout de quelques années, à d'autres tumeurs identiques, plates, rondes ou pédiculées, séparées par des cicatrices étoilées (Dieckerhoff) (1). Ces tumeurs s'ulcèrent au niveau des fausses narines. La muqueuse a partout le double d'épaisseur; ses vaisseaux sont dilatés et sclérosés, les glandes de l'auge un peu tuméfiées (2). Ces altérations multiples sont probablement dues à des auto-inoculations (Dieckerhoff).

Dans un cas de rhinite hypertrophique, Wolff (3) a reconnu la dégénérescence amyloïde et colloïde des mu-

(1) Dieckerhoff, *Lehrbuch der speciellen Pathologie*, 1888.
(2) *Milit. Zeitschrift*, 1889, p. 30. — Jakobs, *Berliner Thierartzl. Wochenschr.*, 1892, p. 496. (Rhinosclérome chez le cheval.)
(3) Wolff, *Berliner Arch.*, 1886, p. 281. — Grawitz, *Virchow's Arch.*, 1883, Bd. XCIV. — Rabe, *Hannover Jahresber.*, 1883-1884.

BIBLIOTECA USVIASM

queuses nasale, laryngienne et trachéale. P. Grawitz a vu une dégénérescence amyloïde des glandules muqueuses, des fibres conjonctives et des parois vasculaires, facile à distinguer du cancer par l'absence de stroma alvéolaire. Cette affection paraît semblable à celle qu'on rencontre dans les cavités nasales de l'homme (Grawitz).

Nous devons faire remarquer que la *forme atrophique* et la *forme hypertrophique* de cette singulière affection sont particulièrement localisées à l'entrée des cavités nasales, au voisinage de la peau. Dans un cas seulement, nous avons vu ces lésions atteindre une hauteur de 8 centimètres sur la pituitaire et les cornets. Ceux-ci sont ordinairement indemnes.

Cette affection nous paraît bien indépendante de la morve ; elle ne provoque ni glande, ni jetage.

Les autres processus morbides susceptibles d'engendrer le coryza chronique sont locaux et infectieux.

Les *polypes muqueux* des cavités nasales peuvent en provoquer l'épaississement et l'obstruction. Les *abcès* de la pituitaire déterminent parfois des ulcérations durables.

Le coryza chronique peut résulter du contact du pus irritant qui s'écoule des sinus (Voy. *Catarrhe chronique des sinus*), des *poches gutturales*, de l'extension des tumeurs des alvéoles dentaires (*épithéliomes*, *actinomycomes*), de la perforation du palais consécutive à la carie dentaire, à des périostites alvéolo-dentaires.

Le *Strongylus armatus* peut déterminer l'épaississement de la cloison nasale. Chez un cheval atteint de coryza chronique, Lammers a rencontré, à l'autopsie, un gonflement de l'épaisseur du doigt sur la cloison médiane. Sur une longueur de 12 centimètres, l'épaississement atteignait 3 à 4 centimètres et présentait une couleur rouge foncé et une consistance molle. Dans ce cordon se trouvaient des cavités remplies de sang coagulé et de *strongles armés*.

BIBLIOTECA UASI

Exceptionnellement, le catarrhe chronique est provoqué par la présence du *Linguatula denticula* et du *Gastrophilus nasalis* dans les replis de la volute ethmoïdale (Schwammel).

Les corps étrangers (morceaux de bois qui perforent la voûte palatine et s'engagent dans les cavités nasales) produisent un jetage persistant (Gips) (1).

La *morve* est la principale cause de l'inflammation chronique des cavités nasales. En thèse générale, tout cheval affecté d'un catarrhe chronique des premières voies respiratoires doit être suspecté de morve, isolé et malléiné.

Symptômes. — On ne trouve pas plus d'unité symptomatique que d'unité étiologique. Le *coryza chronique* est fréquemment dépourvu de toute manifestation symptomatique : c'est le cas habituel quand il revêt la FORME ATROPHIQUE. On n'observe ni jetage, ni glande (Lafosse, Dupont, H. Bouley, Nocard), ni ulcération, ni tubercule, c'est-à-dire rien qui rappelle la morve. « La pituitaire est parsemée de *rugosités*, de *dépressions*, de cicatrices blanchâtres, qui témoignent, par leur dissémination irrégulière, qu'elles sont précédées d'une éruption pustuleuse. Ces cicatrices sont, en effet, déprimées comme celles qui succèdent à des pustules véritables, soit sur la peau, soit sur des muqueuses. La pituitaire est, pour ainsi dire, grêlée comme la peau du visage de l'homme à la suite de la variole; sur d'autres chevaux, on constate des pustules en voie d'évolution ou déjà ulcérées, se présentant avec des bords rendus jaunâtres par infiltration séreuse. Aucune irritation secrétoire de la muqueuse. On ne signale aucun trouble apparent de la santé générale. » (H. Bouley.)

Nocard a observé huit chevaux d'une même écurie présentant les mêmes symptômes. Sur les deux faces de la

(1) Gips, *Preuss. Mittheil.*, 1879. — Lammers, *Preuss. Mitlheil.*, N. F. VI, 1881, p. 40.

BIBLIOTECA USAMV

cloison, il y avait de nombreuses cicatrices linéaires, sinueuses, blanches, saillantes, très dures, de larges érosions épithéliales, au-dessous du cornet inférieur, accusées par un fond grenu, de couleur jaunâtre, avec de nombreuses arborisations rougeâtres.

Ces lésions n'ont jamais la physionomie des cicatrices morveuses. Du reste, l'*inoculation* du produit de raclage de ces altérations n'engendre nullement la morve chez l'âne, le cobaye et le chien.

La FORME HYPERTROPHIQUE de cette affection diffère de la précédente par la congestion et l'ectasie de la muqueuse. Un *rétrécissement* plus ou moins prononcé des voies respiratoires est la conséquence immédiate de l'épaississement de la muqueuse ; la respiration est difficile, sifflante (1) ; la pituitaire et l'aile interne du nez deviennent violacées par l'exercice ; il se produit quelquefois des épistaxis.

Le coryza chronique, consécutif aux *polypes*, à la *morve*, aux *abcès*, fait partie intégrante de l'étude de la morve et des tumeurs des cavités nasales. On observe toujours un *jetage* à caractère très variable, tantôt séreux, limpide, comme dans la morve, tantôt jaunâtre, purulent, strié de sang, comme dans les tumeurs et parfois dans la morve.

Les ganglions de l'auge sont le siège d'une *adénite* dont les caractères sont en rapport avec la cause provocatrice.

Tout récemment, on a pourtant trouvé des lésions morveuses des cavités nasales sans glande (Laquerrière, etc.), mais ces faits sont certainement très rares.

L'infection des cavités nasales détermine celle des lymphatiques afférents aux ganglions.

(1) Blavette, *Soc. vét. du Calvados*, n° 3, p. 246. Blavette a constaté que ce sifflement était déterminé par une perforation des cavités nasales. — Lafosse, Dupont, *Revue vét.*, mai 1876. — H. Bouley, *Recueil de méd. vét.*, 1873, p. 801. — Nocard, *Lésions ulcéreuses de la pituitaire* (*Bulletin de la Soc. centr. de méd. vét.*, 1893, p. 361).

BIBLIOTECA USAMV

Le contact du pus sécrété par les sinus (*collection des sinus*), par les *ulcères morveux* ou par des *tumeurs ulcérées*, détermine des érosions à la surface de la pituitaire. Ces pertes de substance sont superficielles, purement épithéliales, de la dimension d'une tête d'épingle ; leur surface est chagrinée, et elles guérissent rapidement par la régénération de l'épithélium.

La marche du coryza chronique est subordonnée à celle de l'affection qui le produit. Elle est souvent très lente. Sa durée est indéterminée.

Anatomie pathologique. — La pituitaire est épaissie, sclérosée, dans le *coryza chronique* ; sa coupe présente une teinte blanchâtre ou blanc jaunâtre.

Forme hypertrophique. — Les parties profondes sont criblées d'*aréoles* représentant les ouvertures béantes des vaisseaux veineux et lymphatiques intéressés par la section.

Le pharynx et le larynx peuvent présenter des lésions analogues à celles de la partie inférieure de la cloison nasale et des cornets (Cadéac) (1). La muqueuse pharyngienne est vivement congestionnée, épaissie ; les follicules sont hypertrophiés, saillants et blanchâtres ; le tissu sous-muqueux est infiltré et ses vaisseaux, ectasiés ; les cordes vocales sont rougeâtres, tuméfiées et boursouflées.

On peut constater, exceptionnellement, l'épaississement fibroïde de la pituitaire avec foyers de dégénérescence amyloïde, d'aspect ulcéreux, sans glande bien appréciable au niveau de l'auge (Grawitz).

Les lésions de la pituitaire déterminées par les autres états morbides seront étudiées avec les maladies auxquelles on peut les rattacher.

Diagnostic. — La morve est la première maladie dont il faut rechercher l'existence à l'aide de la *malléine* ; de l'*inoculation*, à l'*âne*, au *chien* et au *cobaye*, du jetage ou de la glande dont on a préalablement pratiqué l'extirpation.

(1) Cadéac, Observation inédite.

BIBLIOTECA USAMAE

On trépane les sinus, pour y rechercher les tumeurs et toutes les causes de suppuration.

L'*exploration* de la bouche et la fétidité du jetage font reconnaître le coryza d'origine dentaire. On peut utiliser le tube de Polansky et de Schindelka (1).

Traitement. — On doit toujours commencer par isoler les animaux et les soumettre à l'action de la malléine, avant d'instituer un traitement rationnel. Quand on a recherché ainsi l'affection primitive, dont le coryza est l'une des déterminations secondaires, on a recours à des MOYENS CHIRURGICAUX (extirpation des polypes) ou à des MOYENS MÉDICAUX, suivant la nature du mal.

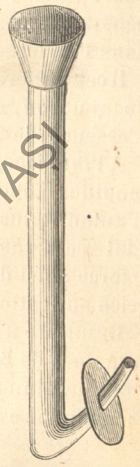

Fig. 43. — Tube Rey.

Les *coryzas herpétiques* sont très rebelles à tous les agents thérapeutiques. Bruyant (2) conseille les inhalations d'ammoniaque (3). Les *injections astringentes*, sulfate de zinc, acide phénique, crésyl à 1 ou 2 p. 100, la solution de nitrate d'argent à 1,5 p. 100, pratiquées dans les cavités navales, sont quelquefois efficaces (Prümers).

Ces injections sont surtout nécessaires lorsqu'il y a des érosions sur la pituitaire. Les injections à la seringue ne se font facilement que sur les petits animaux, et il vaut mieux recourir au tube-siphon de Rey (fig. 43). C'est un tube cylindro-conique fait en cuir ou en gutta-percha, coudé à angle aigu, dont la petite branche est intro-

(1) Pour l'examen des altérations des parties profondes des cavités nasales, voy. *Sémiologie* de l'*Encyclopédie vétérinaire*.

(2) Bruyant, *Journ. des vét. milit.*, 1862, p. 149.

(3) Brückmüller, *Oesterr. Vierteljahreschr.*, 1859. — Greeves, in *Rec. vét.*, 1859. — Tombs, in *Rec. vét.*, 1859. — Roll, *Spec. path.*, 1885. — Perroncito, *Il medico vet.*, vol. XXXII. — Prümers, *Berl. Arch.*, 1889, p. 295. — Dieckerhoff, *Adam's Wochenschr.*, 1886.

BIBLIOTECA USV IASI

duite dans l'un des naseaux de l'animal. Celui-ci étant fixé, et le naseau fermé à l'aide d'un disque obturateur qui accompagne l'appareil, on verse lentement, par la grande branche, environ deux litres de la solution médicamenteuse, laquelle remplit la fosse nasale, passe dans l'arrière-bouche et vient s'écouler par la narine libre. Il faut avoir soin de ne pas injecter ainsi des substances que l'animal ne pourrait pas avaler impunément, car, généralement, l'animal boit une partie du liquide parvenu dans l'arrière-bouche.

Il est préférable de recourir aux fumigations de sureau, de goudron, d'eau tiède, d'acide phénique, de créosote, d'essence de térébenthine.

A l'*intérieur*, on peut utiliser l'iodure de potassium pour modifier l'état de la muqueuse. Ce médicament est ici d'autant plus recommandable qu'il provoque un léger état catarrhal aigu de la muqueuse nasale et qu'il exerce ainsi directement une puissante action modificatrice sur cette muqueuse.

Dezuttere a employé, avec succès, le sulfate d'atropine à la dose de 5 à 12 centigrammes par jour, en électuaire, pour diminuer notablement les sécrétions et dessécher la muqueuse nasale (1).

BIBLIOTECA USVIASI

II. — ABCÈS.

I. — SOLIPÈDES.

Étiologie. — Les abcès des cavités nasales siègent généralement sur la cloison médiane; ils sont l'expression d'une *affection générale* ou *contagieuse*, quand ils ne dépendent pas d'un *traumatisme*, d'une *épine*, par exemple, ayant déterminé une *fistule nasale* (2).

Les abcès s'ouvrent et déterminent l'ulcération de la

(1) Dezuttere, *Ann. de méd. vét.*, 1890, p. 497.
(2) *Rapport militaire prussien*, 1892.

cloison. Les ulcères font soupçonner l'existence de la morve et rendent, à première vue, le diagnostic difficile.

Ainsi Rabe (1), dans un cas de *gourme*, a observé sur la pituitaire d'un cheval des taches rougeâtres et rouge-noirâtres, accompagnées de points infiltrés jaunâtres. L'incision des parties hémorrhagiques donnait écoulement à du pus ; les points infiltrés étaient ulcérés et simulaient la *morve*.

Symptômes. — Ils sont *physiques* et *fonctionnels*. Quand l'abcès est situé à proximité des naseaux, il est facile de percevoir le boursouflement de la cloison ; on peut quelquefois sentir de la *fluctuation* ou provoquer l'écoulement du pus. Celui-ci s'écoule par l'une des narines, sous la forme d'un jetage gris, inodore, peu abondant et adhérent à l'aile du nez.

Le *cornage* est très intense quand l'abcès est très volumineux ou occupe l'ouverture antérieure des cavités nasales (Montané) (2) ; la respiration est soubresautante ou discordante.

L'oblitération des cavités nasales entraîne fréquemment l'asphyxie et la mort.

Lésions. — L'abcès développé dans la cloison nasale présente une cavité aplatie d'un côté à l'autre, limitée latéralement par les deux membranes pituitaires refoulées en haut par la suture des naseaux, en bas par le vomer ; sa capacité est très variable et la cloison nasale est souvent détruite par l'action nécrosante du pus.

Parfois, l'ouverture de l'abcès présente des bords irréguliers, noirâtres, bourgeonnants, n'offrant jamais l'aspect des chancres morveux ; le pus peut séjourner dans la fistule et y acquérir un caractère grumeleux.

La face profonde de la pituitaire est rougeâtre, parsemée de taches noires, tapissée de bourgeons charnus ; le tissu conjonctif sous-dermique est épaissi au niveau

(1) Rabe, cité par Kitt, *Lehrbuch Path. Anat. Diagnostik*, 1895.
(2) Montané, *Revue vét.*, 1884, p. 176. — Gips, *Preuss. Mittheil.*, 1879.

BIBLIOTECA USV IAȘI

de l'abcès ; la partie superficielle de la muqueuse présente une légère infiltration embryonnaire.

Traitement. — Les abcès s'ouvrent souvent d'eux-mêmes ; le pus s'écoule ; la respiration se régularise, et l'état général du sujet s'améliore. La *ponction* hâtive peut prévenir l'asphyxie et précipiter la guérison.

On les traite ensuite, comme une plaie, par des lavages antiseptiques.

II. — BŒUF.

Les abcès de la pituitaire sont très rares chez le *bœuf*, cette muqueuse étant peu accessible aux traumatismes.

Symptômes. — L'affection est caractérisée par la difficulté de la respiration. L'animal a l'air anxieux ; il tient la bouche ouverte, sort la langue, baisse et relève alternativement la tête pour faciliter l'introduction de l'air dans le poumon ; les narines sont le siège d'un jetage séreux qui devient muqueux (Steiner) (1).

L'état du sujet s'améliore subitement, à la faveur de l'écoulement du pus sanguinolent contenu dans l'abcès.

La guérison est bientôt complète.

Traitement. — Les lavages à l'eau phéniquée ou boriquée précipitent la cicatrisation de la plaie.

BIBLIOTECA UCV

III. — ULCÈRES.

Étiologie et pathogénie. — Les ulcères que l'on voit se développer dans les cavités nasales du cheval (2) ne sont pas toujours des lésions dues à une affection contagieuse, telle que la morve ou le farcin volant (Blaise) (3).

On ne sait s'il faut les rattacher à une forme de *coryza*

(1) Steiner, *Journ. de méd. vét. de Lyon*, 1851, p. 512.

(2) L'inflammation ulcéreuse de la muqueuse des cavités nasales et des sinus des grands ruminants, est certainement le coryza gangreneux (Lafosse, *Traité de pathologie*, t, III, p. 514).

(3) Blaise, *Ulcérations nasales dans le farcin d'Afrique* (*Rec. méd. vét.*, 1892, p. 99).

gangreneux ou de *rhinite croupale*, de *gourme* compliquée d'éruption nasale, d'anasarque, de horse-pox (1).

Rien ne permet de se prononcer sur la nature de ces ulcérations (Debrade) (2) ; les résultats fournis par l'inoculation sont toujours négatifs.

Sonin a signalé des pertes de substance de la cloison nasale qui renfermaient un microsporon. Ces ulcérations, de forme circulaire ou elliptique, d'une couleur blanchâtre ou jaunâtre, peu profondes, irrégulières, ondulées, ont disparu sous l'influence d'un traitement antiseptique.

Symptômes. — La pituitaire revêt une teinte rouge très vive et présente des plaies superficielles, de forme allongée, limitées par un rebord saillant et irrégulier. Rouges à leur fond, dirigées dans le sens de la cloison nasale, elles n'intéressent que l'épithélium de la muqueuse ou seulement une faible partie du derme sous-muqueux (3).

Ces plaies sont recouvertes d'un enduit muco-purulent ; on remarque parfois de petits points hémorrhagiques et de petites vésicules, produites par le soulèvement de l'épithélium, parsemées entre les ulcères. Ailleurs, on observe des érosions analogues à celles produites par des caustiques peu actifs.

Les ganglions sous-glossiens sont engorgés et douloureux ; les naseaux sont recouverts d'un jetage épais, blanc jaunâtre, plus ou moins abondant.

Marche. — Au bout d'un temps assez long (un mois et demi), les ulcères se rétrécissent, l'épithélium prolifère, la cicatrisation s'active, le jetage disparaît peu à peu, ainsi que l'empâtement des ganglions de l'auge.

(1) Hedieux, *Journ. de méd. vét. milit.*, 1876, p. 262.

(2) Debrade, *Rec. méd. vét.*, 1892, p. 297.

(3) Lafosse a constaté chez le chien la propagation de l'impétigo de la face à la surface de la pituitaire qui s'ulcère (*Traité de pathologie*, t. III, p. 513). — Sonin, *Das Veterinarwesen*. Petersburg, 1886.

BIBLIOTECA USV IASI

Traitement. — Au début de la maladie, il convient de laver les naseaux avec de l'eau fraîche, d'administrer des électuaires de gentiane et de quinquina. Avant tout, il faut éliminer la morve.

IV. — CORPS ÉTRANGERS.

SOLIPÈDES.

Etiologie. — Les corps étrangers des cavités nasales peuvent venir de la bouche ou de l'extérieur; les substances les plus diverses peuvent y pénétrer et accuser leur présence par des symptômes caractéristiques.

Dusseau (1) y a rencontré des *dents molaires* provoquant le cornage ; Hermann, un *faisceau* de *paille* ; Körner, un *morceau de ruban*.

La cloison médiane du nez peut être atteinte par des corps acérés (*épines*), qui ont perforé le palais (Gips) (2) ou qui se sont introduits accidentellement par les naseaux. Un tissu cicatriciel se forme aux points lésés et fixe complètement le corps étranger.

Dans ces productions pathologiques provenant d'une réaction de la pituitaire, on rencontre des corps les plus hétérogènes : Blanchard (3) y a trouvé les pépins et le pédoncule d'une pomme, Parsons (4) une éponge et Cadéac un bouchon imprégné de pus fétide, passé des sinus dans les cavités nasales.

Anatomie pathologique. — Les corps étrangers déterminent la suppuration, l'inflammation chronique de la muqueuse des cavités nasales qui les renferment et le soulèvement des parois osseuses.

La pituitaire est épaisse, blanc jaunâtre, parsemée de

(1) Dusseau, *Journ. de l'École vét. de Lyon*, 1853, p. 45.
(2) Gips, *Preuss. Mittheil.*, 1879.
(3) Blanchard, *Journ. de l'École vét. de Lyon*, 1892, p. 694.
(4) Parsons, *Ann. rev. vét.* t. VIII, p. 449.

BIBLIOTECA USVMB

taches verdâtres, parfois ulcérée et bourgeonnante. Le pus sécrété a une odeur repoussante.

Symptômes. — La *fétidité* du jetage et celle de la bouche dénoncent le passage des matières alimentaires dans les cavités nasales. Le *cornage* est très fréquent, mais ce signe ne peut différencier les *corps étrangers* des *tumeurs*.

Diagnostic. — Le diagnostic repose sur l'examen du jetage, de la bouche et des cavités nasales.

Traitement. — Quand les matières alimentaires ont produit de grands délabrements, tout traitement est inutile; l'animal est exposé à périr de *pneumonie gangreneuse* s'il n'est pas abattu.

Un *traitement antiseptique* peut être institué lorsque les lésions sont peu importantes, et lorsque l'extraction du corps étranger a été faite peu de temps après son introduction.

V. — TUMEURS.

Généralités. — Des fibromes, des sarcomes, des myxomes, des épithéliomes, des angiomes peuvent se développer dans les cavités nasales et engendrer un coryza chronique. Fréquentes chez les *équidés*, ces tumeurs ont été très peu étudiées chez les autres animaux. Lafosse les a observées chez le *cheval*, le *bœuf*, le *chien* (1).

Elles sont appelées, d'une façon générale, *polypes*. Les uns sont mous, les autres durs; souvent ils sont cartilagineux, quelquefois cancéreux. Ces polypes procèdent, ordinairement, des alvéoles des molaires; ils peuvent pénétrer dans les sinus, et, chez les *bovidés*, aller même jusque dans les sinus des cornes; ils sont implantés sur la paroi osseuse et se développent entre les cornets; ils n'existent souvent que d'un seul côté, mais ils peuvent prendre un grand développement et remplir toute la

(1) Lafosse, *Traité de pathologie*, t. III, p. 524.

BIBLIOTECA USVISU

fosse nasale. Lorsqu'ils sont petits, ils ne donnent lieu à aucun symptôme manifeste ; mais la respiration est considérablement gênée lorsqu'ils atteignent des dimensions appréciables (1).

I. — SOLIPÈDES.

Les tumeurs des cavités nasales des *solipèdes* prennent naissance sur la cloison médiane (Gurlt), les cornets ; elles proviennent de l'os jugal, des parois latérales des

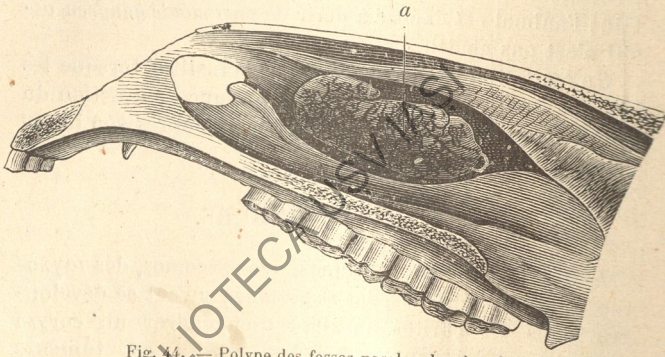

Fig. 44. — Polype des fosses nasales du cheval.
a, polype sarcomateux.

BIBLIOTECA VETS

cavités nasales, des alvéoles dentaires ou de l'interstice des premières molaires. Cliniquement, elles se traduisent par des symptômes analogues à ceux de la *morve chronique* ou de la collection purulente des sinus.

Anatomie pathologique. — Sarcomes. — Ces tu-

(1) Brissot, *Tuberculose des cavités nasales chez une génisse* (*Recueil*, 1886, p. 749). — Il a rencontré chez la génisse de petites tumeurs dures, hémisphériques, du volume d'une tête d'épingle, saillantes sur la pituitaire et constituées par des tubercules. De pareilles constatations ont été faites par Böllinger et Jensen chez le bœuf, par Leblanc et Mathis chez la chèvre (Böllinger, *Münchener Jahresber.*, 1876-1877, s, 24. — Leblanc et Mathis, *Société des sciences médicales de Lyon*, 1896).

meurs siègent presque toujours dans les sinus et poussent des prolongements dans les cavités nasales où elles acquièrent de grandes dimensions. Bornées à une seule cavité nasale [Kopp (1), Csokor (2)] elles peuvent se développer simultanément des deux côtés (Cadéac) (3), ou gagner le côté opposé en s'étendant dans les fosses gutturales (Sickert) (4).

Ces néoplasies sont nettement lobulées ou pédonculées; leur surface est généralement irrégulière, chagrinée, polypeuse, suppurante [Schventz (5), Iffeldorff]; leur consistance est molle, friable, hémorrhagique au niveau des parties les plus saillantes, dure, résistante à la base ; leur couleur est jaunâtre ou foncée quand elles sont blessées par des explorations répétées des cavités nasales (Urban) (6); elle est quelquefois jaunâtre, grisâtre dans les parties les plus saillantes. A la coupe, elles offrent souvent l'aspect d'un tissu gélatineux, tremblotant, myxomateux au niveau des points en voie d'accroissement, dur, fibreux, squirrheux au point d'implantation.

Ces tumeurs adhèrent aux cornets ; elles remplissent les cavités nasales et peuvent même faire saillie au dehors. Histologiquement elles ont, tantôt la structure du sarcome encéphaloïde, tantôt celle du sarcome fasciculé. Elles sont accompagnées d'une adénite secondaire de l'auge qui n'offre ni les caractères cliniques de la glande spécifique de la *morve*, ni ceux de l'*adénite cancéreuse* : elle résulte de l'inflammation catarrhale, suppurative ou ulcéreuse des cavités nasales et de la tumeur.

Myxomes. — Les tumeurs myxomateuses des cavités

(1) Kopp, *Ann. de méd. vét.*, 1860, p. 613 et *Journ. des vét. du Midi*, 1859, p. 12.
(2) Czokor, *Wiener Vierteljahreschrift*, 1881, Bd. LV, p. 135.
(3) Cadéac, *Journ. de méd. vét. de Lyon*, 1893, p. 714.
(4) Sickert, *Berliner Arch.*, 1887, p. 371.
(5) Schventz, *Berliner Thierarztl.*, 1891, p. 392.
(6) Urbán, *Wochenschr. für Thierheilkunde und Viehsucht*, 1888, n° 41.

BIBLIOTECA USAMV

nasales du *cheval* ont été signalées par Trasbot et étudiées par Sand.

Ces néoplasies sont unilatérales ; elles intéressent les cornets et les os de la face entourant les sinus et poussant des ramifications dans le sinus frontal, le cornet supérieur, l'ouverture gutturale des cavités nasales et même dans le pharynx. Elles apparaissent surtout chez les jeunes animaux et se développent rapidement ; mais on peut aussi les voir évoluer sous la forme chronique.

Elles entraînent une dilatation considérable des sinus maxillaire et frontal, une accumulation de liquide séro-muqueux, une déformation, un bombement de la face (Sand).

Ces néoplasies sont molles, dépressibles, friables, de couleur jaunâtre, faciles à reconnaître par l'examen intérieur des cavités nasales ; il est à peu près impossible d'en déterminer les limites profondes (Trasbot).

Fibromes. — La plupart des polypes des cavités nasales appartiennent à ce groupe de tumeurs. Les fibromes se développent ordinairement d'un seul côté et sont solitaires. Cependant Schottmann (1) a constaté, chez deux sujets suspects de morve, l'existence de deux tumeurs polypeuses, fortement implantées sur la paroi nasale.

Ce sont des néoplasies de nature conjonctive, de forme allongée, de consistance molle, situées presque toujours dans les parties supérieures des fosses nasales. Elles sont quelquefois pédiculées et toujours recouvertes par la pituitaire. Sous l'influence de leur accroissement lent, la muqueuse est soulevée, refoulée ; elle s'enflamme et devient le siège d'un écoulement catarrhal ; finalement, elle s'ulcère et s'épaissit (Hamburger) (2). Le maxillaire

(1) Schottmann, *Berliner Thierarztl. Wochenschr.*, 1891, p. 392. — Bowmann et Dickemon, *Journ. des vét. du Midi*, 1856, p. 576.
(2) Hamburger, *Virchow's Archiv*, 1889, p. 117.

BIBLIOTECA VETERINARIA

peut se nécroser et aboutir ainsi à la formation d'une fistule persistante (Casper) (1).

Épithéliomes. — La plupart des épithéliomes prennent naissance dans les sinus et les alvéoles dentaires ; ils envahissent progressivement les parties environnantes et poussent des prolongements dans les cornets et les cavités nasales.

Les parties bourgeonnantes ont souvent une constitution complexe : de nature épithéliale à leur base, elles sont myxomateuses à leur sommet. On peut même voir le tissu myxomateux se substituer à l'épithéliome ; ce fait s'observe notamment quand deux tumeurs distinctes, un épithéliome et un myxome, se sont réunis intimement pour former une néoplasie unique et mixte (Besnoit) (2).

Les épithéliomes perforent quelquefois le palais (Czako) et pénètrent dans la bouche.

Kyste athéromateux. — Scharenteyer (3) a observé un kyste athéromateux sur la cloison médiane du nez. Il était du volume d'une noisette, percé d'une ouverture, qui laissait échapper une substance semi-liquide, brunâtre, mélangée de petits corpuscules. La cautérisation au fer rouge a donné, dans ce cas, un résultat satisfaisant.

Leisering (4) a relaté des observations semblables.

Angiomes. — Ces tumeurs, observées par Trélut (5), Lübke (6), Kahn (7), etc., sont constituées par des masses rouges, brunes, d'un aspect cramoisi, disposées en grappes

(1) Casper, *Berliner Thierartzl. Wochenschr.*, 1893, p. 117. — Dupuy, *Journ. prat. de méd. vét.*, 1829, p. 639. — Möller, *Lehrbuch der Chir. fur Thier.*, 1893, p. 369. — Rigot, *Rec. de méd. vét.*, 1827, p. 605.
(2) Besnoit, *Revue vét.*, 1891, p. 119. — Czako, *Jahresbericht über die Leistungen*, 1888, p. 103. — Trasbot, *Rec. de méd. vét.*, 1893, p. 350.
(3) Scharenteyer, *Journ. de méd. vét. de Lyon*, janvier 1895.
(4) Leisering, *Ann. de méd. vét.*, 1873, p. 276.
(5) Trélut, *Journ. des vét. du Midi*, 1867, p. 302.
(6) Lübke, *Berliner Thierarztl. Wochenschr.*, 1895.
(7) Kahn, cité par Kitt, *Lehrbuch path. Anat.*, 1896.

BIBLIOTECA USV IASI

qui remplissent quelquefois entièrement une cavité nasale et les cornets correspondants. Dans les interstices qui séparent les *végétations angiomateuses*, on trouve une matière fibrineuse et des caillots trahissant des hémorrhagies anciennes et récentes. Les excroissances de la pituitaire peuvent flotter librement par une de leurs extrémités, obstruer l'orifice de communication des cavités nasales avec les sinus, et provoquer ainsi une réplétion purulente des sinus. Le pus, retenu par ce mécanisme, arrive quelquefois à perforer la narine correspondante et à déterminer l'ulcération de l'angiome. Des hémorrhagies intermittentes résultent de la suppuration ou de la gangrène superficielle de la tumeur.

Les angiomes de la pituitaire s'étendent quelquefois aux canaux lacrymaux: les bords de ces ouvertures sont foncés, vasculaires, et le sondage du canal provoque un écoulement sanguin (Lübke); ces néoplasies se rupturent et s'ouvrent quelquefois au-dessus dans l'intérieur des cavités nasales. Les excroissances angiomateuses de la pituitaire peuvent enfin s'étendre aux conjonctives (Lübke). Quand l'évolution des néoplasies est lente, les symptômes alarmants n'apparaissent quelquefois qu'au bout de un an ou deux (Kahn).

Les animaux porteurs de ces tumeurs font entendre un ronflement plus ou moins intense et présentent des hémorrhagies pendant le travail.

Tumeurs osseuses. — Les tumeurs osseuses se détachent de la face interne des sus-naseaux, des grands sus-maxillaires ou des palatins (Huzard, Rigot) (1).

Lautour (2) relate le cas d'une tumeur osseuse, allongée, située au niveau de l'articulation du maxillaire avec l'os sus-nasal, et due à un coup de pied donné sur le chanfrein droit. La respiration était bruyante lorsque l'animal travaillait et la tuméfaction était facile à constater

(1) Huzard et Rigot, cités par Zundel, art. Cornage du *Dict.*, t. I, p. 483.
(2) Lautour, *Journ. prat. de méd. vét.*, 1829, p. 592.

BIBLIOTECA USAL

par l'inspection externe de la cavité nasale. La tumeur osseuse augmenta de volume, à tel point que l'animal ne respirait plus par la narine correspondante à l'exostose; il existait un cornage intense. Mandereau (1) a observé une malformation des cornets maxillaire et ethmoïdal du cheval : la lame papyracée du cornet ethmoïdal, au lieu de s'enrouler régulièrement au-dessous, était fortement tourmentée au-dessus de l'organe et donnait naissance à un petit cornet supplémentaire; le cornet maxillaire était également modifié. La communication entre les sinus et la fosse nasale se faisait par un trou irrégulier, dans lequel on pouvait introduire deux doigts réunis. Hering a rapporté un vice de conformation caractérisé par un prolongement de la pituitaire tendu sur l'orifice guttural gauche (2). D'après Franck, Neuner (3), les parois des fosses nasales sont très fréquemment le siège d'ossifications sessiles, endochondrales, de différentes grandeurs, groupées ou en files. Bien souvent, la paroi cartilagineuse est entièrement transformée en une plaque osseuse.

Symptômes. — *Jetage, épistaxis, cornage, dyspnée, inégalité des cônes formés par l'air expiré*, tels sont les principaux symptômes des tumeurs des cavités nasales.

Le jetage est souvent unilatéral ou d'intensité inégale; il est muco-purulent ou franchement purulent ; il renferme quelquefois des débris mortifiés; intermittent au début, il devient permanent quand la pituitaire est fortement altérée. Il répand une odeur fade ou franchement fétide par suite de la décomposition des parties mortifiées de la tumeur.

Les *épistaxis* sont d'autant plus fréquentes que la tumeur est plus jeune ou plus vasculaire : les *angiomes*

(1) Mandereau, *Ann. de méd. vét.*, 1888, p. 32. — Anaker-Schütz, *Oesterr. Vieteljahreschr.*, t. L, 1878, p. 138.
(2) Hering, *Journ. des vét. agr. de Belgique*, 1843, p. 439.
(3) Franck, Neuner, cités par Kitt, *Lehrbuch path. anat.*

BIBLIOTECA USV IAȘI

et les *sarcomes encéphaloïdes* sont essentiellement hémorrhagipares.

Tantôt le jetage est strié de sang, qui rougit au contact de l'air, tantôt il est boueux, noirâtre, constitué par du sang altéré et rempli de caillots.

Le *cornage* est dû à l'occlusion ou au rétrécissement de l'une des cavités nasales, et parfois au refoulement de la cloison nasale du côté du sinus sain. Intermittent quand la tumeur commence à se développer ou qu'elle n'a acquis que des dimensions restreintes, il devient permanent et se trahit par un ronflement perceptible à une grande distance, lorsque l'occlusion de l'une des cavités nasales est à peu près complète.

Lorsque le polype, peu volumineux, possède un pédicule, il est chassé en haut ou en bas, suivant les mouvements de l'air et occasionne ainsi un bruit particulier facile à percevoir.

La *dyspnée* est en rapport avec le degré d'occlusion ; la respiration est irrégulière et soubresautante au repos ; elle devient très précipitée pendant la marche ; la suffocation est imminente pendant le travail.

L'*air expiré* présente un volume très réduit du côté de la tumeur ; ce signe est très net pendant les temps froids ; on s'assure du volume de la tumeur en constatant, à l'aide de la main placée vers la narine, la quantité d'air qui sort par cet orifice. La tumeur peut être assez volumineuse pour intercepter complètement le passage de l'air ; l'animal est menacé d'asphyxie, ou respire par la bouche lorsque les deux fosses nasales sont affectées ; dans ce cas, le cornage disparait.

Lafosse a utilisé ce procédé pour établir le diagnostic de tumeurs qui n'avaient pas encore fait saillie au niveau de l'ouverture des cavités nasales.

Le pus est retenu dans les sinus, qui se remplissent ainsi de substances putréfiées ; l'inflammation peut se propager au cerveau : on constate les lésions et les

BIBLIOTECA USAMV

symptômes d'une méningo-encéphalite fibrineuse (Casper) (1).

A ces signes s'ajoutent l'*induration des ganglions de l'auge* et les caractères physiques fournis par la *toux*. La glande de l'auge est un indice de la malignité des néoplasies; elle trahit un commencement de généralisation, et peut servir à différencier les tumeurs conjonctives (*fibromes, ostéomes*) ou vasculaires (*angiomes*), qui ne se généralisent pas, des *sarcomes* et des *épithéliomes* malins. Les ganglions de l'auge forment une agglomération de petits lobules durs, noyés dans un œdème de moyenne consistance.

L'*examen des cavités nasales*, avec ou sans appareil, peut révéler la physionomie de ces néoplasies, sans permettre cependant d'affirmer leur nature intime. A l'aide d'une sonde, on peut constater le *polype* qui obstrue partiellement ou totalement la cavité nasale; la sonde, retirée, est souvent colorée de sang ou recouverte de parcelles de tumeur quand celle-ci est friable, comme le *myxome*. La texture des végétations, souvent embryonnaires ou myxomateuses, dissimule un épithéliome, un carcinome ou un sarcome.

Ces tumeurs, quoique volumineuses, ne déterminent généralement pas de *douleur*; s'il en existe, elle est due à l'excitation des muqueuses par le contact de ces néoplasies; on peut observer des accès *épileptiformes* que l'extirpation de la tumeur fait disparaître (Fincke) (2).

Les *polypes durs* (*fibromes, sarcomes*) attaquent les parties voisines, les irritent, amènent leur inflammation et provoquent un écoulement de sang et de pus; les os se carient : ceux de la face sont repoussés, soulevés; un œdème environne la tuméfaction : la physionomie est déformée; puis la tumeur se ramollit, suinte. Si l'on pra-

(1) Casper, *Fibrome de la cavité nasale avec inflammation consécutive du cerveau* (*Berliner Thierartzl. Wochenschr.*, 1893, p. 251).
(2) Fincke, *Rec. de méd. vét.*, 1886, p. 393.

BIBLIOTECA USAMV

tique la trépanation, le polype est mis à découvert, entouré de matière purulente. La néoplasie s'étend vers le *pharynx* et gêne la déglutition ; elle peut envahir les *alvéoles dentaires*, et faire hernie dans la bouche. Les os subissent une dégénérescence analogue à celle de la néoformation ou se fracturent sous l'influence de l'excès de tension intérieure, provoquée par le développement de ces polypes.

Il est assez fréquent de voir la tumeur se développer au dehors, subir l'influence de divers *traumatismes*, s'enflammer, s'ulcérer, d'où la complication imminente de *septicémie*. Ces polypes se ramollissent, subissent la *crétification* ; des plaques calcaires se déposent dans leur intérieur ; certains se métamorphosent : de muqueux, ils deviennent fibreux, cartilagineux, parfois même osseux et rendent ainsi impossible l'utilisation des animaux.

Sand a pu retarder la marche de la transformation myxomateuse par la trépanation, le drainage des sinus et les lavages antiseptiques. Dans un cas, il a même obtenu la guérison.

Traitement. — L'extirpation des néoplasies est le seul traitement qui mérite d'être essayé. On ne peut établir de méthode opératoire générale, attendu que les cas qui se présentent sont très dissemblables. Lautour a extirpé une tumeur *osseuse* de la manière suivante : la paroi externe de la narine fut incisée jusqu'au sommet de l'angle formé par le petit sus-maxillaire et le sus-nasal. L'exostose fut enlevée à l'aide d'une gouge et d'un maillet, et l'on réunit, par une suture, les bords de l'incision. L'animal guérit.

La tumeur est souvent difficile à délimiter et la récidive est presque certaine, même après l'ablation étendue des parties envahies par la néoplasie.

Les *fibromes* et les *angiomes* sont à peu près les seules tumeurs nettement pédiculées dont l'ablation complète soit possible ; les autres tumeurs se reproduisent avec

BIBLIOTECA USP-FMVZ

une activité exagérée par le traumatisme. Les animaux deviennent inutilisables et doivent être abattus. Ainsi le traitement des épithéliomes ne peut être que palliatif ; il consiste à ponctionner les tumeurs, à les cautériser par le fer rouge ou les caustiques. On a conseillé les inhalations d'antiseptiques, et Schottmann a traité des tumeurs polypeuses par l'arsenic. Abandonnés à eux-mêmes, les polypes ne font que s'accroître; il faut les combattre par un traitement chirurgical (1).

II. — BOEUF.

Anatomie pathologique. — Les tumeurs des cavités nasales sont peu fréquentes chez les *ruminants* : nous possédons seulement quelques observations au sujet de ces néoplasies.

Elles sont constituées par des productions de nature variable; on y a trouvé des *myxomes* (Cadéac, Kitt), des *papillomes* (Pringle) (2). Ces néoplasies sont généralement multiples; elles ont un aspect gris-blanchâtre et sont parcourues de travées conjonctives; elles pullulent au fond des diverticules et s'étendent quelquefois jusqu'au pharynx ; Strebel (3) y a rencontré un *kyste colloïde*, Bruckmüller des *ostéosarcomes*; mais, le plus souvent, l'examen histologique n'a pas été fait, et on s'est contenté de les désigner sous la dénomination générale de *polypes* (Lafosse) (4).

Ces tumeurs, quelle que soit leur nature, paraissent être le résultat de *traumatismes violents*, de *fractures* plus ou moins complètes des sus-nasaux et des cornets ethmoïdaux, avec esquilles osseuses séquestrées dans la mu-

(1) Voy. *Pathologie chirurgicale* de l'*Encyclopédie vétérinaire*.

(2) Pringle, *Veterinary Record*, 1890, p. 262. — Kitt, *Lehrbuch der pathologischen Anatomie*, 1895.

(3) Strebel, *Kyste colloïde des cavités nasales du bœuf* (*Schweiz. Arch.*, 1892).

(4) Lafosse, *Traité de pathologie*, t. III, p. 525.

BIBLIOTECA USV IASI

queuse. Lafosse les attribue à la perforation de la cloison nasale et aux pressions fréquentes produites par l'introduction de la langue dans les narines.

Springle enfin a vu des *papillomes* des cavités nasales revêtir un caractère contagieux et se propager par inoculation. Dans l'observation qu'il relate, il avait fait subir l'opération de la castration à un poulain, après avoir extirpé un grand nombre de polypes des cavités nasales chez une génisse. Bientôt une tumeur se développait au niveau de la cicatrice de castration et présentait tous les caractères des polypes des cavités nasales de la génisse opérée le même jour. De ce fait, l'auteur conclut que la tumeur scrotale avait été le résultat d'une inoculation directe par les instruments chirurgicaux.

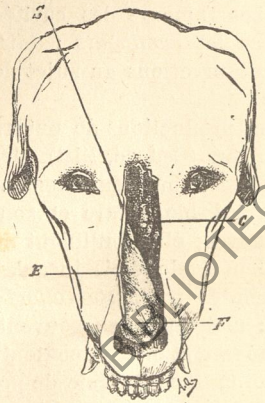

Fig. 45. — Épithéliome cylindrique des cavités nasales.

EF, tumeur, — *c*, cornets. — *s*, sinus (Cadéac).

III. — CHIEN.

Anatomie pathologique. — Les tumeurs des cavités nasales du chien sont rares et imparfaitement connues.

On observe quelquefois des *sarcomes* [Kitt (1), Cadéac], des *myxomes* (Cadéac) (2), des *chondromes* (Kitt) (3), des *carcinomes* et des *épithéliomes* (Cadéac) (fig. 45). Kitt (4) a rencontré chez un chien deux *ostéosarcomes* placés symétriquement. Les os

(1) Kitt, *Koch's Report*, 1887, p. 113.
(2) Voy. *Pathologie chirurgicale* de l'*Encyclopédie vétérinaire*.
(3) Kitt, *Revue für Thierheilkunde*, 1887.
(4) Kitt, *Jahresbericht über die Leistungen*, 1887.

BIBLIOTECA USAL

étaient ramollis, riches en vaisseaux et privés de chaux.

Parfois les polypes du nez résultent de l'extension ou de la généralisation de ceux du vagin et du fourreau (Lafosse) (1).

Traitement. — Un traitement général est très utile pour prévenir les récidives; quelquefois il amène à lui seul la guérison. C'est ce qu'a constaté Gohier sur un chien qu'il avait voulu empoisonner en lui faisant ingérer de fortes doses d'acide arsénieux, après avoir renoncé à l'extirpation des polypes (Lafosse).

(1) Lafosse, *Traité de pathologie*, t. III, p. 525 et 527.

BIBLIOTECA USV IAȘI

CHAPITRE II

SINUS.

L'inflammation des sinus peut être aiguë ou chronique ; ces deux types morbides s'observent chez les *solipèdes* et le *bœuf*.

I. — INFLAMMATION.

ARTICLE Ier. — INFLAMMATION AIGUË.

I. — SOLIPÈDES.

Étiologie et pathogénie. — L'inflammation aiguë des sinus est aussi fréquente que celle des cavités nasales. Elle a une grande tendance à la chronicité en raison des excavations nombreuses des sinus.

L'inflammation de ces cavités, sinus frontal, maxillaire supérieur, maxillaire inférieur, ethmoïdal et sphénoïdal, est commune à observer chez les animaux jeunes ou adultes : le plus souvent, elle est localisée au sinus maxillaire supérieur ; Haubner appelle cette maladie *inflammation chronique du sinus maxillaire supérieur*.

Beaucoup de chevaux, chez lesquels on diagnostique un CORYZA AIGU, présentent une inflammation récente des *sinus*, unilatérale ou double, mais toujours d'inégale intensité des deux côtés. Les *poussières* animées ou inanimées apportées par l'air inspiré, le *refroidissement* en sont les causes essentielles.

Toutes les causes invoquées au sujet du coryza aigu

BIBLIOTECA USAMV IAȘI

ont une action plus puissante sur la muqueuse des sinus : l'air qui apporte les germes et les poussières y séjourne davantage.

Les *traumatismes extérieurs* ébranlant les parois osseuses, provoquent la déchirure ou l'éraillure de la muqueuse, qui devient plus accessible aux germes extérieurs. Les *coups de pied*, les *coups de fourche*, les *chutes*, qui produisent l'enfoncement des sus-nasaux et des sus-maxillaires, les *contusions* qui accompagnent le vertige, les *indigestions* (1), peuvent provoquer l'infection et l'inflammation de la muqueuse tapissant ces cavités.

Les *applications de glace* sur la tête, pour combattre la *méningo-encéphalite*, déterminent le catarrhe aigu des sinus.

L'*irrigation* de l'une de ces cavités, à l'aide de liquides froids, enflamme parfois les sinus du côté opposé. La *gourme* et la *morve* aiguë engendrent des catarrhes aigus symptomatiques.

Symptômes. — L'histoire clinique de l'inflammation aiguë des sinus est confondue avec celle du *coryza aigu*. On observe au début des symptômes analogues : une *rhinorrhée* transparente, muqueuse, puis muco-purulente se manifeste ; elle est plus marquée, soit à droite, soit à gauche ; elle s'accentue quand l'animal baisse la tête pour boire, ou quand on imprime à celle-ci des mouvements saccadés. Ce jetage, toujours inodore, s'accompagne d'un léger *engorgement* des *ganglions de l'auge* ; ils sont roulants et siègent dans l'axe de l'auge, sans attache profonde et sans adhérence avec le bord refoulé du maxillaire, contrairement aux glandes de morve. Si l'inflammation est limitée aux sinus, l'animal ne tousse pas, et conserve tout son appétit.

L'affection est souvent très *bénigne* ; l'inflammation s'atténue peu à peu ; les produits de sécrétion sont entraînés au dehors et le catarrhe chronique est conjuré. En

(1) Lafosse, *Journ. des vét. du Midi*, 1856, p. 289.

BIBLIOTECA USVIASI

huit à quinze jours les animaux sont complètement guéris.

Lésions. — Elles sont peu connues. La muqueuse est injectée, rougeâtre ou bleuâtre; sa tuméfaction peut devenir suffisante pour obstruer l'ouverture du méat moyen qui assure la communication des sinus avec les cavités nasales. On s'explique ainsi l'apparition d'une *collection purulente* des sinus dans le cours de l'inflammation aiguë et la production d'un catarrhe chronique.

Diagnostic. — Un écoulement blanc jaunâtre, muco-purulent, bien lié, unilatéral ou double, s'exagérant quand les animaux baissent la tête, telle est la principale manifestation révélatrice de l'inflammation des sinus.

Pronostic. — L'inflammation aiguë des sinus est toujours grave, en raison de la disposition de ces cavités, qui favorise l'accumulation des produits de sécrétion entretenant l'inflammation à l'état aigu d'abord, à l'état chronique ensuite.

Traitement. — Il est exclusivement médical. Les *fumigations antiseptiques* pénètrent dans toutes les anfractuosités des sinus et en assurent la désinfection. L'eau phéniquée, le goudron, les plantes aromatiques, etc., remplissent parfaitement cette indication.

On peut abaisser la tête de l'animal et l'agiter, afin de favoriser l'écoulement des produits de secrétion qui ont de la tendance à s'y accumuler.

A l'intérieur, l'iodure de potassium, qui s'élimine par la muqueuse respiratoire, complète la désinfection; mais il ne faut pas en prolonger l'emploi; ce médicament provoque, à forte dose, de l'*iodisme*, caractérisé par un catarrhe aigu de la muqueuse du nez.

II. — BŒUF.

Étiologie et pathogénie. — L'inflammation aiguë du *sinus frontal* et du *sinus du cornillon* a généralement une origine traumatique.

BIBLIOTECA USAMV

Les *contusions*, produites par la lutte des animaux, par le joug, par les violences extérieures sur la région frontale et les cornes, l'*ébranlement*, la *fracture* ou l'*amputation* de celles-ci, sont des causes de cette maladie. Cruzel (1) prétend que cette inflammation peut se déclarer sous la seule influence d'une *insolation* prolongée.

Symptômes. — Une hémorrhagie nasale succède souvent au *traumatisme* et précède l'apparition du catarrhe. On voit ensuite s'écouler par l'un ou les deux naseaux, un jetage glaireux, jaunâtre ou foncé, quelquefois strié de sang.

L'attitude de la tête est caractéristique ; elle est portée bas et inclinée du côté où existe l'inflammation, quand celle-ci est *unilatérale*.

L'inflammation des sinus du cornillon rend la corne chaude et douloureuse à la percussion ; les paupières sont rapprochées.

Cette inflammation catarrhale est suivie d'une diminution de l'appétit, d'un ralentissement de la rumination.

Marche. — Terminaison. — Ces troubles s'atténuent et disparaissent au bout de huit à quinze jours ; ils s'aggravent et se compliquent de *septicémie* quand il y a putréfaction des caillots épanchés (Voy. *Pathologie chirurgicale : Maladies* et *Amputation des cornes*). On peut observer alors la désorganisation de l'œil et les symptômes d'une *méningo-encéphalite* (Lafosse) (2).

Traitement. — Les fumigations aromatiques, les applications de réfrigérants (eau froide, glace, neige), la *trépanation* des sinus du cornillon, l'amputation des cornes, les injections antiseptiques d'hypochlorite de chaux, de soude, de crésyl, d'eau phéniquée, etc., calment l'inflammation et font disparaître la fétidité de l'air expiré.

(1) Cruzel, *Catarrhe nasal du bœuf* (*Journ. prat. de méd. vét.*, 1830, p. 3 et 89).

(2) Lafosse, *Traité de pathologie*, t. III, Ire partie, p. 504.

BIBLIOTECA USAMV IASI

« Ces agents suffisent, ordinairement, à arrêter l'inflammation ; quand des caillots restent dans les cornets, il faut prévenir ou arrêter leur putréfaction ; on provoque leur expulsion par les ouvertures accidentelles, résultant de la cause traumatique, en dirigeant la tête de telle sorte que ces ouvertures soient en position déclive, ou en l'agitant de manière à favoriser la chute des caillots.

» Si la gangrène de la muqueuse des sinus a commencé à se produire, il faut désinfecter entièrement celle-ci avec une solution de sublimé corrosif au millième, dont on limite l'action aux parties malades en obstruant la narine avec un tampon d'étoupe ; on injecte une quantité suffisante de solution par la corne ouverte pour remplir les cavités nasales jusqu'à l'ouverture de communication avec l'antre olfactif. On injecte la solution antiseptique de telle sorte que, pendant son introduction, elle touche autant que possible la muqueuse, puis on renverse la tête, pour forcer le liquide à sortir par l'ouverture artificielle. » (Lafosse.)

BIBLIOTECA USV IAȘI

ARTICLE II. — INFLAMMATION CHRONIQUE.

I. — SOLIPÈDES.

La réplétion persistante des sinus des solipèdes par du pus, seul ou associé à des corps étrangers, porte le nom de *catarrhe chronique*, de *collection purulente* des sinus. Cette affection est une terminaison de l'état aigu ou une complication d'une série d'états morbides, généralement plus graves que la collection purulente elle-même.

Étiologie et pathogénie. — La disposition anatomique des sinus (fig. 46 et 47) fait comprendre la possibilité de ces accumulations.

Qu'une inflammation *aiguë* envahisse la muqueuse des sinus, les produits de sécrétion s'écoulent difficilement ; les liquides se concentrent dans les parties déclives,

notamment dans les sinus maxillaires; ils y forment des bouillons de culture dans lesquels se déposent les microbes. Ceux-ci déterminent alors la production de pus ou de liquide colloïde qui s'épaissit, se concrète, de telle sorte qu'il finit par constituer un corps étranger dont la présence fait persister l'inflammation et augmenter l'épaississement de la muqueuse (1). Quand celui-ci est complet, il y a obstruction de la fente faisant communiquer les sinus avec le méat moyen et formation de l'empyème.

La *carie* des *deux premières molaires supérieures* est suivie de la perforation des alvéoles dentaires qui forment une mince barrière osseuse séparant les cavités nasales de la bouche. Quand la *carie perforante des trois dernières molaires supérieures* fait communiquer la bouche et les sinus maxillaires, les aliments, la salive, les boissons, les matières putrides, les microbes contenus dans

(1) Haubner, *Magazin*, 1861, 1er cahier. — Dieckerhoff, *Lehrbuch der speciellen Pathologie*, 1888.

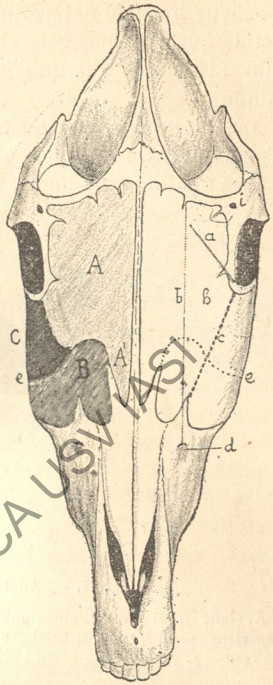

Fig. 46. — Anatomie des sinus, vue extérieure.

A, sinus frontal. — A', son prolongement ethmoïdal. — B, sinus maxillaire inférieur. — C, sinus maxillaire supérieur. — *a*, ligne correspondant à la paroi interne de la cavité orbitaire. — *b*, ligne correspondant au trajet du conduit dentaire supérieur. — *c*, ligne correspondant au trajet du conduit lacrymal. — *d*, trou sous-orbitaire. — *e*, limite commune du sinus maxillaire. — *h*, région où existe la communication entre le sinus frontal et le sinus maxillaire supérieur. — *i*, trou sourcilier (L. Blanc).

BIBLIOTECA USV IAȘI

la cavité buccale déterminent une collection purulente et fétide qui n'est pas rare chez les vieux sujets. La périostite alvéolaire est parfois suivie de catarrhe chronique (1).

Les *contusions*, les *fractures* des os de la face, peuvent l'engendrer à tout âge.

Les *tumeurs* (sarcomes, épithéliomes, ostéomes) (Liau-

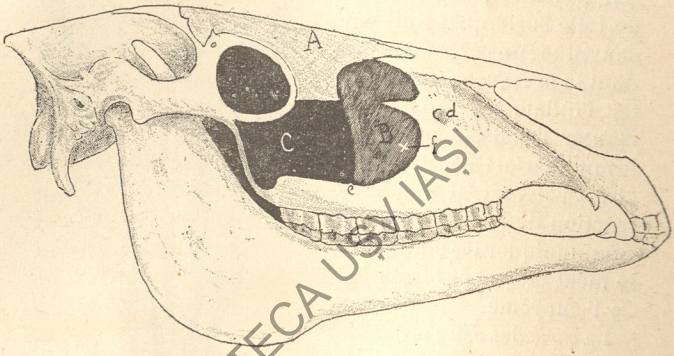

Fig. 47. — Anatomie des sinus, coupe.

A, sinus frontal. — B, sinus maxillaire inférieur. — C, sinus maxillaire supérieur. — *d*, trou sous-orbitaire. — *e*, limite commune des sinus maxillaires. — *f*, pointe de la crête zygomatique (L. Blanc).

BIBLIOTECA UMF IAȘI

tard), sont généralement caractérisées par une collection purulente des sinus, et, souvent, par une déformation extérieure de la face, correspondant au siège de la tumeur.

Les *parasites* (linguatules, etc.) déterminent une irritation analogue; les *projectiles*, les *corps étrangers* (bouchons), introduits dans les sinus à la suite de trépanations exploratrices, sont quelquefois l'origine d'un catarrhe chronique.

(1) *Rapport militaire prussien*, 1893.

Les *contusions* de la *crête zygomatique* sont susceptibles de l'engendrer. Friez (1) l'a vue survenir à la suite d'un coup de manche de fouet donné sur la crête zygomatique.

Les *chutes* faites par les animaux épileptiques (Mollereau) (2) peuvent provoquer le même accident.

La *gourme* peut se compliquer de catarrhe chronique (3).

Quant à la *morve*, il n'est pas douteux qu'elle joue un rôle étiologique des plus importants : *on doit toujours suspecter les vieux chevaux affectés de collections purulentes des sinus* (4).

Anatomie pathologique. — Nos connaissances sur l'anatomie pathologique de la collection purulente des sinus sont très incomplètes.

La muqueuse est lisse ou chagrinée, parsemée quelquefois de végétations et de dépressions; elle a une coloration grisâtre, terne, quelquefois rouge foncée ou violacée; les os et la peau sont hyperhémiés et, selon Friedberger et Fröhner, on trouve un exsudat gélatineux, jaunâtre, entre la muqueuse et l'os. Ces altérations sont au moins deux fois plus fréquentes au sinus maxillaire qu'au sinus frontal.

Une *périostite* envahit la paroi des sinus maxillaires; la lame criblée de l'*ethmoïde* revêt une couleur rougeâtre et ses ouvertures sont presque oblitérées par une substance de nouvelle formation. Le méat moyen est rétréci; il n'est jamais entièrement fermé, mais toute communication entre les cavités nasales et les sinus est interrompue.

Le pus ramollit et perfore rarement la paroi externe des sinus, mais il use et nécrose souvent la cloison qui sépare les sinus maxillaires.

(1) Friez, *Recueil*, 1880, p. 253. — *Journ. des vét. milit.*, 1875, p. 498. — Liautard, *Soc. centr. de méd. vét.*, 1878 et *Recueil de méd. vét.* 1878, p. 1610.

(2) Mollereau, *Arch. vét.*, 1883, p. 931.

(3) *Rapport militaire prussien*, 1892.

(4) *Journ. des vét. milit.*, 1875, p. 298.

BIBLIOTECA USVIASI

La muqueuse des *sinus zygomatiques, lacrymaux, ethmoïdaux*, est souvent enflammée, épaissie; les volutes ethmoïdales, les cornets, les lames osseuses qui ferment et séparent les cavités sont parfois nécrosés (Lafosse); les sinus frontaux, dilatés, peuvent comprimer le cerveau (Friedberger et Fröhner); le pus peut enfin parvenir jusqu'aux méninges, et l'on constate les lésions d'une *méningite* et d'une *encéphalite*.

A ces altérations s'ajoutent fréquemment des *néoplasies malignes* qui ont déterminé une *ostéite raréfiante*, des communications avec la bouche, suivies parfois d'infection septique et de *pneumonie* par corps étrangers (1).

On y rencontre fréquemment des *ulcérations* et des productions *morveuses* qui rendent la surface de la muqueuse irrégulière et tomenteuse. Les os composant les parois, les cloisons des sinus altérés, sont cariés ou nécrosés. L'ouverture qui fait communiquer la bouche avec les sinus est tantôt grande, unique; tantôt il en existe plusieurs, situées entre deux dents, et caractérisées par un trajet fistuleux étroit (Lafosse) (2).

Le contenu des sinus varie suivant l'origine et l'ancienneté de l'inflammation. Quand la forme *chronique* s'est greffée sur l'état aigu, on trouve seulement, à la surface de la muqueuse transformée en membrane pyogénique, une masse caséeuse, blanc jaunâtre, une sorte de mastic inodore qui comble en partie la cavité du sinus malade, sans cependant l'obstruer complètement; cette matière, appelée *rhinolithe*, s'écrase facilement entre les doigts; elle peut offrir la forme d'une boule susceptible de changer avec les mouvements qu'on fait exécuter à la tête (Vatel) (3). L'accumulation purulente, expression d'une communication avec la bouche, est putride, infecte; elle renferme parfois des aliments (balles, axes de graminées)

(1) *Rapport milit. prussien*, 1892.
(2) Lafosse, *Traité de pathologie*, t. III, p. 508.
(3) Vatel, *Journ. théor. et prat. de méd. vét.*, 1827, p. 397.

BIBLIOTECA UDLA

plus ou moins putréfiés ; elle est rougeâtre, sanguinolente, fétide, quand elle dépend d'une tumeur ulcérée.

Symptômes. — On peut reconnaître des *signes physiques* et des *signes fonctionnels*.

a. Signes physiques. — L'inspection révèle l'existence d'un écoulement nasal et parfois aussi d'un gonflement des os de la face.

Le jetage est ordinairement unilatéral, grisâtre, inodore, mal lié, grumeleux ou alternativement glaireux et épais ; il est *intermittent* ; il coule abondamment quand on fait baisser la tête, s'exagère pendant l'exercice et se répand sur un côté de la lèvre et sur tout le pourtour de la narine. La plupart de ces caractères manquent de fixité ; de consistance fluide à certains moments où le trop-plein se déverse au dehors, il devient épais, caséeux, quand l'ouverture de communication des sinus avec les cavités nasales permet l'échappement de grumas caséeux qui se sont formés par la dégénérescence graisseuse des globules purulents.

Sa couleur varie avec la cause provocatrice.

Blanchâtre dans les *collections purulentes simples*, il est grisâtre, brunâtre, d'odeur repoussante quand il procède d'une *carie perforante* ; sanieux, hémorrhagique et toujours fétide quand il dépend de *tumeurs ulcérées* des sinus. Delamotte (1) a constaté des épistaxis et la mort au bout d'une heure chez un cheval qui a présenté à l'autopsie la gangrène de l'ethmoïde et surtout des volutes centrales sans autre altération (2).

Le jetage qui dépend d'une collection déterminée par des matières alimentaires présente une fétidité rappelant à la fois celle de la *carie des os*, des aliments et de la salive putréfiés. Il est grumeleux, hétérogène, gris ou blanc verdâtre, et son odeur se perçoit surtout pendant l'expiration.

(1) Delamotte, *Journ. de méd. vét. milit.*. 1873, p. 656.

(2) *Nécrose de l'ethmoïde chez un vieux cheval* (*Berliner Thierarztl. Wochenschr.*, 1892, p. 69).

BIBLIOTECA USAMV

La fétidité de la bouche est aussi prononcée que celle de l'air expiré et du jetage, quand le catarrhe chronique est produit par des matières alimentaires; elle est bornée aux cavités nasales, quand les *tumeurs* nécrosées n'ont pas perforé les alvéoles dentaires; elle manque, quand l'affection chronique a succédé à un catarrhe aigu.

La *déformation des os de la face* est un précieux élément de diagnostic. On peut constater des perforations anciennes non oblitérées qui laissent écouler du pus (Cadéac), des dépressions circulaires dénonçant des trépanations antérieures, des défoncements des parois des sinus par des traumatismes, des gonflements des maxillaires ou des frontaux. Ces tuméfactions résultent de l'usure, du ramollissement et de la dilatation de la table osseuse des sinus par le pus ou par une tumeur.

Ce sont les *néoplasies* qui engendrent le plus souvent ces soulèvements. Les sinus sus-maxillaires présentent plus fréquemment ce boursouflement que les sinus frontaux ; la région, tuméfiée, proéminente, peut s'abcéder.

A la PALPATION, on peut constater une élévation de température et une hyperesthésie du tégument correspondant à la région malade ; on décèle la fluctuation et les foyers de ramollissement du sinus frontal ou maxillaire, et on juge du degré d'amincissement, de flexibilité des parois osseuses, usées par le contact du pus ou l'invasion progressive des néoplasies malignes. Par cette exploration, on reconnaît, dans l'auge, une glande dure, roulante, sensible à la pression, allongée et formée par des ganglions inégalement hypertrophiés et parfaitement distincts.

La PERCUSSION (1) des sinus malades donne une matité complète ou incomplète, suivant leur degré de réplétion.

Les produits caséeux sont quelquefois difficilement

(1) Voy. *Percussion*, in *Sémiologie* de l'*Encyclopédie vétérinaire*, t. I, p. 231.

BIBLIOTECA USVMAS

décelés ; les néoplasies qui remplissent les sinus maxillaires supérieurs donnent une matité très nette ; l'épaississement et l'induration de la muqueuse ne se traduisent que par un affaiblissement de la sonorité difficile à percevoir.

La TRÉPANATION est par excellence le moyen de diagnostic et de traitement des collections purulentes des sinus ; elle livre écoulement au pus et met en évidence les *tumeurs*, les *corps étrangers* et les altérations subies par la muqueuse.

b. SIGNES FONCTIONNELS. — Ils sont peu prononcés ou nuls dans les collections purulentes simples ; ils consistent dans des troubles respiratoires plus ou moins manifestes quand des tumeurs ou des polypes obstruent les sinus et poussent des végétations dans la direction des fosses gutturales. On peut constater fréquemment une respiration difficile, *soubresautante*, dyspnéique, à la suite d'un exercice prolongé. Certains chevaux manifestent même, dans ce cas, un *cornage* très intense. Guilmot (1) a observé les symptômes de la *méningite* chez un cheval affecté d'un abcès des sinus frontaux gauches.

Marche. — Durée. — Terminaison. — L'*évolution* de la collection purulente des sinus est indéfinie, car le jetage s'éternise tant qu'il reste du pus ou de la matière caséeuse dans ces cavités ; ces produits entretiennent les propriétés pyogéniques de la muqueuse, de sorte que la sécrétion purulente ne se tarit jamais spontanément. La muqueuse, épaissie, met les parties voisines à l'abri du pus ; celui-ci reste confiné dans les sinus pendant des années, sans produire la moindre complication.

Quand le pus est *septique*, ses propriétés nécrosantes atteignent la muqueuse d'emblée et lui ouvrent une issue au dehors, du côté de la face ou des alvéoles dentaires ;

(1) Guilmot, *Annales de méd. vét.*, 1864, p. 6. — Collings, *Maladie des sinus frontaux et maxillaires accompagnée de dyspnée* (*Journ. de méd. vét. du Midi*, 1868, p. 468).

BIBLIOTECA USAL

il peut se frayer un chemin du côté des cellules ethmoïdales, du sinus sphénoïdal et provoquer des *méningites* et des *encéphalites* purulentes ou seulement quelques accès intermittents de vertige qui disparaissent quand la trépanation ouvre au pus une issue au dehors (Guilmot) (1).

Diagnostic. — La constatation d'un jetage grumeleux, unilatéral, inodore ou fétide, et la trépanation permettent de diagnostiquer, à coup sûr, une collection purulente des sinus. Il faut reconnaître ensuite l'état morbide qui l'a engendrée. Les renseignements fournis par la *trépanation* font diagnostiquer les tumeurs.

L'*exploration* de la *bouche*, qu'il est indispensable de pratiquer chaque fois que le jetage est fétide, fait reconnaître les altérations dentaires; les *fistules* demeurent quelquefois introuvables quand elles siègent dans l'interstice des dents, comme on l'observe parfois dans des cas de *néoplasmes* (*épithéliomes*) ayant envahi les alvéoles dentaires. On trouve ordinairement, dans ce cas, une ou plusieurs dents branlantes qui font présumer l'existence d'une communication des sinus avec la cavité buccale.

La *morve* est différenciée de la collection purulente des sinus : par la *glande*; elle est dure, bosselée, adhérente au bord refoulé du maxillaire dans la *morve*, roulante, égrenée dans le *catarrhe chronique des sinus* ; par la *trépanation*, qui fait voir des chancres, des ulcérations et des végétations morveuses dans les sinus; par l'*inoculation* du jetage à des animaux susceptibles de contracter la morve; et par l'*injection* de la malléine dont l'action hyperthermique est l'indice d'une infection morveuse.

La collection purulente des *sinus frontaux* et *sphénoïdaux* peut s'accompagner de symptômes d'immobilité qui font croire à l'existence de l'*hydrocéphalie aiguë*.

La *trépanation* fait ordinairement disparaître ces signes et précise l'origine des troubles observés.

(1) Guilmot, *Journ. des vét. milit.*, 1864, p. 119.

BIBLIOTECA USAMV IASI

Traitement. — Répétons qu'avant d'instituer le moindre traitement, tout animal affecté d'une collection purulente des sinus doit être *malléiné* et son jetage *inoculé* à l'*âne*, au *cobaye* ou au *chien*.

Dès que la non-virulence du jetage est démontrée, il faut trépaner les sinus (1). On peut commencer par trépaner avec une *vrille d'essai*; on a avantage à pratiquer deux ouvertures donnant libre accès, l'une dans le sinus *frontal*, l'autre dans le sinus *maxillaire inférieur*; on peut les faire communiquer en perforant la cloison qui les sépare. Smith (2) recommande de les faire le plus haut possible dans les sinus frontaux et le plus bas possible dans les sinus maxillaires pour éviter l'accumulation du pus. Cette opération est suivie de l'injection d'une grande quantité d'eau tiède à l'aide d'une seringue ou de la canule d'un irrigateur, placée à une certaine hauteur, de manière à entraîner les corps étrangers et à déliter la matière caséeuse déposée dans les sinus. On est quelquefois obligé d'employer une curette, les doigts ou des pinces pour entraîner la matière caséeuse.

Au moment de l'injection, on incline la tête de l'animal, couché, afin d'empêcher les exsudats et le pus de tomber dans la trachée et de provoquer une *pneumonie* par corps étranger (3). On injecte à l'animal, debout ou couché, la muqueuse étant relevée, une solution antiseptique d'eau phéniquée à 1 p. 100, d'eau boriquée à 2 ou 4 p. 100, de sublimé au 1/2000, de microcidine à 2 p. 100, de nitrate d'argent au 2/1000, d'hypochlorite de soude, de chaux, etc.

Les solutions d'iode iodurée au 1/20 ou au 1/10 sont très efficaces (Trasbot); la créosote, la liqueur de goudron

(1) Voy. *Manuel opératoire* de l'*Encyclopédie vétérinaire*.
(2) Smith, *The Veterinarian*, janvier et février 1892.
(3) Friez, *Modification du traitement chirurgical de la collection purulente des sinus* (*Recueil*, 1880, p. 250). — Lander, *Annales de méd. vét.*, 1850, p. 601.

BIBLIOTECA USAL

(Mollereau), méritent d'être employées. Mollereau procède de la manière suivante : il injecte un mélange à parties égales de goudron et d'eau phéniquée au 1/100, et il termine le pansement par une injection de liqueur de goudron pure, obtenue en traitant le goudron de Norvège par les carbonates ou les hydrates alcalins (1). Bruyant (2) prétend avoir obtenu des succès inespérés avec les inhalations d'ammoniaque.

On a utilisé avec succès l'eau alunée à 1 p. 100 et la solution de sulfate de cuivre. Tous les *astringents* (tannin à 1 p. 100, sulfate et chlorure de zinc) donnent de bons résultats quand leur usage est prolongé, et quand le degré de concentration des solutions est en rapport avec l'ancienneté de l'inflammation. Les injections doivent être répétées tous les jours et continuées jusqu'à tarissement complet de la sécrétion purulente. Afin d'éviter la cicatrisation trop rapide de l'ouverture faite par le trépan, on y place un bouchon, fixé au toupet par une ficelle, qu'on enlève seulement au moment de pratiquer les injections ; on évite ainsi l'entrée directe de l'air froid et la pénétration des corps étrangers. On a même conseillé de percer le bouchon, dans sa longueur, d'un trou livrant passage à un tube de verre par lequel le pus peut s'écouler (Smith) (3). Tantôt la *guérison* est obtenue en quinze jours, tantôt il faut plus de six mois de traitement. La collection purulente des sinus est généralement incurable quand elle est entretenue par des *nécroses*, des *tumeurs* ou des *caries dentaires*. Hering, Haubner (4), ont préconisé l'ablation des os malades.

Lorsqu'il s'agit d'un cheval de luxe qu'on ne veut pas trépaner, on peut se servir d'un appareil spécial pour

(1) Mollereau, *Arch. vét.*, 1883, p. 930.
(2) Bruyant, *Journ. des vét. milit.*, 1862, p. 151.
(3) Smith, *The Veterinarian*, janvier et février 1892.
(4) Haubner et Siedamgrotzky, *Pathologie*. — Owle, *Rec. de méd. vét.*, 1862, p. 576.

déterger les sinus. Cet instrument, en caoutchouc durci, est formé d'un conduit recourbé en deux branches : l'une, très courte, s'adapte dans l'ouverture du naseau, l'autre, longue, est évasée en pavillon à son extrémité. L'instrument est adapté intimement, par sa petite branche, dans le naseau correspondant aux sinus malades et, par la grande branche, on verse les liquides détersifs tièdes, ceux-ci, par le principe des vases communicants, montent dans les cavités nasales et dans les sinus.

Ce procédé est bien imparfait et souvent n'est pas supporté par les animaux irritables.

II. — BŒUF.

Étiologie et pathogénie. — Les *traumatismes* (amputations des cornes, ébranlement des cornillons), sont suivis parfois de collections purulentes du sinus du cornillon (fig. 48).

Les *tumeurs* des sinus (épithéliomes, sarcomes, etc.) produisent le même résultat.

Le *coryza gangreneux* semble devoir revendiquer quelques cas de catarrhe chronique des sinus, quand cette maladie, relativement bénigne, n'entraîne pas rapidement la mort (1).

Symptômes. — Un jetage purulent ou glaireux, filant, unilatéral, dénonce l'inflammation du sinus frontal. Ce symptôme peut passer inaperçu, s'il est peu prononcé. Il devient évident quand on fait baisser fortement la tête de l'animal ; il fait absolument défaut si l'inflammation est localisée au *sinus du cornillon*.

La tête est basse, appuyée quelquefois sur le sol ou la mangeoire ; elle est penchée du côté de la région malade, qui est chaude, douloureuse à la percussion ; l'œil est fermé ; l'animal est hébété, comateux ; il peut pré-

(1) Cruzel, *Mal. de l'esp. bovine*, 2e édition, p. 60.

BIBLIOTECA USV IAȘI

senter des signes de vertige, de paralysie, de *méningo-encéphalite*. Une vache, affectée d'une collection purulente des sinus des cornillons, observée par Deneubourg (1), était couchée sur le côté droit et offrait une

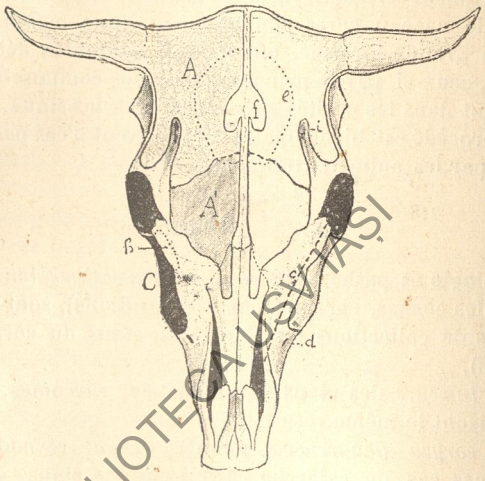

Fig. 48. — Anatomie des sinus, vue extérieure.

A, sinus frontal. — A', prolongation du sinus frontal dans le cornet. — C, sinus maxillaire. — *c*, projection du trajet du cordon lacrymal. — *d*, trou sous-orbitaire. — *e*, projection de la cavité crânienne. — *f*, zone médiane où la paroi crânienne est directement unie à la surface du frontal. — *h*, projection de l'orifice de communication entre le sinus maxillaire et la cavité nasale. — *i*, trou sourcilier (L. Blanc).

BIBLIOTECA USV IAȘI

attitude *paralytique*. Elle se tenait du train antérieur dans la position sternale ; le cou, relevé, formait une courbure dont la convexité penchait à droite ; la tête, inclinée dans le même sens, reposait par le mufle sur le sol. Cette attitude accusait une violente douleur du côté droit.

On peut constater de la matité du côté de la collection

(1) Deneubourg, *Annales de méd. vét.*, 1869, p. 190.

purulente chez le *bœuf*, comme chez le *cheval*. Coulom (1) a observé un bœuf, affecté d'un catarrhe des sinus frontaux, qui avait de la tendance à pousser en avant avec le nez et la corne gauche ; le *pus*, accumulé dans le sinus droit, avait comprimé le *cerveau*.

L'animal ne peut lever la tête pour prendre les aliments au râtelier; on est obligé de les mettre à terre pour en faciliter la préhension. La marche est souvent incoordonnée, irrégulière, suivie de chutes sur les genoux; les animaux maigrissent considérablement et peuvent mourir dans le marasme quand on n'ouvre pas une voie d'écoulement au pus.

Lésions. — La muqueuse des sinus est épaisse, irrégulière, mamelonnée, couverte quelquefois de végétations polypeuses et de tumeurs; les ganglions lymphatiques des régions environnantes sont tuméfiés.

Traitement. — Il est chirurgical et médical. Il faut commencer par pratiquer l'amputation d'une corne ou trépaner le sinus frontal et le sinus du cornillon.

On opère ensuite la désinfection de ces cavités.

II. — CORPS ÉTRANGERS.

A. — SOLIPÈDES.

Étiologie. — Les corps étrangers, qui pénètrent accidentellement dans les premières voies respiratoires, intéressent, tantôt isolément, tantôt simultanément, les cavités nasales et les sinus.

Dans les cas de *caries dentaires*, les aliments (*épillets de graminées*) pénètrent dans les sinus, les remplissent et dilatent même leurs parois (Labat, Kitt) (2). L'obstruction alimentaire s'étend également aux fosses nasales et peut

(1) Coulom, *Journal de méd. vét. du Midi*, 1841, p. 1. — Lafosse, *Pathologie*, t. III, Ire partie, p. 105 et Cruzel, p. 62.
(2) Labat, *Revue vét.*, 1891, p. 57.

BIBLIOTECA USVMAS

se compliquer de la perforation de la cloison médiane [Möller (1), Morot (2)]. On rencontre, dans les sinus, les corps les plus divers : pelotes d'herbe, débris d'écorce, etc. (Stockfleth) (3).

Par les ouvertures faites avec le trépan, des objets divers (bouchons, etc.) peuvent s'introduire dans les sinus, puis la cicatrisation des plaies extérieures s'effectue et l'on constate une collection purulente.

Symptômes. — Voy. *Corps étrangers des cavités nasales.*

Diagnostic. — On se base sur le jetage et sa fétidité ou sur la constatation du corps étranger après une nouvelle trépanation.

Anatomie pathologique. — Les sinus, bourrés de matières alimentaires, de substances diverses, présentent une grande dilatation de leurs parois ; les sinus maxillaires ne forment qu'une seule cavité arrondie, remplie de pus. Quand le corps étranger a été introduit par l'ouverture du trépan, on peut constater un soulèvement osseux et la persistance, à l'état de fistule, de la plaie de trépanation. Dans tous les cas, la muqueuse est altérée et ses lésions sont analogues à celles de la pituitaire.

Traitement. — Il faut extraire le corps étranger et désinfecter la région avec des liquides antiseptiques peu irritants. Quand les délabrements sont très considérables, il est préférable d'abattre l'animal.

BIBLIOTECA ASI

II. — BOEUF.

Stockfleth (4) a retiré, des *cavités nasales* d'une vache, deux morceaux de bois qui y avaient séjourné pendant quatre mois. Chez un autre animal de la même espèce,

(1) Moller, *Lehrbuch der Chirurgie*, 1895, p. 73.
(2) Morot, *Rec. de méd. vét.*, 1892, p. 142.
(3) Stockfleth, *Berliner Thierarztl.*, n° 13.
(4) Stockfleth, *Traité de pathologie chirurgicale.*

il a trouvé, dans ces cavités, et les sinus, un bâton de 25 centimètres qu'on y avait introduit par superstition.

III. — TUMEURS.

Les tumeurs que l'on rencontre dans les sinus sont des *sarcomes*, des *épithéliomes*, des *myxomes*. Ces différentes néoplasies sont primitives ou secondaires. Greffées dans les sinus, elles peuvent remplir ces cavités et se propager dans les cavités nasales.

Les sinus et les cavités nasales peuvent simultanément être le siège des mêmes néoplasies.

Ces productions sont souvent unilatérales; elles intéressent, soit la muqueuse seulement, soit les parois osseuses. On les rencontre chez les *solipèdes*, les *ruminants* et les *carnivores*; nous ne connaissons pas d'observation relative au *porc*.

I. — SOLIPÈDES.

Les tumeurs des sinus sont communes chez les solipèdes, mais leur étude histologique a été très négligée.

Anatomie pathologique. — Sarcomes. — Les sarcomes sont très communs dans les sinus; ils peuvent remplir complètement ces cavités; on y trouve toutes les variétés de ces néoplasies. Ils ont quelquefois la forme kystique (1); ils pénètrent dans la bouche, refoulent quelquefois les dernières molaires de leurs alvéoles et les rendent branlantes (Cadéac); ils soulèvent même le chanfrein et les os de la face. Ces os, boursouflés, sont parfois réduits à une lame très mince; la voûte palatine est refoulée en bas.

Ces néoplasies sont molles, irrégulières, chagrinées,

(1) *Rapport militaire prussien*, 1890-91. — Cadéac, *Journal des vét. de Lyon*, 1893, p. 744. — Nesbith, *Sarcome des cavités nasales et des sinus* (*American Veterin. Rev.*, 1891, p. 749).

BIBLIOTECA USAVET

friables, injectées, hémorrhagiques à la base, jaunâtres au niveau des parties les plus saillantes, exemptes de foyers de ramollissement et de nécrose. Incisées, la coupe a la physionomie d'un tissu muqueux ou gélatineux tremblotant. Les sarcomes offrent ces caractères dans tous les

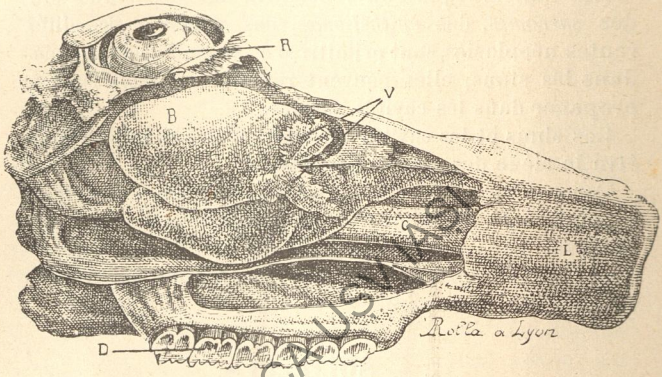

Fig. 49. — Sarcome des sinus.

R, œil droit. — D, dents du côté gauche. — L, voûte palatine. — C, cloison médiane. — B, masse principale de la tumeur, elle est bilobée et présente des végétations (A) étalées en éventail qui s'engagent dans le cornet droit (Cadéac).

BIBLIOTECA LUIS MASS

replis des sinus où ils s'épanouissent; ils descendent jusqu'au niveau des alvéoles des trois dernières molaires qui sont soulevées et branlantes. La figure 49 fait mieux voir leurs dispositions que toutes les descriptions qu'on en pourrait donner (fig. 49).

L'examen histologique révèle fréquemment des sarcomes embryonnaires avec des points myxomateux.

Fibromes. — On observe, dans les sinus maxillaires, des fibromes pédiculés à consistance molle, quelquefois gélatineuse, se propageant jusque dans le nez (Dieckerhoff).

Myxomes. — Ces tumeurs ne sont pas rares. Trasbot en a publié une observation; nous en avons observé

plusieurs cas. Ces tumeurs, implantées sur la face externe de l'ethmoïde ou dans le sinus sous-maxillaire, remplissent toutes ces cavités, poussent des prolongements dans la cavité pharyngienne, atteignent l'ouverture laryngienne et les cavités nasales; elles présentent des saillies

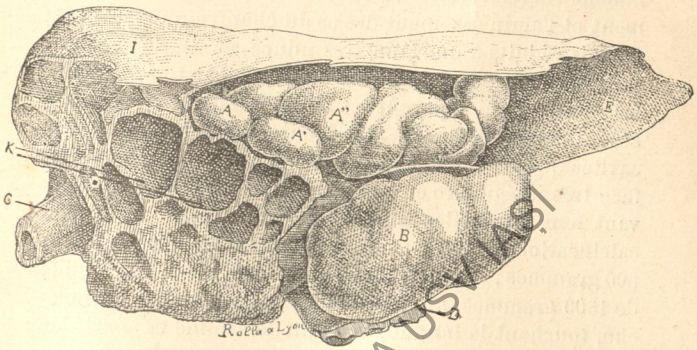

Fig. 50. — Tumeurs des sinus.

C, apophyse styloïde. — D, dents molaires du côté droit. — I, frontal et sus-naseaux. — E, voûte palatine. — B, tumeur du sinus maxillaire. — K, A, A', A'', tumeurs des diverticules des sinus et des cavités nasales de nature épithéliomateuse (Cadéac).

polypeuses, déterminant l'usure et le soulèvement des sus-naseaux, du frontal et du zygomatique, de telle sorte que la tête paraît absolument déformée. Mises à nu, ces tumeurs offrent une couleur jaunâtre ; elles sont molles, friables, faciles à écraser. Elles offrent la constitution histologique des myxomes (1).

Carcinomes et épithéliomes. — Ces tumeurs déterminent la plupart des collections purulentes et incurables des sinus. Ce sont des masses molles ou dures, grisâtres, hémorrhagiques, qui occupent les sinus maxillaire,

(1) Besnoit, *Revue vét.*, 1891, p. 119. — Trasbot, *Rec. de méd. vét.*, 1893, p. 50.

BIBLIOTECA USAMV IAȘI

frontal et sphénoïdal (Röll) (1) ; elles s'étendent dans les cavités nasales et les fosses gutturales, dans l'espace de cinq à six mois (Dieckerhoff) (2). Elles envahissent les alvéoles dentaires ou y prennent naissance (Cadéac) (3), remplissent ces cavités et établissent des communications avec la bouche (Barrier) (4). On peut les voir produire le soulèvement et l'amincissement des os du chanfrein (5), qui sont parfois réduits à une lame très mince, écraser les cornets (Labat) (6), repousser en bas la voûte palatine, détruire les cloisons qui séparent les sinus et gagner les sinus du côté opposé (Besnoit) (7). Moulées d'abord dans les cavités qui les renferment, ces néoplasies ont une surface très irrégulière et une consistance très variable suivant leur âge; elles présentent parfois des foyers de calcification (Röll) (8) ; elles atteignent le poids de 200 à 600 grammes ; Barthélemy (9) en a rencontré une du poids de 1300 grammes, allant du sinus maxillaire dans la bouche, touchant la langue, et ayant déterminé la chute des dernières molaires.

Histologiquement, elles répondent à un épithélioma lobulé en voie de développement, comme Cadéac l'a observé dans trois cas (fig. 50), ou à un épithéliome lobulé à globes épidermiques (Besnoit).

La trépanation et l'examen de la cavité buccale font reconnaître ces tumeurs [Born (10), Besnard et Malet (11)].

Kystes. — Des kystes se développent dans les sinus, surtout dans le sinus maxillaire supérieur (Falke) (12).

(1) Röll, *Oesterr. vierteljahrsschr.*, 1853, p. 43.
(2) Dieckerhoff, *Lehrbuch der Speciellen Pathologie*, 1888.
(3) Cadéac, *Journ. de l'École vét. de Lyon*, 1893, p. 714.
(4) Barrier, *Rec. de méd. vét.*, 1879, n° 8.
(5) Dieckerhoff, *Lehrbuch der speciellen Pathologie*, 1888.
(6) Labat, *Revue vét.*, 1887, p. 559.
(7) Besnoit, *Revue vét.*, 1891, p. 119.
(8) Röll, *Oesterr. vierteljahrsschr.*, 1853, p. 43.
(9) Barthélemy, *Journ. de l'École vét. de Lyon*, 1849, p. 527.
(10) Born, *The Veterinarian*, 1892, n° 8.
(11) Besnard et Malet, *Revue vét.*, 1885, p. 183.
(12) Falke, *Rec. de méd. vét.*, 1858, p. 327.

BIBLIOTECA USVMAM

Ils résultent de la dilatation des glandes muqueuses. Ils ont le volume d'un pois, d'une noisette ou d'un œuf de poule. Situés en dessous de la muqueuse, ou dans la cavité du sinus, ils sont sessiles ou pédiculés. Leurs parois sont minces, incolores, translucides. La muqueuse des sinus est ordinairement épaissie, d'une teinte opaline et de consistance gélatineuse. Parfois elle sécrète une certaine quantité de pus ; elle devient alors opaque, jaunâtre ou rosée et sa consistance augmente (Lafosse) (1). Quand ces kystes acquièrent un volume plus considérable, le chanfrein se déforme au niveau de l'épine maxillaire et l'animal peut éprouver de grandes difficultés de la respiration (Finck) (2).

La cloison nasale et les sinus subissent parfois une *dégénérescence* aboutissant à la formation de *petits kystes* intracartilagineux qui se présentent sous la forme de renflements noduleux (Leisering, Müller, Brückmüller, Siedamgrotzky). Leurs parois sont formées par un cartilage normal, légèrement épaissi, quelquefois calcifié, et recouvertes à leur face interne d'une muqueuse laissant exsuder un liquide séreux et citrin. Les cavités sont remplies d'une matière muqueuse et gélatineuse englobant des cellules osseuses gonflées. Quelquefois, cette dégénérescence est plus complète, chez le poulain notamment ; les sinus et les os de la face sont complètement transformés et un liquide séro-muqueux remplit tous les diverticules (*Myxomalacia concharum et ossum faciei, Hydrops antri Highmori et frontalis*). Son accumulation peut produire la déchirure de la cavité frontale (Köhne) (3).

Tumeurs osseuses. — Liautard (4) a extrait trois tumeurs osseuses du sinus maxillaire inférieur d'un cheval affecté d'une collection purulente accompagnée de gon-

(1) Lafosse, *Traité de pathologie*, t. III, p. 528.
(2) Finck, *Rec. de méd. vét.*. 1891, p. 263.
(3) Köhne, *Gurlt's Magazin*, 1861, p. 426. — Kitt, *loc. cit.*
(4) Liautard, *Rec. de méd. vét.*, 1878, p. 10.

BIBLIOTECA IASI

flement et de fluctuation de cette région. Ces trois tumeurs dentaires semblaient être le résultat d'une hétérotopie. De même que dans les cavités nasales, les tumeurs osseuses peuvent se développer dans l'intérieur des sinus.

Symptômes. — Au début de la formation des diverses néoplasies que nous venons d'examiner, les animaux présentent un *jetage* unilatéral, intermittent, muco-purulent, quelquefois strié de sang. Puis le jetage augmente, devient fétide, purulent ou hémorrhagique et très abondant. A mesure que la tumeur s'accroît, elle se répand dans les cavités environnantes; la respiration devient plus difficile; le bruit de cornage se fait entendre pendant le travail, puis pendant le repos. Il peut exister une communication entre les sinus et la bouche par l'intermédiaire des alvéoles dentaires.

Les *ganglions de l'auge* sont *engorgés*; cette adénite augmente avec le volume, l'ancienneté et la malignité des tumeurs; la région sous-orbitaire offre, quelquefois, une tuméfaction diffuse, du volume d'un œuf de dinde, pouvant finir par s'ulcérer.

La région des sinus est douloureuse; la percussion donne un son mat ou un son clair atténué. La trépanation met ces tumeurs à découvert et permet d'apprécier leurs caractères physiques.

Diagnostic. — Le diagnostic est assuré par l'exploration des cavités nasales et la trépanation des sinus qui met ces polypes à découvert. Sinon, ni le jetage, ni les épistaxis ne sont caractéristiques; les épistaxis apparaissent sans cause connue et disparaissent de même (Kober) (1).

Traitement. — Il consiste dans l'ablation de la tumeur (2) et dans l'application raisonnée des caustiques et des antiseptiques pour obtenir la cicatrisation parfaite (3).

(1) Kober, *Repert.*, 1888, p. 258.
(2) Moussu, *Rec. de méd. vét.*, 1893, p. 390.
(3) Voy. *Pathologie chirurgicale* de l'*Encyclopédie vétérinaire.*

BIBLIOTECA USVIASI

II. — BŒUF.

On trouve dans les sinus du bœuf les mêmes tumeurs que chez le cheval.

Ce sont des *myxomes* du diamètre de deux à trois doigts, lisses, acuminés ou déchiquetés, provenant du tissu sous-muqueux (Kitt) (1), des *épithéliomes lobulés* et *tubulés*, des *ostéosarcomes*, en partie ramollis, grisâtres, infiltrés de nombreuses molécules osseuses prenant naissance à la surface de l'ethmoïde et des os frontaux (Brückmüller) (2), ou des *kystes myxomateux* (Kitt), des *kystes* par rétention, très fréquents dans les sinus maxillaires (Goubaux) (3). Ces kystes, déterminés par la rétention du produit des glandes de la surface de la cavité, au voisinage de l'antre d'Highmore surtout, sont blancs grisâtres, luisants, de la grosseur d'un pois à celle d'un œuf de pigeon; ils contiennent une substance molle, liquide ou sirupeuse qui renferme de la cholestérine.

Les *tumeurs osseuses*, étudiées par Banvillet, sont très communes (Kitt, Arnold, Tillmanns), et pullulent chez cet animal. Elles sont compactes, éburnées ou spongieuses, quelquefois libres dans les cavités nasales par suite de la rupture de leur pédoncule. Elles partent généralement de l'ethmoïde et du sphénoïde et dérivent probablement des restes cartilagineux qui ont persisté après l'ossification de ces os (4).

Lésions. — Les tumeurs sont situées dans les sinus frontaux ou maxillaires et de là s'étendent en tous sens. La muqueuse nasale est rouge, bleuâtre en certains points, boursouflée ailleurs et très épaissie; des réseaux

(1) Kitt, *Lehrbuch der Path. Anat. Diagnostik*, 1893, p. 186.
(2) Brückmüller, cité par Kitt, *Ibid.*
(3) Goubaux, *Soc. centr.*, 1888, p. 183.
(4) Gellé les avait déjà signalés et leur avait attribué des symptômes analogues à ceux des autres tumeurs des sinus.

BIBLIOTECA USVIASM

vasculaires se dessinent à sa surface; des épanchements plastiques occupent le tissu cellulaire sous-muqueux; les loges des cornets et des *sinus ethmoïdaux* sont remplies d'un liquide séro-sanguin. A l'ouverture des sinus, la membrane tapissante est rouge, injectée; une grande quantité de liquide remplit toutes les cavités osseuses.

Les *tumeurs* sont rouges, spongieuses, infiltrées d'une sérosité sanguinolente; la surface est irrégulière, arrondie, comprimée par d'autres tumeurs avoisinantes. Une substance pulvérulente se détache par le grattage. La substance, très spongieuse, est parfois interrompue dans sa structure par des lamelles osseuses très dures. Souvent, ces tumeurs sont très nombreuses, accolées les unes aux autres, représentant ainsi un amas informe pouvant atteindre, par leur réunion, le volume de la tête d'un homme, se prolongeant vers la cavité orbitaire qu'elles soulèvent à son fond, remontant vers la cavité crânienne qui se trouve comprimée ou perforée. Les tumeurs des sinus compriment directement le cerveau ou déterminent une hydropisie des méninges provoquée par la stase sanguine dans les sinus veineux. Les nerfs cérébraux sont comprimés dans leurs conduits ou à leur sortie du crâne.

On voit les néoplasies s'étendre vers l'extrémité inférieure de la tête, remplir les sinus maxillaires d'un côté, refouler la voûte palatine, le chanfrein, obstruer même, par le boursouflement des parois osseuses, le passage de l'air dans les cavités nasales, et envahir les sinus du côté opposé. Les os formant les parois des sinus sont le siège d'un ramollissement; ils sont réduits à une mince pellicule au niveau des boursouflements; les dents molaires sont ébranlées par suite de la destruction plus ou moins complète de leurs alvéoles.

Les tumeurs osseuses des sinus sont des pétrifications ou des concrétions osseuses (Banvillet) (1).

(1) Banvillet, *Soc. centr.*, 1870, p. 573.

BIBLIOTECA USVASF

Des *kystes osseux*, du volume d'un grain de maïs jusqu'à celui d'une noisette, ont été rencontrés dans quelques cellules des sinus frontaux ou sphénoïdaux.

Symptômes. — Les symptômes essentiels sont l'absence presque complète de *colonne d'air* rejetée par les naseaux, la *déformation* de la tête avec soulèvement des os, et la *hernie* de l'*œil*, lorsque ces formations sont volumineuses.

Avant l'apparition de ces modifications, il n'est guère possible de diagnostiquer l'existence de ces néoplasies. L'animal est triste ; il encense ; la respiration est bruyante, l'appétit diminué, les yeux à moitié fermés et larmoyants du côté de ces productions ; l'œil sort de l'orbite ; les naseaux sont le siège d'un écoulement séro-sanguin unilatéral que l'on augmente en prenant l'animal par les cornes et en agitant la tête ; la pituitaire est injectée ; les cornes et la région des sinus sont chaudes, sensibles.

Si on fait courir le *bœuf*, le sifflement nasal devient fort : parfois ce bruit s'entend lorsque l'animal mange.

L'*asphyxie* devient imminente, des accès *vertigineux* très prononcés s'observent, l'animal tourne, marche devant lui, se heurte aux corps qu'il rencontre ; il est impossible de le maîtriser.

Diagnostic. — Le diagnostic est établi d'une façon assez précise par la percussion des sinus et la trépanation. Le bruit de cornage et la sensibilité exagérée font soupçonner ces néoplasies.

Traitement. — Aucun traitement ne saurait avoir raison de la prolifération de ces tumeurs ; au début, il faut conseiller l'engraissement rapide du sujet ou l'abatage immédiat s'il est en bon état.

III. — MOUTON.

Cagny (1) a observé un *myxome* dans les sinus maxillaires et frontal gauches d'un mouton. Cette tumeur

(1) Cagny, *Bull. de la Soc. centr.*, 30 avril 1894.

BIBLIOTECA USV IASI

avait refoulé de toutes parts les parois de ces cavités. La paroi externe et la cloison médiane étaient perforées : la cavité orbitaire était déformée, rétrécie, l'œil luxé et atrophié.

IV. — CHIEN.

Anatomie pathologique. — Les tumeurs des sinus des carnivores sont peu connues, cependant on peut y rencontrer les principaux types de néoplasies. Elles prennent naissance dans ces cavités ou résultent de l'extension des tumeurs des lèvres, de la bouche, des cavités nasales, du globe oculaire.



Fig. 51. — Tumeur sarcomateuse végétante (Cadéac).

Nous y avons rencontré des *épithéliomes cylindriques*, des *angiomes*, des *sarcomes encéphaloïdes*, des *carcinomes*.

Parfois ces tumeurs déterminent le soulèvement du maxillaire supérieur, et même sa perforation. On voit alors les tumeurs végéter, former des excroissances au pourtour de l'œil, comme en témoigne la figure 51.

Symptômes. — Une respiration bruyante, ronflante et dyspnéique constitue le principal symptôme.

Les animaux présentent un jetage purulent ou sanguinolent, parfois fétide, rebelle à tous les traitements ; ils offrent des accès d'éternuement accompagnés d'épistaxis.

Quand ces tumeurs sont très anciennes, elles déter-

BIBLIOTECA USV IASI

minent une déformation des os de la face, suivie quelquefois de leur nécrose et de la production d'une plaie bourgeonnante et suppurante, susceptible d'être confondue de prime abord avec les plaies consécutives aux morsures ou à un traumatisme extérieur.

Diagnostic. — L'inspection, le sondage, l'extirpation d'une partie de la tumeur et l'examen microscopique assurent le diagnostic des tumeurs faisant saillie à l'extérieur. Le jetage hémorrhagique, la difficulté de la respiration, établissent l'existence d'une obstruction des voies respiratoires.

Traitement. — Nous n'avons jamais réussi à obtenir la guérison définitive. L'extirpation n'offre presque pas de chance de succès quand on a affaire à une tumeur maligne.

IV. — PARASITES.

Nous étudierons, en même temps, les parasites des cavités nasales et des sinus déterminant un coryza chronique qu'on observe chez les *solipèdes*, le *mouton* et le *chien*.

1° — SOLIPÈDES.

Sangsues. Linguatules. — Les sangsues et les linguatules sont les parasites accidentels des cavités nasales et des sinus chez les solipèdes.

Les SANGSUES (*Hæmopis sanguisuga*) peuvent y parvenir soit directement par les naseaux, soit indirectement par le pharynx et l'ouverture postérieure des cavités nasales (1).

Les LINGUATULES TÆNIOÏDES (*Linguatula tænioïdes*) ont été rarement observées chez les *solipèdes*. Leur présence dans les cavités nasales et les sinus des animaux a été

(1) Voy. *Parasites du pharynx*, in *Pathologie interne*, t. I, p. 173, fig. 9.

BIBLIOTECA USV IASI

signalée par Chabert, Leblanc, Rose, Schwammel, Grève.

L'anatomie et la biologie de ces parasites seront faites plus loin à propos du coryza parasitaire du *chien*.

Symptômes. — Ils n'ont rien de caractéristique. L'animal tousse et s'ébroue fréquemment. Sa respiration est un peu sifflante; il présente du larmoiement, un écoulement de mucosités nasales, claires ou légèrement roussâtres, parfois épaisses, fétides et sanguinolentes; sa physionomie rappelle celle d'un cheval immobile (Chabert) (1).

La maladie a une évolution chronique. Ses manifestations se confondent quelquefois avec celles de la *morve chronique*.

Chez un animal abattu comme suspect, Schwammel (2) a rencontré trois pentastomes ténioïdes dans les replis des volutes ethmoïdales des cavités nasales du *cheval*.

Diagnostic. — Les signes qui peuvent faire soupçonner ces parasites sont les ébrouements fréquents et les mouvements de pendule de la tête. L'emploi du rhino-laryngoscope de Polansky et Schindelka pourrait être d'un utile secours dans le diagnostic.

Traitement. — La trépanation des sinus et des cavités nasales est indiquée quand le diagnostic est certain.

BIBLIOTECA USVIASM

II. — MOUTON.

Œstrus ovis. — Mal d'œstre. — Les *linguatules ténioïdes* sont extrêmement rares dans les cavités nasales du *mouton* et de la *chèvre*, et on ne les a pas remarquées jusqu'à ce jour dans les cavités nasales du *bœuf*.

Les larves d'œstres cavicoles (*Œstrus ovis*), le *Cephalo-*

(1) Chabert, Leblanc, Rose, Grève. — Davaine, *Traité des entozoaires*, 2e édition. Paris, 1877, p. 72. — Lafosse, *Traité de pathologie*, t. III, p. 534.

(2) Schwammel, *Rec. de méd. vét.*, 1892, p. 531, *et Oesterreich. Monatsschrift für Thierheilkunde*, t. XV, n° 8, 1890.

myia ovis (Latreille) habitent les sinus maxillaires et frontaux du mouton.

Cette affection spéciale est désignée sous le nom de *mal d'œstre*, de *vertige d'œstre* ou de *faux tournis*. Elle est caractérisée par une inflammation chronique des cavités nasales, des sinus, et par des troubles nerveux et moteurs.

Anatomie et biologie. — L'œstre du mouton (fig. 52) est un diptère long d'un centimètre environ, de couleur gris jaunâtre ou brunâtre et presque glabre. L'abdomen est taché de blanc, de jaune, de noir; les ailes sont petites, hyalines et transparentes, marquées de trois points noirâtres à leur base; les pattes sont brunes, garnies de poils jaunes.



Fig. 52. — Œstre de la brebis.
a, larve. — *b*, insecte parfait.

Ce diptère vit près des troupeaux dans les lieux boisés, dans les buissons, ou se cache dans les murs des bergeries.

Pendant les étés secs et chauds, les *œstres* forment quelquefois de véritables essaims, volant à une grande hauteur ou se reposant sur les pierres dardées par le soleil. Ils se montrent au milieu de *mai* et disparaissent au mois d'*octobre* ; ils se fécondent dans l'intervalle. Les *femelles* se rapprochent des troupeaux de *moutons*, s'abattent sur eux et profitent de toutes les occasions pour déposer leur progéniture au pourtour des naseaux. Les *moutons* s'efforcent de prévenir l'introduction des larves dans les cavités nasales; ils marchent ou courent la tête baissée, se pressent les uns contre les autres en soulevant un nuage de poussière. Quand l'œstre voltige autour d'eux, ils se frottent le nez contre le sol, agitent

BIBLIOTECA USV.IA

les pattes, s'ébrouent, éternuent; ils manifestent de l'anxiété, de l'inquiétude, de l'affolement, au moment où les œufs sont déposés à l'entrée des narines et quand les larves grimpent dans les cavités nasales.

A leur *naissance* (fig. 53), les *larves* sont blanches, transparentes, de la dimension d'un poil; elles mesurent 2 millimètres de long; elles progressent rapidement à l'aide de deux forts crochets, s'enfoncent dans les sinus frontaux, maxillaires et dans la cheville osseuse qui sert de base à la corne; elles s'accroissent rapidement, acquièrent, dans un *deuxième stade*, jusqu'à six millimètres de longueur et s'arment d'épines au niveau de la bouche et de la face ventrale.



Fig. 53.

1, Œufs grossis de l'œstre du mouton. — 2, Pupe ouverte de l'œstre du mouton grossie une fois.

A leur *maturité*, les *larves* présentent, sur leurs anneaux au nombre de onze, des stries transversales foncées et des séries de tubercules spiciformes, à pointe rouge; leur longueur est de 3 centimètres, leur largeur de 7 à 10 millimètres. L'anneau céphalique présente deux crochets mandibulaires embrassant la fossette buccale. Leur *évolution* est complète au bout de neuf à dix mois.

Au mois d'avril ou de mai, « la larve, ayant atteint sa maturité complète, se détache d'elle-même, rampe, sort des sinus grâce à l'ouverture assez large qui les fait communiquer avec le fond du méat moyen, et est rejetée à l'extérieur par les violents éternuements de son hôte. Vingt-quatre heures après sa sortie, elle se transforme en nymphe » (Neumann). Six à sept semaines plus tard, l'insecte prend son vol.

Anatomie pathologique. — A l'autopsie, on trouve ordinairement trois ou quatre larves dans la tête d'un seul mouton, mais il n'est pas rare d'en rencontrer quarante (Hertwig), soixante à quatre-vingts (Zürn et Roll),

BIBLIOTECA USAC

chez les moutons qui vivent dans les bruyères. Elles sont à des périodes diverses de développement, quand l'animal a été infesté plusieurs fois dans le cours d'un été. Les larves qui approchent de leur maturité sont enveloppées de mucus, parfois de sang et de pus fétide; beaucoup sont mortes, alors que d'autres ont émigré dans le

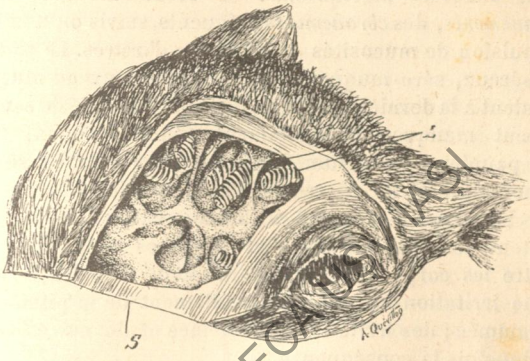

Fig. 54. — Larves d'œstres dans les sinus frontaux du mouton.
L, œstres fixés à la muqueuse. — S, limite des sinus.

BIBLIOTECA

pharynx, le larynx et la trachée, sans doute après la mort de l'hôte. Exceptionnellement, elles peuvent perforer la lame ethmoïdale et se loger dans le cerveau. La muqueuse du sinus frontal, avec ses dépendances (axe osseux de la corne), est recouverte de pus, tuméfiée, rouge, œdematiée, bourgeonnante, parfois gangrenée ou parsemée de dépressions arrondies, entourées d'un bourrelet au point où les larves sont fixées sur la muqueuse (fig. 54); les méninges sont quelquefois congestionnées, enflammées, et les ventricules cérébraux sont remplis par un épanchement séreux.

Symptômes. — Les symptômes font souvent défaut pendant toute la durée d'évolution des œstres; *trois ou*

quatre larves d'œstres sont inoffensives; un grand nombre provoquent des troubles plus ou moins graves.

Les symptômes se manifestent de préférence au moment de la maturité des larves, c'est-à-dire au printemps.

Ils consistent dans des *troubles respiratoires*, des *troubles nerveux* et parfois des *troubles digestifs*.

Les TROUBLES RESPIRATOIRES se résument dans des *éternuements*, des *ébrouements* fréquents, suivis ou non de l'expulsion de mucosités ou de larves d'œstres. Le *jetage* est séreux, séro-muqueux, épais et muqueux ou muco-purulent à la dernière période; il est parfois strié de sang; il peut manquer complètement (Sinoir, Bénion) (1). Les paupières sont tuméfiées; les *yeux* sont le siège d'une conjonctivite catarrhale; l'inflammation se propage dans l'appareil lacrymal. Les animaux baissent la tête, se frottent les naseaux avec les membres antérieurs ou contre les corps durs; ils manifestent tous les signes d'une irritation ou d'un chatouillement de la pituitaire enflammée; des irritations de la face et du nez en sont quelquefois la conséquence.

Dans les *cas graves*, on peut observer des symptômes *asphyxiques*: la respiration est sifflante, haletante; la bouche est entr'ouverte; un bruit de *cornage* peut se faire entendre.

Les TROUBLES NERVEUX se traduisent par des attitudes anormales. Les animaux agitent la tête, la soulèvent, la renversent ou portent le nez au vent. Parfois, ils marchent la tête basse, repliée convulsivement; les membres, levés à une hauteur démesurée, se portent de côté; les animaux présentent, rarement il est vrai, des accès de vertige, pendant lesquels ils peuvent décrire des cercles plus ou moins réguliers (*faux tournis*).

Des *attaques épileptiformes*, caractérisées par des grincements de dents, des convulsions des muscles de la

(1) Sinoir, Bénion, *Traité complet de l'élevage et des maladies du mouton*, 1874, p. 620.

BIBLIOTECA USVMSJ

tête et le pirouettement des yeux, se produisent quand les méninges et le cerveau sont altérés par ces parasites. Rarement, il se produit sur le front une petite tumeur osseuse, résistante, de la grosseur d'une noisette, constituée par le soulèvement local de la paroi supérieure du sinus frontal gauche (Railliet) (1). Ces signes précèdent ordinairement la *mort* de quelques jours ; les animaux succombent du quatrième au huitième jour après l'apparition des troubles qui précèdent.

L'affection est généralement beaucoup plus *bénigne*; on n'observe, le plus souvent, que de la tristesse, de l'inappétence, et un amaigrissement plus ou moins prononcé.

Diagnostic. — Le *vertige* ou *mal d'œstre*, ou *faux tournis*, se distingue du véritable tournis, dû au coenure cérébral, par les éternuements, le jetage et la conjonctivite catarrhale qui font défaut dans le tournis vrai.

Traitement. — Traitement prophylactique. — Il n'est pas applicable : il est clair qu'on ne peut songer à tenir les troupeaux de moutons éloignés des œstres ni à détruire les larves déposées au pourtour des cavités nasales. On peut, tout au plus, supprimer les larves qu'on rencontre à l'autopsie, tenir les bergeries très propres et les blanchir à la chaux, afin d'empêcher les œstres adultes d'y trouver un abri.

Traitement curatif. — Il est inconnu. Les sternutatoires (poudre de *tabac*, d'*hellébore*), les injections d'huile empyreumatique, d'essence de térébenthine, d'éther, d'ammoniaque, d'eau phéniquée, sont impuissants à prévenir les migrations des jeunes larves dans les sinus. Les injections nasales d'huile empyreumatique, d'eau vinaigrée ou salée, les fumigations pyrogénées ne sont pas plus efficaces.

Zürn conseille de pratiquer la trépanation et la résection des cornes. Nous indiquerons le procédé à suivre

(1) Railliet, *Coryza non parasitaire simulant le tournis* (*Archives vétér.*, 1881, p. 563).

BIBLIOTECA USVIASJ

pour faire la trépanation chez le mouton, d'après le procédé de Zürn, dans le manuel opératoire (1).

Ce moyen est sans contredit le plus énergique ; il ne donne cependant aucun résultat quand les larves siègent dans les sinus maxillaires. On ne réussit presque jamais à extraire, par ce procédé, tous les parasites. Mieux vaut livrer les animaux à la boucherie dès l'apparition des premiers symptômes graves, que d'entreprendre un traitement dont les effets sont des plus aléatoires.

III. — CHIEN.

Linguatules. — Coryza parasitaire. — Le coryza parasitaire du chien est déterminé par la *linguatule tænioïde* qui appartient à l'ordre des Arachnides.

Découverte par Wrisberg (1763), la linguatule tænioïde été rencontrée à l'état adulte dans les cavités nasales des *équidés*, des *ruminants* (*chèvre*), des *carnivores* (*chien*, *loup*, *renard*), à l'état larvaire enkysté, dans le foie, le poumon, les ganglions mésentériques, dans la cavité abdominale du *lièvre*, du *chat*, du *bœuf*, du *porc-épic*, du *cochon d'Inde*, du *cheval*, du *dromadaire*, de l'*antilope*, du *daim*, du *surmulot*, de l'*homme* (2), etc.

Leuckart a démontré expérimentalement que la linguatule dentelée représente la forme larvaire de la linguatule tænioïde. Colin a complété ces recherches.

Anatomie. — La linguatule tænioïde ou *Linguatula rhinaria* (Pilger), ou encore *Pentastoma tænioïdes* (Rudolphi), a le corps blanchâtre, lancéolé, très allongé (fig. 55) ; l'*extrémité antérieure* est large et arrondie, la *postérieure* est atténuée ; les bords sont crénelés. Elle présente quatre vingt-dix anneaux environ, dont la section est plan-convexe, la face plane étant en dessous. La bouche est

(1) Neumann, *Traité des mal. parasit.*, 2e édition, p. 556.
(2) Voy. *Foie*, *Poumons*, in *Pathologie interne* de l'*Encyclopédie vétérinaire*.

PROPRIÉTÉ USVIMSI

entourée d'un anneau corné, de crochets recourbés et pourvue de quatre ouverture linéaires destinées à loger les quatre membres.

Les sexes sont séparés ; *mâle* blanc, long de 18 à 20 millimètres, large de 3 millimètres en avant, de $0^{mm},5$ en arrière et pourvu de deux testicules sacciformes ; *femelle* gris blanchâtre, souvent rendue brunâtre par les œufs contenus dans la partie moyenne, longue de 8 à 10 centimètres, large de 8 à 10 millimètres en avant et de deux en arrière.

Les *œufs* sont ovoïdes, longs de 90 μ, larges de 70 μ.

La *larve* est allongée, aplatie, plus large en avant, transparente, agame, divisée en quatre-vingts à quatre-vingt-dix anneaux qui portent à leur bord postérieur une série de fins piquants qui la fait désigner sous le nom de denticulée.

La *linguatule denticulée* a 6 à 8 millimètres de long quand elle est complètement développée (1).

Biologie. — Modes d'infection des cavités nasales. — Les larves enkystées dans un organe de la cavité abdominale ou dans le poumon ne peuvent acquérir un développement complet. Malgré ces changements de domicile, leurs organes génitaux demeurent rudimentaires ; elles sont condamnées à périr si elles ne parviennent pas dans les premières voies respiratoires. Cette migration peut, si l'on en croit Gerlach, s'accomplir directement. Les larves effectuent des migrations intérieures, gagnent parfois les bronches, sont rejetées au dehors ou parviennent dans les cavités nasales de leur hôte pour y achever leur évolution. On s'explique ainsi la présence exceptionnelle de larves *libres* dans la *trachée* du *lièvre*, de la *chèvre*, ou de linguatules tænioïdes adultes dans les *cavités nasales d'herbivores*. Ordinairement, les larves demeurent confinées dans les organes internes, qu'elles

(1) Voy. *Maladies du foie et des ganglions mésentériques*, etc., in *Pathologie interne* de l'*Encyclopédie vétérinaire*.

BIBLIOTECA USV IASI

ne peuvent quitter. Elles périssent même peu de jours après la mort de leur hôte, quand un carnivore ne leur donne pas l'hospitalité.

Le *chien* qui ingère les *ganglions mésentériques* ou les organes infectés de larves s'infecte soit par les cavités nasales, soit par les narines, soit par les orifices gutturaux; les linguatules agames paraissent capables de remonter l'œsophage et le pharynx, d'arriver dans les cavités nasales en traversant la paroi de l'estomac, le péritoine, la plèvre, le poumon et en suivant la trachée (Gerlach). Installées chez ce nouvel hôte, elles perdent leurs spicules et acquièrent leurs organes génitaux.

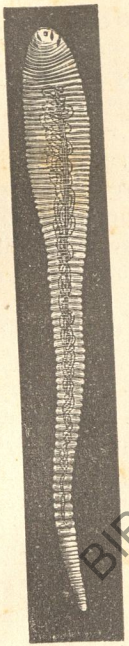

Fig. 55. — Linguatule rhinaire femelle (grandeur naturelle).

L'*accouplement* commence au bout de six à sept semaines. Les *femelles* se blottissent dans les anfractuosités des cavités nasales proprement dites, particulièrement dans le diverticule, assez large et régulier, qui constitue le *cul-de-sac du méat moyen*, ou dans les interstices des *volutes ethmoïdales*; dans cette région, elles trouvent une muqueuse doublée d'une couche glanduleuse, et sont à l'abri des courants respiratoires; elles se réfugient quelquefois dans les sinus frontaux, jamais dans les cellules ethmoïdales (fig. 55).

Les *mâles* sont beaucoup plus nomades; ils s'aventurent dans l'arrière-bouche, à l'entrée du larynx, toujours à la recherche de femelles non fécondées.

Mâles et *femelles* abandonnent quelquefois les cavités nasales, à la mort du chien, et s'introduisent dans le

BIBLIOTECA USV IASI

pharynx, le larynx, la trachée et même dans l'oreille moyenne (Gellé) (1).

Les *femelles fécondées* pondent environ 500 000 œufs; la ponte commence vers le sixième mois de la vie nasale et persiste pendant une période indéterminée. Les *œufs*, expulsés avec le mucus, tombent dans l'herbe, le fourrage, les feuilles, résistent pendant plusieurs semaines à l'humidité, à la dessiccation et sont ingérés par un herbivore (mouton, lapin, bœuf, etc.). Alors la coque de l'œuf est dissoute; l'embryon, en voie de formation, est mis en liberté dans l'intestin.

Cet EMBRYON a un aspect acariforme (fig. 57); il est ovoïde, arrondi en dessus, aplati en dessous; il a deux paires de pattes et mesure 130 μ de long sur 60 de large; la partie antérieure de l'appareil céphalo-thoracique est munie d'un appareil perforateur particulier, logé dans une gaine rétractile; c'est un stylet impair, médian, complété par deux crochets recourbés placés sur le côté (fig. 56). Cet embryon franchit les parois du tube digestif et se réfugie dans les *ganglions mésentériques*, le *foie* ou le *poumon*; là, il se transforme en *pupe* immobile; le parasite perd tous ses appendices (rostre, pattes, crochets), et s'enroule.



Fig. 56. — Extrémité céphalique.



Fig. 57. — Embryon acariforme libre.

Huit semaines après, les *pupes immobiles*, qui ont 300 μ de longueur sur 80 de large, éprouvent des mues successives, se convertissent en larves et le cycle recommence.

Anatomie pathologique. — Les lésions sont insignifiantes; parfois on observe la rougeur, la tuméfaction de

(1) Gellé, *Soc. de biol.*, 1877, p. 394, et *Monatshefte für praktische Thierheilkunde*, 1892, p. 325.

BIBLIOTECA USV IAȘI

la muqueuse qui est ramollie par places et recouverte de muco-pus (fig. 58). Les parasites y sont en nombre plus ou moins considérable ; 64 *chiens*, affectés du coryza parasitaire, présentaient de un à onze parasites ; mais leur nombre est parfois si considérable qu'ils se compriment les uns les autres et obstruent les cavités nasales (Colin).

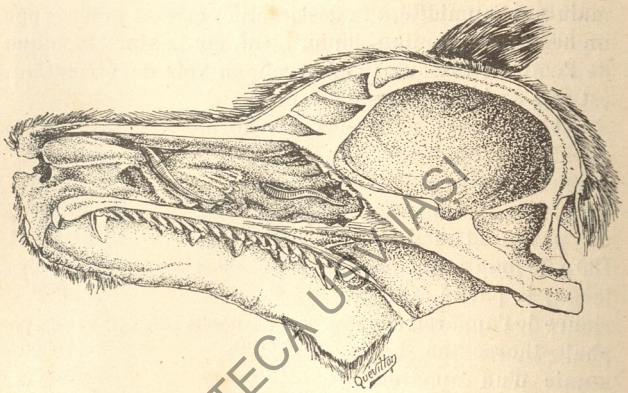

Fig. 58. — Tête de chien divisée longitudinalement montrant deux linguatules dans les cavités nasales (Cadéac).

BIBLIOTECA U.V.I.A.S.

Le nombre des chiens affectés de cette maladie n'est pas très élevé.

Sur 630 *chiens* examinés à Alfort en deux ans, 10 p. 100 en étaient porteurs. Les pentastomes sont extrêmement rares chez les chiens d'appartement ; ils sont plus abondants chez les chiens de rue, de boucher ou de berger.

Symptômes. — Ce sont ceux d'un *catarrhe nasal chronique* accompagné d'éternuements caractéristiques : ils sont brusques, fréquents, irréguliers, saccadés, quasi convulsifs, intermittents.

Les chiens se frottent le nez contre les corps durs, se grattent avec leurs pattes et semblent s'efforcer d'arra-

cher un corps étranger qui les irrite et les empêche de respirer.

De fait, les *linguatules*, arrivées à leur complet développement, gênent le passage de l'air et provoquent des *symptômes asphyxiques*; on peut constater, à la fin, des accès d'éternuement, des *ronflements* sonores et l'arrêt complet de la respiration. Quand les accès se prolongent, les yeux s'injectent, deviennent larmoyants; la bouche se remplit de salive écumeuse, et la physionomie prend une expression angoissante. L'*asphyxie* peut résulter de l'obstruction des cavités nasales ou de la migration des parasites dans le larynx, la trachée et les bronches (Dick). L'excitation réflexe de la pituitaire, occasionnée par les déplacements des parasites, peut provoquer des symptômes épileptiformes, rabiformes, ou exagérer l'irritabilité du sujet (Chauvrat) (1).

Ces parasites peuvent séjourner longtemps dans l'intérieur des cavités nasales, sans provoquer d'accidents, comme on peut s'en assurer chez les chiens infectés expérimentalement.

Colin a retrouvé ces parasites au bout de quinze mois. Finalement, les linguatules sont expulsées ou meurent sur place.

Traitement. — On peut prévenir cette maladie en empêchant les chiens d'ingérer les intestins du *mouton* et de tous les animaux qui sont le réceptacle des *linguatules denticulées* : c'est là un moyen prophylactique permettant d'éviter en même temps l'infection du tube digestif du chien par les ténias dont les cystiques habitent les organes des herbivores.

Le TRAITEMENT CURATIF est peu efficace ; la trépanation des sinus et des cavités nasales n'est pas justifiée par la gravité de la maladie.

L'habitat des linguatules est variable et incertain. Les

(1) Chauvrat, *Rec. de méd. vét.*, 1890, p. 489.

BIBLIOTECA USVIASM

injections d'huile empyreumatique, d'ammoniaque étendue, de crésyl, d'eau phéniquée, les inhalations de chloroforme ou d'ammoniaque, de goudron. les insufflations de poudres sternutatoires (tabac à priser), sont inefficaces.

IV. — OISEAUX.

Chez les *oiseaux*, on trouve une cavité assez vaste et située dans le voisinage de l'orbite. Ce sinus, désigné par

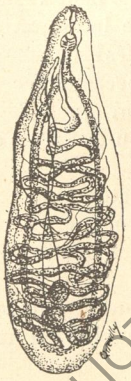

Fig. 59. — *Monostoma mutabile*, grossi 10 fois.

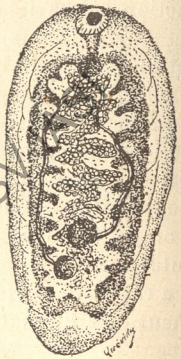

Fig. 60. — *Monostoma sarcidiornicola.*

BIBLIOTECA USV

Nitsch sous le nom de *cella infra oculari*s, paraît correspondre au sinus maxillaire ou à l'antre d'Highmore des *mammifères*. Communiquant avec les cavités nasales, il est limité par l'œil, le front et le bord latéral de la mandibule supérieure (Mégnin).

Divers *parasites* trouvent leur refuge dans l'intérieur de ce sinus sous-orbitaire ; ils appartiennent au genre *Monostome* et comprennent plusieurs espèces, qui sont : le *Monostoma mutabile* ou changeant, le *flavum* ou jaune, et le *sarcidiornicola* (Mégnin).

Le *Monostoma mutabile* (fig. 59) est d'un jaune sale, long de 5 à 24 millimètres, et large de 2 à 8, atténué antérieurement, élargi et arrondi postérieurement. L'intestin est formé de deux branches cylindriques se terminant et s'abouchant en arrière.

Le *Monostoma flavum*, est moins allongé que le *mutabile*, mais sa largeur varie de 5 à 7 millimètres. Le corps, assez déprimé, offre une ventouse subterminale et petite, comme dans l'espèce précédente (Railliet).

Le *Monostoma sarcidiornicola* (fig. 60), commun chez l'oie, désigné par Gray sous le nom de *Sarcidiornis melanosa*, et étudié par Mégnin, offre quelques différences qui lui ont permis de le différencier du *Monostoma mutabile*. En effet, tandis que celui-ci est étroit en avant et élargi en arrière, celui-là offre une disposition inverse; sa ventouse est située à la face inférieure du corps et l'intestin présente à son bord interne une série de cæcums gros et courts (Mégnin).

Biologie. — Le *Monostoma mutabile* vit dans les sinus sous-orbitaires, dans les cavités nasales, la trachée, l'œsophage, les sacs aériens de divers oiseaux généralement aquatiques.

Le *Monostoma flavum* a les mêmes lieux d'élection; on l'a rencontré surtout chez les lamellirostres sauvages.

Enfin le *Monostoma sarcidiornicola* serait spécifique au *Sarcidiornis melanosa*. Tous ont des embryons mis en liberté sous forme de rédies, donnant plus tard des cercaires, qui, ingérées, donneront le monostome adulte. Ces parasites sont peu nocifs. Cependant Mégnin a observé la mort de quelques oies naines. On a signalé, chez les *oies exotiques*, des *accès de suffocation*, qui cessaient immédiatement à la suite d'une crise; ces accidents étaient peut-être bien causés par des monostomes engagés dans le larynx et se détachant spontanément pendant la crise.

Traitement. — Les moyens utilisés contre les syngames peuvent être employés contre ces parasites.

BIBLIOTECA USVMASI

TABLE DES MATIÈRES

DU TOME III

CHAPITRE XIV

RECTUM

I. — RECTITES.

I. — **Rectite aiguë** 5

I. — Solipèdes 5

Étiologie et pathogénie, 5. — Symptômes, 6. — Marche. — Durée. — Terminaison, 8. — Lésions, 9. — Diagnostic. — Pronostic, 9. — Traitement.... 10

II. — Chien 11

Étiologie et pathogénie, 11. — Symptômes, 11. — Marche. — Terminaison, 12. — Anatomie pathologique, 12. — Traitement 13

II. — **Rectite chronique** 13

I. — Solipèdes 13

Étiologie, 13. — Symptômes, 13. — Lésions, 14. — Traitement 14

II. — Chien 15

Étiologie. — Anatomie pathologique, 15. — Symptômes, 15. — Traitement 15

II. — PARALYSIE DU RECTUM.

Solipèdes 16

Étiologie, 16. — Symptômes, 17. — Marche. — Terminaison, 19. — Traitement 19

CHAPITRE XV

PANCRÉAS

I. — PANCRÉATITE.

I. — **Pancréatite catarrhale** 20

BIBLIOTECA USAMV

Solipèdes..... 20
Étiologie. — Anatomie pathologique, 20. — Symptômes, 21. — Lésions, 21. — Diagnostic..... 22
II. — **Pancréatite interstitielle**..... 22
Étiologie. — Anatomie pathologique, 22. — Symptômes. — Diagnostic, 24. — Traitement..... 24

II. — ABCÈS.

Solipèdes..... 24
Étiologie, 24. — Symptômes, 24. — Pronostic, 24. Traitement..... 25

III. — CORPS ÉTRANGERS.

IV. — LITHIASE.

Bœuf..... 25
Description..... 25

V. — TUMEURS.

Anatomie pathologique..... 26

VI. — PARASITES DU PANCRÉAS.

Ascarides, 27. — Cysticerques, 27. — Sclérostomes. 27

CHAPITRE XVI

FOIE

I. — ICTÈRES INFECTIEUX.

Considérations générales..... 28
I. **Ictère catarrhal**..... 31
I. — Solipèdes..... 31
Étiologie, 31. — Symptômes, 33. — Lésions, 33. Diagnostic, 34. — Pronostic, 34. — Traitement. 34
II. — Chien..... 35
Étiologie et pathogénie, 35. — Symptômes, 40. — Première forme. — Ictère urinaire, 40. — Deuxième forme. — Ictère cutané, 42. — Marche, 44. — Anatomie pathologique, 45. — Diagnostic, 46. — Pronostic, 47. — Traitement..... 47
II. — **Ictères infectieux d'origine sanguine**..... 48
Solipèdes nouveau-nés..... 48
Définition, 49. — Étiologie, 49. — Symptômes, 51.

BIBLIOTECA U.Ş.V. IAŞI

— Diagnostic, 52. — Pronostic, 52. — Anatomie pathologique, 53. — Traitement..... 54

II. — DIABÈTE SUCRÉ.

Définition, 55. — Considérations générales..... 56

I. — Solipèdes..... 60

Étiologie, 60. — Symptômes, 61. — Marche et terminaison. — Diagnostic, 62. — Pronostic, 62. — Anatomie pathologique, 62. — Traitement..... 63

II. — Bœuf..... 64

Étiologie et pathogénie, 64. — Symptômes, 64. — Marche. — Durée. — Terminaison, 65. — Diagnostic, 65. — Pronostic, 65. — Anatomie pathologique, 65. — Traitement..... 65

III. — Chien..... 66

Étiologie et pathogénie, 66. — Symptômes, 67. — Marche. — Durée. — Terminaison, 68. — Diagnostic, 68. — Pronostic, 68. — Anatomie pathologique, 69. — Traitement..... 69

III. — CONGESTION DU FOIE.

I. — Solipèdes..... 70

Étiologie et pathogénie, 70. — Altérations anatomiques, 72. — Symptômes, 73. — Diagnostic, 74. Traitement..... 74

II. — Chien..... 74

Étiologie et pathogénie, 74. — Lésions, 75. — Symptômes, 75. — Traitement..... 75

IV. — HÉMORRHAGIE HÉPATIQUE (Rupture du foie).

Définition..... 75

Solipèdes..... 77

Étiologie et pathogénie, 77. — Anatomie pathologique, 79. — Symptômes, 81. — Diagnostic, 82. — Traitement..... 83

V. — HÉPATITES.

Article Ier. — Hépatite parenchymateuse (Atrophie jaune aigue. — Ictère grave)..... 83

I. — Solipèdes..... 83

Étiologie, 83. — Symptômes, 84. — Marche. — Terminaison, 85. — Anatomie pathologique, 86. — Diagnostic, 87. — Pronostic, 87. — Traitement.. 87

BIBLIOTECA USV

II. — Bœuf 88
Étiologie, 88. — Symptômes, 88. — Anatomie pathologique, 89. — Traitement 89
III. — Chien 89
Étiologie, 88. — Anatomie pathologique, 89. — Symptômes, 90. — Traitement 90

Article II. — Hépatite infectieuse (Nécrose nodulaire).
I. — Bœuf 90
Étiologie, 90. — Anatomie pathologique, 91. — Symptômes, 92. — Traitement 93
II. — Mouton 93
III. — Porc 93
Étiologie, 93. — Symptômes, 94. — Lésions 94
IV. — Chien 94
Étiologie et pathogénie, 94. — Anatomie pathologique, 95. — Symptômes, 96. — Traitement 96

Article III. — Hépatite suppurée (Abcès du foie) 96
I. — Solipèdes 96
Étiologie et pathogénie, 96. — Anatomie pathologique, 98. — Symptômes, 99. — Traitement 104
II. — Bœuf 100
Étiologie, 100. — Anatomie pathologique, 101. — Symptômes, 102. — Diagnostic, 102. — Pronostic, 102. — Traitement 102
III. — Chien 103
Étiologie, 103. — Anatomie pathologique, 103. — Symptômes, 103. — Traitement 103

Article IV. — Périhépatites 103
1° Périhépatites sèches, 103. — 2° Périhépatites exsudatives. — Lésions, 104. — Symptômes, 104. — Traitement 107

Article V. — Cirrhoses hépatiques 107
I. — Solipèdes 107
Étiologie et pathogénie, 107. — Symptômes, 109. — Marche. — Durée, 110. — Diagnostic, 111. — Anatomie pathologique, 111. — Traitement 117
II. — Bœuf 118
Étiologie. — Anatomie pathologique, 118. — Symptômes, 120. — Traitement 121
III. — Chien 121
Étiologie et pathogénie, 121. — Anatomie patholo-

BIBLIOTECA USVIAL

gique, 121. — Symptômes, 123. —Marche, 123. — Traitement 123

VI. — ATROPHIE DU FOIE.

Article Ier. — Atrophie 123

I. — Solipèdes 123

Étiologie. — Anatomie pathologique 123

II. — Ruminants 125

Étiologie. — Anatomie pathologique 125

III. — Porc, chien, chat 125

Étiologie. — Anatomie pathologique 125

Article II. — Dégénérescence graisseuse 126

Définition, 126. — Étiologie et pathogénie, 127. — Lésions, 128. — Symptômes, 129. — Traitement. 130

Article III. — Dégénérescence amyloïde 131

Étiologie, 131. — Anatomie pathologique, 132. — Symptômes, 133. — Traitement 134

Article IV. — Pigmentation des cellules hépatiques (Atrophie brune) 134

I. — Solipèdes 134

Étiologie. — Anatomie pathologique, 134. — 1° Atrophie brune, 134. — 2° Pigmentation des cellules hépatiques 135

II. — Mouton 139

Anatomie pathologique, 136. — Étiologie 136

Article V. — Dilatation de la vésicule et des voies biliaires 137

Étiologie, 137. — Anatomie pathologique 137

Article VI. — Dédoublement de la vésicule biliaire ... 138

Article VII. — Hernie diaphragmatique du foie 139

Pathogénie 139

VII. — LUPINOSE.

I. — Mouton 140

Étiologie, 140. — Symptômes, 142. — Pronostic, 143. Diagnostic, 143. — Anatomie pathologique, 144. — Traitement 144

II. — Cheval 145

Étiologie. — Symptômes, 145. — Diagnostic, 146. — Pronostic, 146. — Traitement 146

BIBLIOTECA USVSSI

VIII. — CALCULS BILIAIRES.

Étiologie et pathogénie 147
I. — Solipèdes 148
Description, 148. — Symptômes, 150. — Diagnostic, 151. — Traitement 151
II. — Bœuf 151
Description, 151. — Symptômes 153
III. — Mouton 154
Description 154
IV. — Porc 154
Description. — Symptômes 154
V. — Chien et chat 155
Symptômes, 155. — Traitement 155

IX. — CORPS ÉTRANGERS DU FOIE.

I. — Solipèdes 156
Étiologie et pathogénie, 156. — Anatomie pathologique, 157. — Symptômes, 157. — Diagnostic, 158. — Traitement 158
II. — Ruminants 158

X. — TUMEURS DU FOIE.

I. — Solipèdes 158
Carcinomes et épithéliomes, 159. — Lésions, 159. — Adéno-carcinomes, 160. — Symptômes, 162. — Sarcomes, 162. — Symptômes, 163. — Mélanomes, 164. — Angiomes, 166. — Lymphadénomes 167
II. — Bœuf 167
Kystes congénitaux, 167. — Carcinomes et épithéliomes, 168. — Anatomie pathologique, 170. — — Adénomes, 173. — Symptômes, 173. — Diagnostic, 173. — Pronostic, 173. — Sarcomes, 173. — Angiomes et télangiectasie 173
III. Mouton 175
Cancer, 175. — Adénomes, 175. — Adénomes verts, 176 176
IV. — Chien 176
Sarcomes, 176. — Carcinomes et épithéliomes, 177. — Lipomes, 178. — Symptômes, 178. — Dianostic, 178. — Traitement 179

BIBLIOTECA USV IAȘI

XI. — PARASITES DU FOIE.

Article Ier. — Coccidiose 179
I. — Lapin 179
Historique, 179. — Développement du parasite, 179. — Lésions, 181. — Symptômes, 182. — Traitement 182
II. — Chien 183
Article II. — Actinomycose 183
Bœuf 183
Article III. — Nodules calcifiés du foie du cheval (Incrustation totale du foie) 184
Anatomie pathologique, 184. — Pathogénie, 185. — Incrustation calcaire, 187. — Traitement 188
Article IV. — Cestodes 188
I. — Ruminants 188
Anatomie pathologique 188
II. Porc 189
Cysticerques, 189. — Symptômes, 189. — Anatomie pathologique 189
III. — Lapin 189
Anatomie et biologie du parasite, 189. — Symptômes, 190. — Lésions, 190. — Traitement 192
Article V. — Nématodes 193
I. — Solipèdes 193
Étiologie. — Anatomie pathologique 193
II. — Porc 193
Étiologie. — Anatomie pathologique 193
III. — Carnivores 194
Étiologie. — Anatomie pathologique 194
Article VI. — Infusoires 194
Oiseaux 194
Monocercomonas hepatica, 194. — Linguatula denticulata 195
Article VII. — Distomes. — Distomatose 195
Définition, 195. — Anatomie, 195. — Biologie 197
I. — Solipèdes 202
Étiologie, 202. — Lésions, 202. — Symptômes, 203. — Traitement 203

BIBLIOTECA-USVIASI

II. — Ruminants 203
Étiologie, 203. — Anatomie pathologique, 205. — Symptômes, 208. — Diagnostic, 210. — Pronostic, 211. — Traitement 211
III. — Porc 213
IV. — Carnivores 214
Distome tronqué, 214. — Anatomie, 214. — Symptômes, 214. — Strongle 214
Article VIII. — Échinococcose 214
Étiologie. — Biologie du parasite 215
I. — Solipèdes 218
Anatomie pathologique 218
II. — Ruminants 219
Anatomie pathologique, 219. — Symptômes 220
III. — Porc 221
Anatomie pathologique, 221. — Symptômes, 221. — Diagnostic, 221. — Pronostic, 221. — Traitement 222

CHAPITRE XVI

RATE

I. — HYPERTROPHIE.

I. — Solipèdes 223
Étiologie, 223. — Anatomie pathologique, 223. — Symptômes, 225. — Traitement 225
II. — Ruminants 225
Anatomie pathologique, 225. — Symptômes, 226. — Diagnostic, 226. — Traitement 226
III. — Porc 226
Étiologie, 226. — Symptômes et diagnostic, 227. — Traitement 227
IV. — Chien 228
Étiologie, 228. — Lésions, 228. — Symptômes 228

II. — DÉGÉNÉRESCENCE AMYLOÏDE.

Solipèdes 229
Symptômes, 229. — Lésions 229

III. — DÉCHIRURE ET HÉMORRHAGIE.

I. — Solipèdes 229

BIBLIOTECA USV IAȘI

Étiologie et pathogénie, 229. — Symptômes, 231. — Anatomie pathologique..... 231
II. — Ruminants..... 233
Étiologie, 233. — Symptômes, 233. — Anatomie pathologique, 234. — Traitement..... 234

IV. — ABCÈS.

I. — Solipèdes..... 234
Symptômes, 234. — Lésions..... 234
II. — Ruminants..... 235
Étiologie, 235. — Anatomie pathologique, 236. — Symptômes..... 237

V. — CORPS ÉTRANGERS.

I. — Solipèdes..... 238
Anatomie pathologique. — Symptômes..... 238
II. — Ruminants..... 239
Étiologie..... 239

VI. — TUMEURS.

I. — Solipèdes..... 240
Sarcomes et carcinomes, 240. —Symptômes, 240. — Mélanomes, 241. — Symptômes, 243. — Kystes, 243. — Angiomes..... 243
II. — Ruminants..... 244
III. — Porc..... 244
IV. — Chien..... 244

VII. — PARASITES.

CHAPITRE XVII

PÉRITOINE

I. — PÉRITONITE

Définition..... 246
Article Ier. — Péritonite aiguë..... 247
I. — Solipèdes..... 247
Étiologie et pathogénie, 247. — I. Par la circulation, 248. — II. Par la paroi abdominale, 249. — III. Par la déchirure d'une portion du tube digestif, 253. — IV. Par propagation ou rupture d'une poche purulente intra ou extrapérito-

BIBLIOTECA USVIASI

nèale, 254. — V. Par la perforation de la matrice et propagation de la métrite, 255. — Anatomie pathologique, 255. — Symptomatologie, 258. — Première forme : Péritonite pyogène, 258. — Marche. — Terminaison, 261. — Deuxième forme : Péritonite septique ou péritonite putride, 261. — Marche, 262. — Diagnostic, 262. — Traitement. 263

II. — Ruminants 265

Étiologie et pathogénie, 265. — Symptômes, 269. 1° Péritonite fibrineuse, 269. — Marche. — Terminaison, 271. — 2° Péritonite septique, 272. — Symptômes, 273. — Marche. — Terminaisons, 275. — Pronostic, 276. — Lésions, 277. — *a*. Péritonite fibrineuse, 276. — *b*. Péritonite septicémique, 280. — Diagnostic, 281. — Traitement. — Péritonite fibrineuse, 281. — Péritonites par perforation, 282. — Péritonite puerpérale 282

III. — Carnivores 284

Étiologie et pathogénie, 284. — Anatomie pathologique, 287. — Traitement 288

IV. — Oiseaux 289

Étiologie et pathogénie, 289. — Symptômes, 289. — Traitement 289

Péritonites chroniques (Forme diffuse) 289

I. — Solipèdes 289

Étiologie. — Anatomie pathologique, 289. — Symptômes, 290. — Traitement 291

II. — Bœuf 291

Étiologie et pathogénie, 291. — Anatomie pathologique, 292. — Symptômes, 292. — Marche, 294. — Diagnostic, 294. — Pronostic, 294. — Traitement 294

III. — Chien 295

Péritonites partielles 296

I. — Solipèdes 299

Étiologie, 296. — Anatomie pathologique, 297. — Symptômes 297

II. — Bœuf 298

Étiologie, 298. — Symptômes 298

III. — Chien 298

II. — ASCITES.

I. — Solipèdes 299

BIBLIOTECA USP/IAS

Étiologie, 299. — Anatomie pathologique, 299. — Symptômes, 300. — Marche. — Durée. — Terminaison, 302. — Diagnostic, 302. — Traitement.. 302

II. — Ruminants..... 303

Étiologie, 303. — Lésions, 304. — Symptômes, 304. — Diagnostic, 304. — Traitement..... 304

III. — Chien..... 305

Étiologie et pathogénie, 305. — Anatomie pathologique, 306. — Symptômes, 307. — Diagnostic différentiel, 308. — Traitement..... 308

III. — CONGESTION ET HÉMORRHAGIE.

Agneaux..... 310

Étiologie, 310. — Lésions, 311. — Symptômes, 312. — Traitement..... 312

IV. — TUMEURS.

I. — Solipèdes..... 313

Anatomie pathologique. — Carcinomes, 314. —Épithéliomes, 314. — Sarcomes, 314. — Mélanomes, 315. — Myxomes, 315. — Lipomes, 315. — Angiomes, 316. — Tumeurs indéterminées, 317. — Symptômes, 318. — Diagnostic, 319. — Pronostic, 319. — Traitement..... 319

II. — Ruminants..... 319

Sarcomes, 319. — Fibromes, 320. — Ossification, 321. — Épithéliomes, 321. — Tumeurs indéterminées, 322. — Symptômes, 322. — Traitement..... 322

III. — Chien..... 322

Diagnostic..... 323

IV. — Oiseaux..... 323

Épithéliomes, 323. — Kystes séreux, 323. — Kystes dermoïdes..... 324

V. — PARASITES.

I. — Solipèdes..... 325

Article Ier. — Filariose..... 325

Filaria equina, Filaria papillosa..... 325

Article II. — Échinococcose..... 326

Cysticercucus fistularis, 326.—Sclerostomum armatum..... 326

BIBLIOTECA UASVM IAȘI

II. — Ruminants 327
Cysticercus tenuicollis, 327. — Traitement, 328. — Filaria labiato-papillosa (Filiaria Cesaria, Filaria terebra), 328. — Distomes hépatiques 328
III. — Porc 328
Échinocoques, 329. — Cysticerques, 329. — Stephanurus dentatus 329
IV. — Carnivores 330
Échinocoques, 330. — Pleurocercoïdes Bailleti, 331. — Linguatules, 332. — Pentastomes 332
V. — Lapin 332
VI. — Volailles 332

CHAPITRE XVIII

DIAPHRAGME

I. — PERFORATION ET DÉCHIRURE.

I. — Solipèdes 338
Étiologie, 333. — Lésions, 340. — Symptômes, 343. — A. Déchirures incomplètes, 343. — B. Hernie intestinale diaphragmatique, 344. — *a*. Signes fonctionnels, 344. — *b*. Signes physiques, 345. — C. Hernies chroniques, 345. — Marche. — Durée. — Terminaison, 346. — Diagnostic, 347. — Pronostic, 347. — Traitement 340
II. — Chien 348
Étiologie, 349. — Lésions, 350. — Symptômes, 350. — Diagnostic, 351. — Pronostic, 351. — Traitement. 351
III. — Bœuf 351
Étiologie, 351. — Lésions, 352. — Symptômes. — *a*. Signes fonctionnels, 352. — *b*. Signes physiques, 353. — Diagnostic, 353. — Pronostic, 354. — Traitement 354

II. — CHORÉE OU SPASMES.

Solipèdes 354
Définition, 354. — Étiologie, 355. — Symptômes, 357. — *a*. Signes physiques, 357. — *b*. Signes rationnels, 358. — Marche, 359. — Traitement.. 359

III. — PARALYSIE.

Étiologie, 360. — Symptômes, 360. — Diagnostic, 360. — Lésions, 361. — Traitement 361

BIBLIOTECA USV IAȘI

LIVRE II

Appareil respiratoire.

CHAPITRE PREMIER

FOSSES NASALES

I. — CORYZAS.

Article Ier. — Coryza aigu 364

I. — Solipèdes 364

Étiologie et pathogénie, 364. — Symptômes, 365. — Diagnostic et pronostic, 367. — Anatomie pathologique, 367. — Traitement..... 369

II. — Boeuf 370

Étiologie et pathogénie, 370. — Symptômes, 371. — Marche. — Terminaison, 371. — Traitement.... 372

III. — Mouton 372

Étiologie, 372. — Symptômes, 372. — Anatomie pathologique, 373. — Traitement 373

IV. — Porc 374

V. — Chien 374

Étiologie, 374. — Symptômes et marche, 375. — Marche, 376. — Traitement 376

VI. — Volailles 377

Étiologie, 377. — Symptômes, 377. — Coryza simple, 377. — Coryza contagieux, 378. — Pronostic, 379. — Lésions, 379. — Diagnostic différentiel, 376. — Traitement..... 379

Article II. — Coryza chronique 380

Solipèdes 381

Étiologie et pathogénie, 381. — Symptômes, 384. — Anatomie pathologique, 386. — Traitement... 387

II. — ABCÈS.

I. — Solipèdes 388

Étiologie, 388. — Symptômes, 389. — Lésions, 389. — Traitement 390

II. — Boeuf 390

Symptômes, 390. — Traitement 390

BIBLIOTECA USAMV IASI

III. — ULCÈRES.

Étiologie et pathogénie, 390. — Symptômes, 391. — Marche, 391. — Traitement..... 392

IV. — CORPS ÉTRANGERS.

Solipèdes..... 392

Étiologie, 392. — Anatomie pathologique, 392. — Symptômes, 393. — Diagnostic, 393. — Traitement..... 393

V. — TUMEURS.

Généralités..... 393

I. — Solipèdes..... 394

Anatomie pathologique. — Sarcomes, 394. — Myxomes, 395. — Fibromes, 396. — Kystes athéromateux, 397. — Angiomes, 397. — Tumeurs osseuses, 398. — Symptômes, 399. — Traitement 402

II. — Bœuf..... 403

Anatomie pathologique..... 403

III. — Chien..... 404

Anatomie pathologique, 404. — Traitement..... 405

CHAPITRE II

SINUS

I. — INFLAMMATION.

Article Ier. — Inflammation aiguë..... 406

I. — Solipèdes..... 406

Étiologie et pathogénie, 406. — Symptômes, 407. — Lésions, 408. — Diagnostic, 408. — Pronostic, 408. — Traitement..... 408

II. — Bœuf..... 408

Étiologie et pathologie, 408. — Symptômes, 409. — Marche. — Terminaison, 409. — Traitement.... 409

Article II. — Inflammation chronique..... 410

I. — Solipèdes..... 410

Étiologie et pathogénie, 410. — Anatomie pathologique, 413. — Symptômes, 415. — *a*. Signes physiques, 415. — *b*. Signes fonctionnels, 417. — Marche. — Durée. — Terminaison, 417. — Diagnostic, 418. — Traitement..... 419

II. — Bœuf..... 421

BIBLIOTECA USVIA

Étiologie et pathogénie, 421. — Symptômes, 421. Lésions, 423. — Traitement..... 423

II. — CORPS ÉTRANGERS.

I. — Solipèdes..... 423

Étiologie, 423. — Anatomie pathologique, 424. — Symptômes, 424. — Diagnostic, 424. — Traitement..... 424

II. — Bœuf..... 424

III. — TUMEURS.

I. — Solipèdes..... 425

Anatomie pathologique. — Sarcomes, 425. — Fibromes, 426. — Myxomes, 426. — Carcinomes et épithéliomes, 427. — Kystes, 428. — Tumeurs osseuses, 429. — Symptômes, 430. — Diagnostic, 430. — Traitement..... 430

II. — Bœuf..... 431

Lésions, 431. — Symptômes, 433. — Diagnostic, 433. — Traitement..... 433

III. — Mouton..... 433

IV. — Chien..... 434

Anatomie pathologique, 434. — Symptômes, 434. — Diagnostic, 435. — Traitement..... 435

IV. — PARASITES.

I. — Solipèdes..... 435

Sangsues. — Linguatules, 435. — Symptômes, 436. — Diagnostic, 436. — Traitement..... 436

II. — Mouton..... 436

Œstrus ovis. — Mal d'œstre, 436. — Anatomie et biologie, 437. — Anatomie pathologique, 438. — Symptômes, 439. — Diagnostic, 441. — Traitement..... 441

III. — Chien..... 442

Linguatules. — Coryza parasitaire. — Anatomie, 442. — Biologie. — Modes d'infection des cavités nasales, 443. — Anatomie pathologique, 445. — Symptômes, 446. — Traitement..... 447

IV. — Oiseaux..... 448

Biologie, 449. — Traitement..... 449

BIBLIOTECA USVIASI

627-96. — Corbeil. Imprimerie Éd. Crété.

DROGUERIE RENAULT AINÉ

FONDÉE EN 1840

PELLIOT et HOFMAN, SUCCESSEURS

FOURNISSEURS DU MINISTÈRE DE LA GUERRE ET DE L'ÉCOLE VÉTÉRINAIRE D'ALFORT

26, rue du Roi-de-Sicile, à Paris

CONDITIONS GÉNÉRALES

1° *Franco de port* dans toutes les gares françaises à partir de **50 francs** ;

2° *Paiement à la volonté du client*, avec un escompte de 3 0/0 à un mois, de 2 0/0 à trois mois ou à six mois sans escompte.

GRANDES FACILITÉS DE PAIEMENT

TÉLÉPHONE. — Adresse télégraphique : PELLIOHOF-PARIS.

La **Droguerie Renault Aîné** est principale dépositaire

du CHAMPION-FOOD
du CRÉSYL-JEYES
des DISCOIDES MIDY
de L'ONGUENT DE HÉVID
des SERINGUES STÉRILISABLES
du ZOO-CAUTÈRE

ADOPTÉS PAR LES ÉCOLES VÉTÉRINAIRES LES MINISTÈRES ETC.

et des CROISSANTS FRANÇAIS
FERS BAZERIES
FERS FRANÇAIS
PATINS PNEUMATIQUES
PROTECTEURS LACOMBE
TALONS BEUCLER, etc.

POUR LA FERRURE EN CAOUTCHOUC

ENVOI FRANCO SUR DEMANDE

du Tarif de Droguerie vétérinaire

ET DES BROCHURES SPÉCIALES

BIBLIOTECA USVIASI

LYSOL

Breveté S. G. D. G.

Le plus Puissant

DES ANTISEPTIQUES DÉSINFECTANTS

Dérivés du Goudron

LE SEUL COMPLÈTEMENT SOLUBLE DANS L'EAU

Ni Toxique • Ni Caustique

Le **LYSOL** est le meilleur désinfectant à employer pour *assainissement* et la *désinfection* de tous les locaux :

Écuries, Étables, Bergeries, Chenils, Porcheries, Poulaillers, Colombiers, etc.

Son emploi prévient toutes maladies contagieuses

CICATRISATION RAPIDE DES PLAIES

DE TOUTE NATURE

Envoi franco *d'un flacon d'échantillon à MM. les Vétérinaires qui en feront la demande à la*

Société Française du "LYSOL"

22 et 24, Place Vendôme, PARIS

BIBLIOTECA UȘI IAȘI

Coaltar Saponiné LE BEUF

ANTISEPTIQUE

Ni vénéneux ◆ Ni caustique

CICATRISANT LES PLAIES

Admis dans les Hôpitaux de Paris

Journellement employé dans la médecine vétérinaire pour le pansement des plaies, les dartres, le rouge, le rouget, le piétin, la fièvre aphteuse, etc.

Le flacon, 2 fr. — Les 6 flacons, 10 fr.

DANS TOUTES LES PHARMACIES

SE MÉFIER DES IMITATIONS

DIPLÔME D'HONNEUR 1887

CHIENS
PORCS
VOLAILLES
GIBIER A PLUMES



BISCUITS & FARINES

S^T. HUBERT

55 % DE VIANDE

CHARLES HUE
LE HAVRE

Notice & Echantillons Franco

BIBLIOTECA UNIVERSITARIA

INSTRUMENTS & APPAREILS de CHIRURGIE VÉTÉRINAIRE

Médaille d'Or à l'Exposition Universelle de 1889
Fournisseur du Ministère de l'Agriculture,
des Écoles vétérinaires d'Alfort, Lyon et Toulouse, des Haras,
des Sociétés d'Agriculture et des Écoles étrangères.

Ancienne Maison VIRTEL, MÉRICANT, fondée en 1783

Mon GRAILLOT — GASSELIN, Succ.

BREVETÉ S. G. D. G. EN FRANCE ET A L'ÉTRANGER

4, Boulevard Saint-Martin, 4, PARIS

Repassages et Réparations d'Instruments

Pas de Pied, Pas de Cheval !

No foot, no horse. Le vieil axiome des Anglais est toujours vrai.

MM. les propriétaires et amateurs de chevaux le reconnaissent bien souvent à leurs dépens.

Le bon pied fait le bon cheval.

Il est donc de toute nécessité de veiller avec le plus grand soin à l'entretien de cet organe. Combien de chevaux perdent de leur valeur par la défectuosité de leurs pieds ! Combien de chevaux de sang périssent tués par un simple resserrement du pied. Chez le cheval au pied resserré, au pied encastelé, la corne est généralement mince, sèche, cassante, cerclée ; l'animal est souvent boiteux. Tout pied faible, à corne sèche et cassante, est sujet aux seimes.

La bleime est la maladie habituelle des pieds dont les talons sont serrés et que le moindre choc contusionne douloureusement ; c'est le fléau des pieds encastelés. Elle se trouve souvent chez les chevaux aux allures rapides et les steppeurs, et, d'une manière générale, chez les chevaux qui travaillent sur le pavé des villes.

En étudiant les diverses affections qui attaquent le pied du cheval, on constate que la sécheresse de la corne en est généralement la cause première.

L'**Onguent Evrard** réussit merveilleusement à combattre cette sécheresse de la corne ; les certificats les plus élogieux l'attestent hautement : aussi son emploi journalier préviendra-t-il tous ces accidents qui font le désespoir de l'amateur et du propriétaire. Par les temps humides, l'**Onguent Evrard**, en s'unissant au vernis naturel du pied, le protège contre les altérations d'humidité.

L'**Onguent Evrard**, chaque jour plus apprécié, est adopté dans l'armée, les écoles vétérinaires de France et de Belgique, les grandes administrations, dans toutes les écuries dont les propriétaires ont le vrai souci du bon entretien des pieds de leurs chevaux.

M. EVRARD prépare aussi de l'huile de suint phéniquée et de l'huile de suint au goudron. Ces deux produits se recommandent d'eux-mêmes à l'attention de MM. les vétérinaires.



BIBLIOTECA NASI

L. ÉVRARD, Pharmacien-Chimiste

Rue de Douai, 15 bis. — LILLE

Les Vaches laitières, choix, entretien, production, élevage, par E. THIERRY, directeur de l'Ecole d'agriculture de l'Yonne. 1895, 1 vol. in-16 de 349 pages, avec 75 figures, cartonné..... 4 fr.

Traité de l'âge des animaux domestiques, d'après les dents et les productions épidermiques, par Ch. CORNEVIN et X. LESBRE, professeurs à l'École vétérinaire de Lyon, 1894. 1 vol. gr. in-8 de 462 p., avec 211 fig. 15 fr.

L'Age du cheval et des principaux animaux domestiques, âne, mulet, bœuf, mouton, chèvre, chien, porc et oiseaux, par MARCELIN DUPONT, médecin-vétérinaire, professeur à l'Ecole d'agriculture pratique de l'Aisne. 1894, 1 vol. in-16, avec 36 planches dont 30 coloriées..... 6 fr.

Les Maladies du jeune cheval, par P. CHAMPETIER, vétérinaire en premier de l'armée. 1893, 1 vol. in-16 de 348 pages avec 8 planches en couleurs, cartonné..... 4 fr.

Traité pratique de maréchalerie, comprenant le pied du cheval, la maréchalerie ancienne et moderne, la ferrure appliquée aux divers services, la médecine et l'hygiène du pied, par GOYAU, vétérinaire principal de l'armée. 3e *édition*. 1890, 1 vol. in-18 de 528 pages, avec 364 figures..... 8 fr.

Ouvrage dont l'acquisition par les corps de troupe à cheval a été autorisée par circulaire du Ministre de la guerre du 20 juillet 1888.

Le Cheval, extérieur, régions, pied, proportions, aplombs, allures, âge, aptitudes, robes, tares, vices, achat et vente, examen critique des œuvres d'art équestre, structure et fonctions, races, origine, production et amélioration, démontrés à l'aide de planches coloriées, découpées et superposées. Dessins d'après nature par E. CUYER ; texte par E. ALIX, vétérinaire militaire, lauréat du ministère de la guerre. 1 vol. gr. in-8 de 703 pages de texte, avec 172 figures et 1 atlas de 16 planches coloriées. Ensemble 2 volumes grand in-8, cartonnés..... 60 fr.

Le Chien, races, hygiène et maladies, par J. PERTUS, médecin-vétérinaire. 1894, 1 vol. in-16 de 320 pages, avec 80 fig., cart..... 4 fr.

L'Art de conserver la santé des animaux dans les campagnes, par FONTAN. Nouvelle médecine vétérinaire domestique, à l'usage des agriculteurs, fermiers, propriétaires ruraux, etc. *Ouvrage couronné par la Société des agriculteurs de France.* 1 vol. in-16 de 378 p., avec 100 fig., cart... 4 fr.

BIBLIOTECA ASTA

LIBRAIRIE J.-B. BAILLIÈRE ET FILS.

TRAITÉ PRATIQUE

de BACTÉRIOLOGIE

Par É. MACÉ

Professeur à la Faculté de médecine de Nancy.
Directeur de l'Institut sérothérapique de l'Est.

TROISIÈME ÉDITION
mise au courant des travaux de la science.

1898. 1 v. in-8 de 1144 p. av. 240 fig. noir. et col., cart. **16 fr.**

Le *Traité de Bactériologie* du professeur Macé, grâce à un succès de trois éditions, est devenu l'ouvrage classique sur la matière. La première édition avait été présentée avec éloges par Pasteur à l'Académie des sciences. Une si haute consécration dispense de tout autre éloge. Mais dans le temps écoulé depuis l'époque de la première édition, les progrès faits dans cette science ont été considérables. Aussi, sans modifier la disposition générale de l'ouvrage approuvée par l'illustre maître, a-t-il fallu faire de nombreuses additions nécessitées par les découvertes nouvelles. Il a fallu indiquer les nouvelles méthodes d'observation et les perfectionnements des anciennes ; donner une large place à l'étude de ces curieuses substances que produisent les bactéries dans les milieux où elles vivent, bouillons de culture ou organismes vivants, et à l'application de certaines d'entre elles à la thérapeutique humaine ou animale ; étudier enfin un nombre respectable d'espèces décrites par les chercheurs de tous les pays. De là l'extension de la nouvelle édition qui se présente avec le double de pages et de figures. C'est à proprement parler un ouvrage nouveau au courant des plus récentes découvertes.

ATLAS DE MICROBIOLOGIE

SOIXANTE PLANCHES COLORIÉES (8 couleurs).

Par le professeur **E. MACÉ**

1898. 1 vol. in-8 de 60 planches avec texte explicatif. **30 fr.**

Technique microbiologique et sérothérapique

Par le Dr **A. BESSON**

Directeur du Laboratoire de Bactériologie de l'hôpital militaire de Rennes

1898. 1 vol. in-8 de 550 p. avec 200 fig. noires et color. **8 fr.**

GUIDE PRATIQUE POUR LES

Analyses de Bactériologie clinique

Par **L. FELTZ**, et **F. BOUILLAT.**

1898. 1 vol. in-18 de 300 pages avec fig., carton..... **3 fr.**

BIBLIOTECA USAL

LIBRAIRIE J.-B. BAILLIÈRE ET FILS
19, RUE HAUTEFEUILLE, PARIS

Encyclopédie vétérinaire

PUBLIÉE SOUS LA DIRECTION DE

C. CADÉAC

Professeur de clinique à l'École vétérinaire de Lyon.

Honorée des souscriptions des Ministres de l'Agriculture et de la Guerre.

EN VENTE :

Hygiène des animaux domestiques, par H. BOUCHER, chef des travaux à l'Ecole vétérinaire de Lyon. 1 vol. in-18, 504 p., avec 71 figures, cartonné..... 5 fr.

Jurisprudence vétérinaire, par CONTE, chef des travaux à l'École vétérinaire de Toulouse. 1 vol. in-18, avec fig., cartonné..... 5 fr.

Maréchalerie, par THARY, vétérinaire de l'armée. 1 vol. in-18, 458 p., avec 303 figures, cartonné..... 5 fr.

Médecine légale vétérinaire, par GALLIER, vétérinaire sanitaire de la ville de Caen. 1 vol. in-18 de 502 pages, cartonné..... 5 fr.

Pathologie générale et anatomie pathologique générale des animaux domestiques, par C. CADÉAC et J. BOURNAY. 1 vol. in-18, 478 pages, 46 fig., cartonné..... 5 fr.

Pathologie interne des animaux domestiques, par C. CADÉAC. 7 vol. in-18, avec figures, cartonnés.

Tome I : *Appareil digestif*. 1 vol. in-18 de 478 pages, avec 61 figures, cartonné..... 5 fr.

Tome II : *Intestin*. 1 vol. in-18 de 504 pages, avec 78 figures, cartonné..... 5 fr.

Tome III. : *Foie, Péritoine, Fosses nasales et Sinus*. 1 vol. in-18, 464 pages, avec 60 fig., cart..... 5 fr.

Tome IV : *Larynx, Trachée, Bronches, Poumons*, 1 vol. in-18, 468 pages, avec 55 fig., cart..... 5 fr.

Tome V : *Plèvre, Péricarde, Cœur, Endocarde, Artères*. 1 vol. in-18, 506 pages, avec 57 fig., cart.. 5 fr.

Tome VI : *Maladies du sang, maladies générales, maladies de l'appareil génito-urinaire*. 1 vol. in-18 cart. 5 fr.

Tome VII : *Maladies de la peau, maladies du système nerveux*. 1 vol. in-18 cartonné..... 5 fr.

Police sanitaire, par CONTE, chef des travaux à l'Ecole vétérinaire de Toulouse. 1 vol. in-18, 516 p., cart. 5 fr.

Sémiologie, diagnostic et traitement des maladies des animaux domestiques, par C. CADÉAC. 2 vol. in-18 de 400 pages chacun, avec 119 figures, cartonné... 10 fr.

Thérapeutique vétérinaire, par GUINARD, chef des travaux à l'École vétérinaire de Lyon. 2 vol. in-18, cart. 10 fr.

BIBLIOTECA